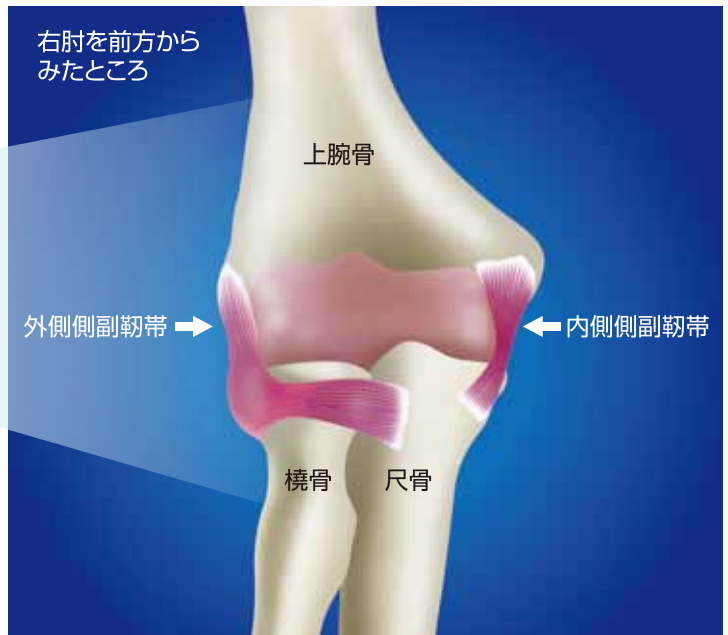
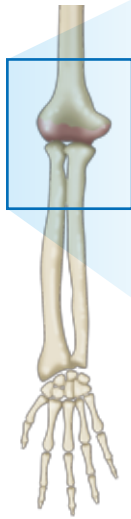

26.肘内側側副靭帯損傷

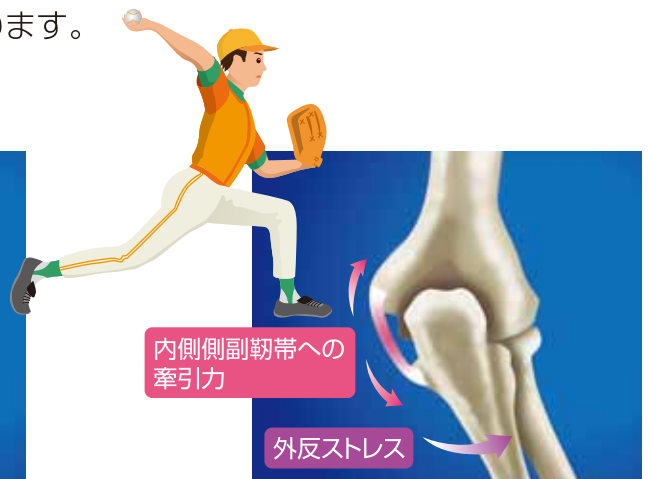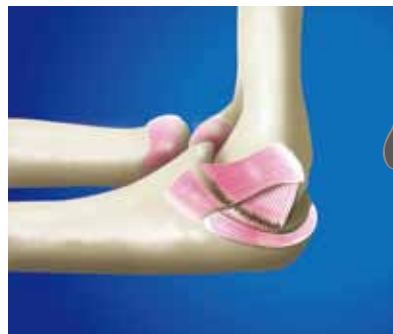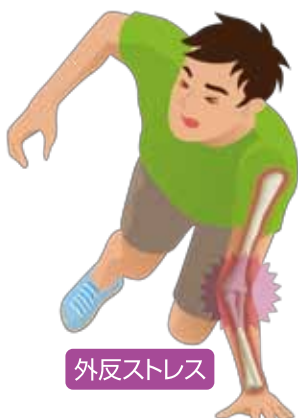● 肘の靭帯 ●

上腕骨と尺骨を連結し、関節が横方向にブレないようにしている靭帯が側副靭帯で、肘の内側と外側にあります。



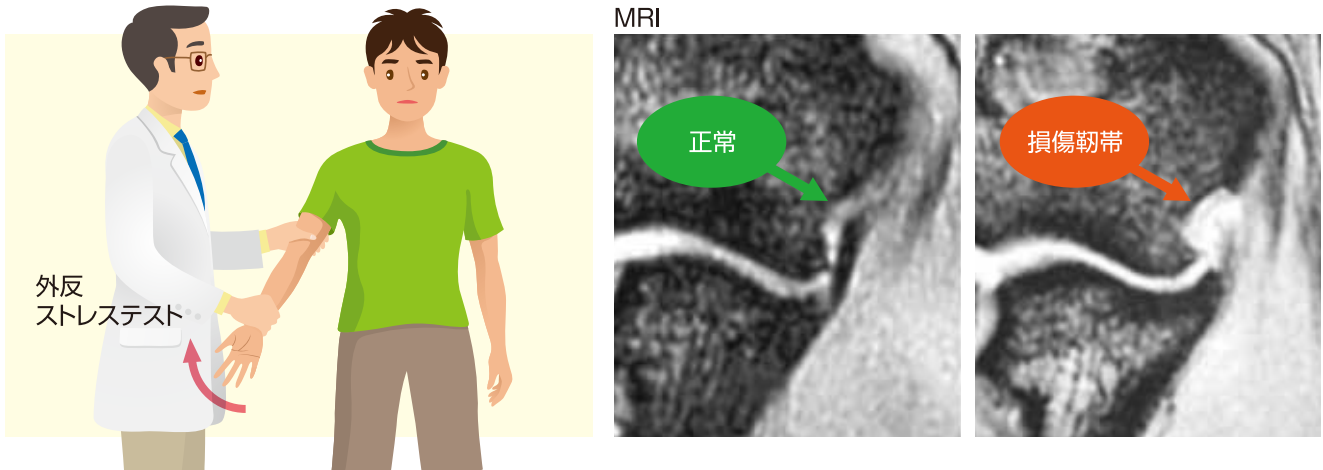
● 発症と病態 ●

- 捻挫や脱臼などの急性外傷により生じるものと、投球障害などの慢性障害としての靭帯損傷があります。
- 外傷性の場合、スポーツ時に手を伸ばした状態での転倒や柔道など格闘技での肘への固め技で、捻挫・脱臼を生じ内側側副靭帯が断裂します。
- 慢性障害の場合、投球動作などの繰り返される肘への外反ストレスが原因で、靭帯に損傷が生じます。徐々に肘内側部の疼痛が生じてくる場合と、一回の投球時、断裂音をともなって急に疼痛が生じ、投球不能となることもあります。



● 診断 ●

- 靭帯に一致した圧痛および疼痛誘発テスト(外反ストレステスト)が陽性となります。
- MRIや超音波像での靭帯の描出が不良となり、不連続性も認めます。
- ときに手の小指側のシビレや握力低下などの神経障害が合併する場合があります。



● 治療 ●

- 外傷性に生じた靭帯損傷に対しては、中等度のものでは一定期間のシーネ(副木)やギプス固定で治りますが、不安定性が重度のものや靭帯断裂端が陥入している場合は、手術的に靭帯縫合をする場合もあります。
- 投球動作による慢性発症例に対しては、一定期間投球動作の禁止を指示し、肘に対しては、腕の筋肉(回内屈筋群)のストレッチや筋力訓練などを、また肩を含め全身のコンディションを整えます。
- 保存的治療が無効の場合、腱移植による靭帯再建術等が行われることもあります。



監修

一般社団法人

日本整形外科スポーツ医学会広報委員会

制作



三冢製薬株式会社