
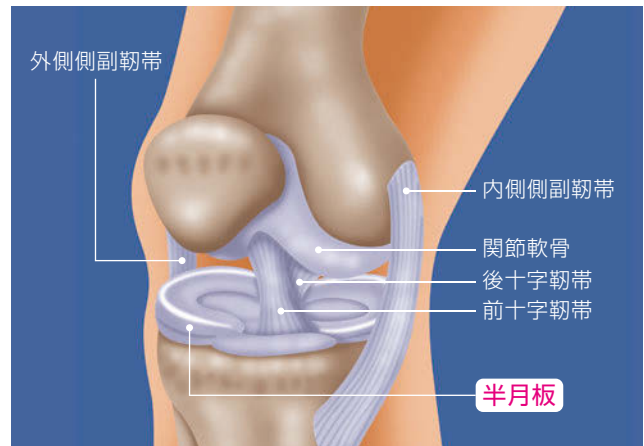


31.円板状半月板

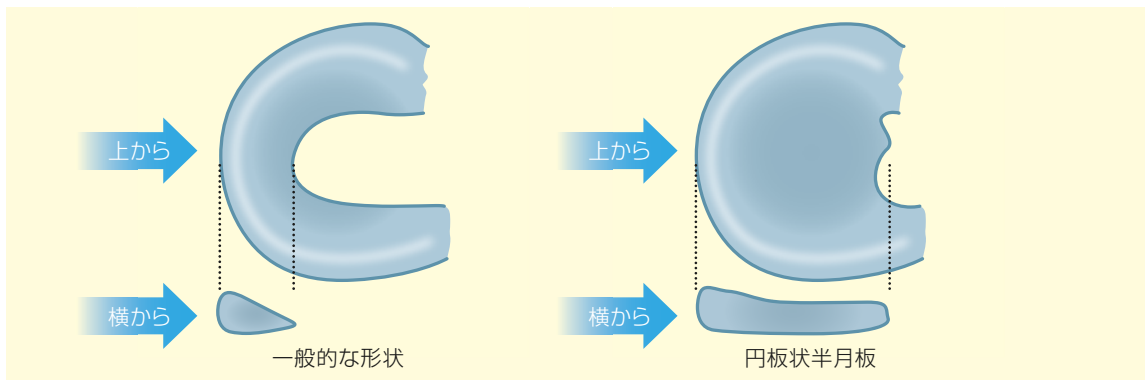
● 頻度・形状 ●

頻度：アジア系人種に多く、数%から16%と様々な報告があります。

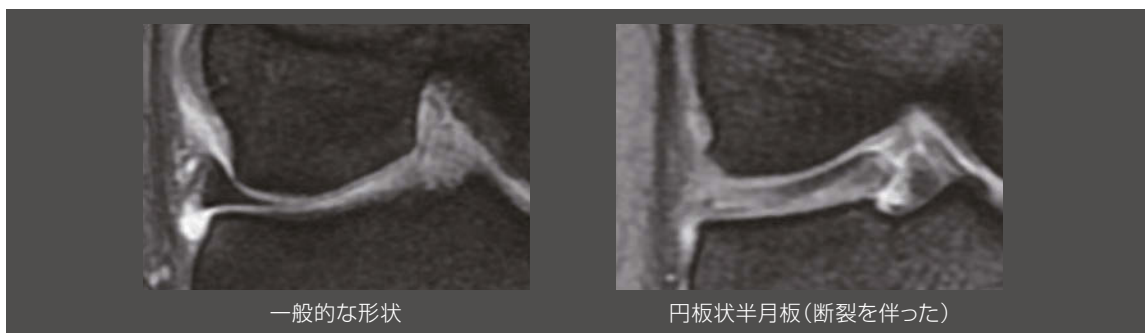
形状：通常半月板は膝関節の大腿骨と脛骨の間にあり、三日月様の形をしています。この場合中央部も覆っており、ほぼ丸い厚みのある板状をしています。外側に生じます。



関節鏡でみたところ



上からみたところと横からみたところ



MRI所見

● 発症・症状 ●

発症：軽微な外傷から発症することもあります。外傷歴がはっきりしないことも多く、小児期から症状が現れることも多いです。生涯を通して、症状が現れない人もいます。

症状：膝の痛み(外側)、膝が伸びない、曲がらない、引っかかり感、膝の腫れ、膝の外れた脱臼感、曲げ伸ばしで引っかかって動かない(ロッキング現象)などが生じます。



ロッキング現象

● 診断と治療 ●

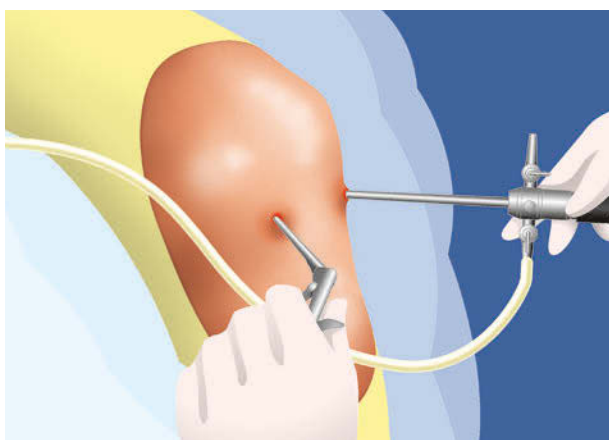
診断：前述の症状がみられ、MRIは形状と損傷の有無や部位の把握に非常に有用で、半月板の肥厚や損傷による信号の変化(白い部分)が見られます。

治療：まずスポーツを控えます。しばらく経過を観察しても、運動時の痛みや引っかかり感、膝の外れた脱臼感があれば整形外科などの医療機関を受診しましょう。そこで、X線やMRI検査を行い、円板状半月板と診断され、症状が持続したり、再発するようであれば、関節鏡下の半月板手術を行います。


術式は、正常な半月板に近い形にする形成的切除を行います。時に半月板縫合を併用することがあります。

術後の後療法：可動域訓練は術後1日目から開始します。半月板縫合の併用がなければ、術後1週以内から全荷重歩行を許可します。

スポーツ復帰には術後3～6か月ほど要します。



関節鏡下の半月板手術



形成的切除術

監修

一般社団法人

日本整形外科スポーツ医学会広報委員会

制作



三冢製薬株式会社

