

はんぷくせい かたかんせつだっきゅう 反復性肩関節脱臼

1 反復性肩関節脱臼とは？

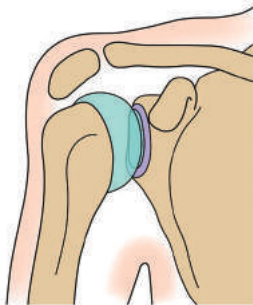
肩関節は人体の中で脱臼する頻度が最も高い関節です。一度脱臼すると関節の安定性に重要な役割を果たしている靭帯の付着部（関節唇^{かんせつしん}）が骨から剥がれ、脱臼が戻っても関節唇は剥がれたままで

あるため、肩関節の不安定性が残存し脱臼が再発しやすくなります（図1）。特に若い人やスポーツ選手では脱臼を繰り返す反復性肩関節脱臼となるため手術が必要となります。

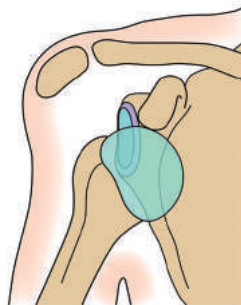
図1 肩関節脱臼の模式図

前から見た図

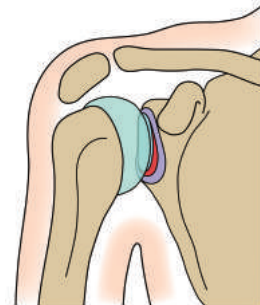
正常肩関節



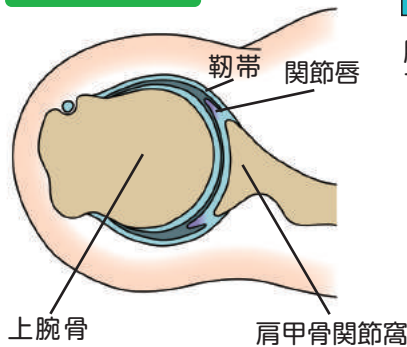
脱臼時の肩関節



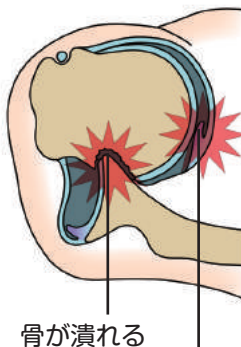
整復後の肩関節



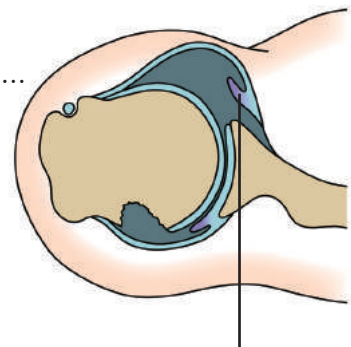
上から見た図



脱臼すると...

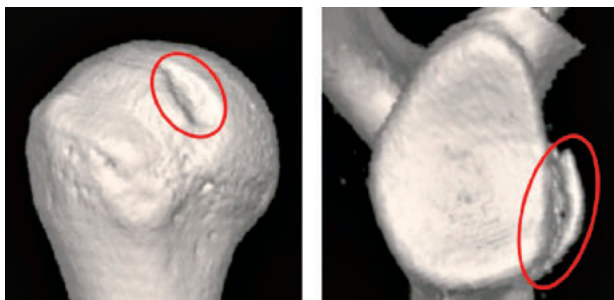


脱臼を戻しても...



2 手術前の画像検査について

図2 CT画像



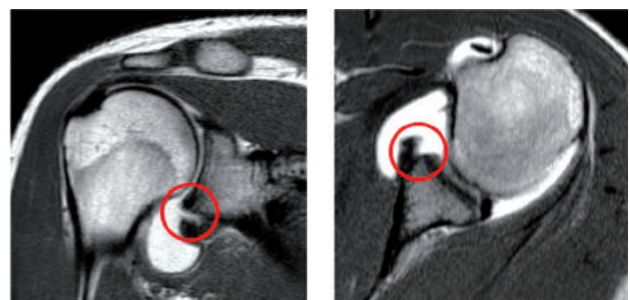
上腕骨頭の窪み

肩甲骨関節窩の剥離

CT: 肩関節を構成している骨の形や損傷の大きさを調べます（図2）。

MRI(単純、造影): 骨から剥がれた関節唇を確認します。新鮮脱臼後では関節内に血腫が存在す

図3 関節唇が剥離した造影MRI画像



肩を正面から見たMRI画像

肩を上から見たMRI画像

るので単純撮影でも判りますが、関節内に造影剤を注入することで、より詳しく損傷部を評価することができます（図3）。

はんぷくせいかにたかんせつだっきゅう 反復性肩関節脱臼

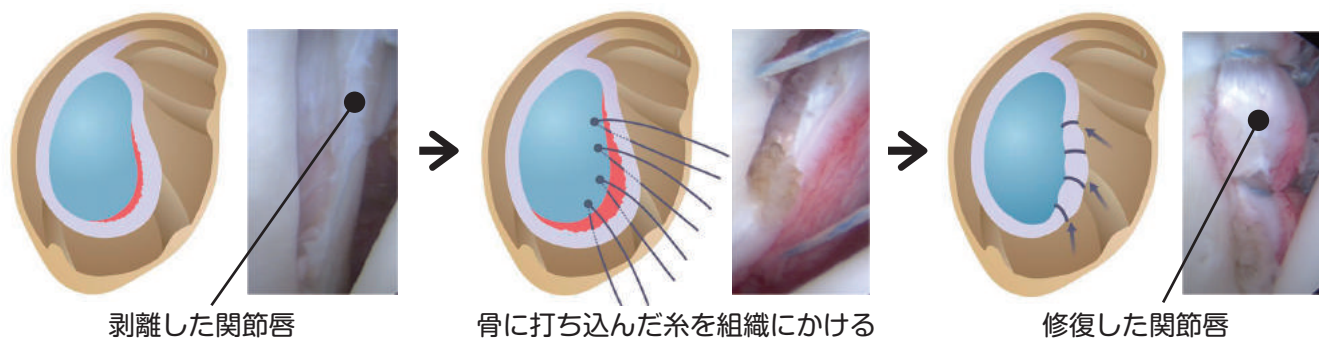
3 手術について

関節鏡を用いて剥がれた関節唇を解剖学的に修復する低侵襲の鏡視下手術が主流です。

通常、傷は1cm程度の大きさのものが3カ所ですみます。骨に4-5カ所打込んだ糸で、下方まで十分に剥がした関節唇を上方に引き上げ、骨の上

に乗り上げるように強固に固定します(図4)。スポーツの種目や骨の形、靭帯損傷の程度によっては、再脱臼を防ぐために様々な手術の工夫が行われています。

図4 手術の模式図と関節鏡所見



4 術後のリハビリテーションとスポーツへの復帰

術後は患部の安静のため、約3週間肩を下垂内旋位固定(図5)。術後早期から手指や肘を動かし装具を外してシャワーを浴びることも可能です。

術後1カ月でジョギングや体幹・下半身のトレーニングを開始します。手術側を用いた軽作業は術後2-3カ月、重労働は5-6カ月で許可します。手術側の肩に負担がかかるトレーニングの開始は手術を行った組織が安定化する術後約3カ月となります。競技復帰は約6カ月を目標としますが、スポーツ種目や個人の回復具合により時期は異なります。

