

JOSKAS ニュースレター

発行：一般社団法人 日本関節鏡・膝・スポーツ整形外科学会 (JOSKAS)

URL:<http://www.joskas.jp/>

〒103-0027 東京都中央区日本橋3-10-5 オンワードパークビルディング(株式会社コングレ内) TEL:03-3510-3746 FAX:03-3510-3748

第13回日本関節鏡・膝・スポーツ整形外科学会を終えて

会長 愛知医科大学医学部整形外科学 主任教授 出家正隆



第13回日本関節鏡・膝・スポーツ整形外科学会 (JOSKAS) を愛知医科大学が主催させていただきました。第13回 JOSKAS は、第47回日本整形外科学会 (JOSSM) 学術集会 (会長 昭和大学医学部整形外科学教授 稲垣克記先生) との合同で、JOSKAS/JOSSM meeting 2021 として開催いたしました。

札幌の地での開催を目指して準備しましたが、COVID-19 による感染拡大のために、現地での開催は断念し、ライブ配信と on demand 配信による開催とさせていただきます。一般演題では 1054 演題を超える登録があり、最終参加者数は 2500 名を超え、会員の先生方には深謝いたします。例年開催しています JOSKAS ドライセミナーは、手術手技セミナーであり、WEB での開催が困難で、残念ながら、中止とさせていただきます。

JOSKAS/JOSSM2021 の学術集会テーマは「Breakthrough and evaluation」とさせていただきます。JOSKAS と JOSSM の両学会の今後の新たな展開とさらなる発展を祈念するとともに、Millennium generation から generation Z といった若い世代の先生が医療の第一線で活躍されるなか、壁を乗り越え、扉を開けていただけるようにと考えたものです。

学術集会では、初日から 10 会場中 9 会場でライブ中継を行い、1 会場は、海外演者の on demand 用に設定しました。越智光夫前 JOSKAS 理事長による基調講演、藤原康弘 PMDA 理事長による特別講演、招待講演をお願いしましたアメリカの SAVIO-WOO 先生をはじめ、20 の教育研修講演、20 のシンポジウム、パネルディスカッション 8 セッション、ランチョンセミナー、一般講演、いずれもほぼ問題なく運営できたことは、With Corona 時代の学会運営としては breakthrough であったと思っております。Live 配信で、臨場感も保つことができ、討論も活発におこなわれて、進行の遅れを心配する会場もあり、主催者としてはうれしい悲鳴でした。

学会の全員懇親会や、恒例の綱引き大会などを開催できなかったことは非常に残念でした。参加して頂いた先生がたには、せっかくなので、発表された演題は、ぜひ学会誌や英語論文として結果を画像だけでなく、誌面に残していただくよう祈念して、第13回 JOSKAS の報告とさせていただきます。

多くの先生方のご参加ありがとうございました。来年第14回 JOSKAS こそ、札幌で会いましょう。



第13回 JOSKAS 各賞 受賞者のことば

ベスト口演賞



◆ 膝前十字靭帯再建後の回旋不安定性残存に関連する因子—広島大学多施設共同研究 (Hiroshima CARP)

広島大学大学院 整形外科 加納利哉

この度は大変名誉ある賞に選んで頂き誠にありがとうございます。ご指導いただきました安達伸生教授、中前敦雄先生を始め、広島臨床 ACL リサーチプロジェクトの先生方に深謝いたします。術前の回旋不安定性が ACL 再建後の不安定性残存に影響するという結果であり、今後 ACL 再建を考慮する際に大変重要な要素であると考えております。今回の受賞を励みに益々励んで参りますので今後とも何卒よろしく願いいたします。



◆ 辺縁部不安定性症例に対する形成縫合術と亜全摘手術の術後成績と軟骨への影響

大阪市立大学 医学部 整形外科 橋本祐介

この度は大変名誉ある素晴らしい賞を授与頂き、心から感謝申し上げます。本研究は不安定性がある外側円板状半月板に対する手術方法の違いによる長期的に軟骨に対する影響を調べたものでございます。本研究をご指導頂きました中村博亮教授、継続した長期経過観察にご理解頂きました島田永和先生、富原朋弘先生、スポーツ班を支えて頂きました山崎真哉先生他、同僚、同門の先生方、また御選考頂きました先生方にこの場をお借り致しまして厚く御礼申し上げます。

ベストポスター賞



◆ Bone Marrow Lesion のある変形性膝関節症患者に対する免荷を含む保存療法の効果

医療法人三仁会 春日井整形外科 リハビリテーション科 鈴木達也

この度はベストポスター賞という名誉ある賞を頂き大変光栄に感じております。私がこのような賞を頂けたのは、この研究に際しご指導いただきました山本隆一郎先生、水谷仁一先生、また入職時からご指導いただいております花村浩克先生、岩堀裕介先生、そして日々データを蓄積してくれた職場のスタッフの多大なる協力による成果であります。この場をお借りし厚く御礼を申し上げます。今後ともより良い治療を提供できるよう精進してまいります。この度は誠にありがとうございました。



◆ 中学生野球投手におけるウェアラブルセンサを用いた投球肘ストレス関連因子の検討

神戸大学大学院 整形外科 吉川智也

この度は大変名誉ある賞を受賞させていただき、誠に光栄に存じます。本研究の発展により、増加する投球肘障害の予防に繋がれることを期待しております。研究のご指導をいただいております黒田良祐教授、美舩泰先生、乾淳幸先生をはじめ、神戸大学整形外科の同門の先生方には心より御礼申し上げますとともに、今回コロナ禍で厳しい情勢の中での学会開催、本賞の選考にご尽力いただいた先生方ならびに関係者の皆様方に深謝申し上げます。

2021年度 Outstanding Young Investigator Award(OYIA) 受賞者のことば



神戸大学大学院 整形外科 黒田雄一

この度は OYIA 賞を授与頂き誠にありがとうございます。本賞の対象業績は神戸大学及び留学先のケンブリッジ大学附属病院での研究による結果です。ご指導ご鞭撻を賜りました黒田教授をはじめとする同門の諸先輩方、留学先でご指導頂いた Khanduja 先生、そして全ての共著者の先生方に深謝申し上げます。現在、神戸大学で股関節を中心に臨床と研究を行っております。引き続きこの賞に恥じぬように努めますので、今後とも何卒宜しく願い致します。



順天堂大学医学部附属順天堂医院 整形外科・スポーツ診療科 森川大智

この度は名誉ある OYIA 賞を授与頂き誠に有難うございます。私は 2016 年から約 2 年間米国の University of Connecticut にて Mazzocca 教授の下、肩関節領域のバイオロジー・バイオメカニクス研究等に従事致しました。本賞の対象業績はその一部となります。留学先をご紹介下さりました菅谷啓之先生、ご指導頂きました金子和夫教授、石島旨章教授をはじめとする同門の諸先生方や他大学の諸先生方など全ての方に深謝申し上げます。



大阪府労災病院 整形外科 上山秀樹

この度は大阪市立大学および関連施設での研究を御評価いただき、OYIA 賞を授与いただき誠に有難うございました。選考をいただきました先生方に御礼申し上げます。御指導いただきました中村博亮教授、箕田行秀先生、金本成熙先生をはじめ、同門の先生方にこの場をお借りして感謝申し上げます。日々の臨床での疑問を研究という形にすることの面白さが少し分かってきた気がします。今後でもできる範囲で、できることを色々やりたいと考えております。何卒よろしく願いいたします。

2021年度 JOSKAS OYIA ノミネートされた先生方

▼黒田 雄一 (神戸大学大学院 整形外科)

- Hip Arthroscopy and Borderline Developmental Dysplasia of the Hip : A Systematic Review : Arthroscopy.2020 sep ; 36 (9) : 2550-2567.
- Patient-related risk factors associated with less favourable outcomes following hip arthroscopy : Bone Joint J.2020 Jul ; 102-B (7) : 822-831.
- Varus deformity in the proximal tibia and immediate postoperative varus alignment result in varus progression in limb alignment in the long term after total knee arthroplasty : Knee Surg Sports Traumatol Arthrosc. 2020 Oct ; 28 (10) : 3287-3293.
- Anatomical variation of the Psoas Valley : a scoping review : BMC Musculoskelet Disord.2020 Apr 10 ; 21 (1) : 219.
- Mobile-bearing insert reduced patellar contact force at knee flexion during posterior stabilized total knee arthroplasty : Clin Biomech (Bristol, Avon). 2020 Jun ; 76 : 105022.
- Predictors of Health-Related Quality of Life After Revision Total Hip Arthroplasty for Aseptic Loosening : Indian J Orthop. 2020 Mar 2 ; 54 (4) : 463-468.

▼森川 大智 (順天堂大学医学部附属順天堂医院 整形外科・スポーツ診療科)

- Posterior Rotational and Translational Stability in Acromioclavicular Ligament Complex Reconstruction : A Comparative Biomechanical Analysis in Cadaveric Specimens : Am J Sports Med. 2020 Aug ; 48 (10) : 2525-2533.
- Comparison of Preparation Techniques for Isolating Subacromial Bursa-Derived Cells as a Potential Augment for Rotator Cuff Repair : Arthroscopy. 2020 Jan ; 36 (1) : 80-85.
- Reconstruction of the Acromioclavicular Ligament Complex Using Dermal Allograft : A Biomechanical Analysis : Arthroscopy. 2020 Jan ; 36 (11) : 108-115.
- Editorial Commentary : Human Granulocyte-Stimulating Factor Increases the Leukocyte Richness of Platelet-Rich Plasma : Arthroscopy. 2020 Nov ; 36(811) : 2919-2920.

▼上山 秀樹 (大阪労災病院 整形外科)

- 2020 Chitranjan S. Ranawat Award : Perioperative essential amino acid supplementation suppresses rectus femoris muscle atrophy and accelerates early functional recovery following total knee arthroplasty. : Bone Joint Journal. 2020 Jun ; 102-B (6_Suppl_A) : 10-18.
- Local transplantation of adipose-derived stem cells has a significant therapeutic effect in a mouse model of rheumatoid arthritis. : Scientific Reports. 2020 Feb 20 ; 10 (1) : 3076.
- Malrotation of the fixed-bearing posterior stabilized total knee prosthesis causes a postoperative rotational mismatch between the femur and tibia. : Knee Surg Sports Traumatol Arthrosc. 2020 Dec ; 28 (12) : 3810-3820.
- Long-term clinical outcomes of medial pivot total knee arthroplasty for Asian patients : A mean 10-year follow-up study. : The Knee. 2020 Dec ; 27 (6) : 1778-1786.
- Peri-prosthetic bone mineral density after simultaneous bilateral total knee arthroplasty under oral bisphosphonate therapy - A comparison between mobile- and fixed-bearing prostheses. : The Knee. 2020 Jun ; 27 (3) : 767-776.

●岡崎 勇樹 (岡山大学病院 整形外科)

- Medial meniscus posterior root repair decreases posteromedial extrusion of the medial meniscus during knee flexion. : The Knee. 2020 Jan ; 27 (1) : 132-139.
- Reply to letter to the editors by Dr. Chen et al : The Knee. 2020 Dec ; 27 (6) : 2026-2027. (他5編)

●亀長 智幸 (神戸大学大学院 整形外科)

- Larger Acetabular Labrum Is Associated With Hip Dysplasia, Joint Incongruence, and Clinical Symptoms : Arthroscopy. 2020 Sep ; 36 (9) : 2446-2453.
- Central Implantation of the Femoral Component Relative to the Tibial Insert Improves Clinical Outcomes in Fixed-Bearing Unicompartmental Knee Arthroplasty : J Arthroplasty. 2020 Nov ; 35 (11) : 3108-3116. (他4編)

●平中 孝明 (岡山大学大学院 歯歯薬学総合研究科生体機能再生・再建学講座整形外科)

- Steep medial tibial slope and prolonged delay to surgery are associated with bilateral medial meniscus posterior root tear : Knee Surgery, Sports Traumatology, Arthroscopy. 2021 Apr ; 29 (4) : 1052-1057.
- Comparison of the clinical outcomes of transtibial pull-out repair for medial meniscus posterior root tear : Two simple stitches versus modified Mason-Allen suture : The Knee. 2020 Jun ; 27(8) : 701-708. (他4編)

●乾 洋 (東京大学大学院 医学系研究科外科学整形外科)

- Necessary factors to achieve deep flexion for Asian populations after Oxford unicompartmental knee arthroplasty : Journal of Knee Surgery. 2020 Mar ; 33 (3) : 294-300.
- Comparison of intraoperative kinematics and their influence on the clinical outcomes between posterior stabilized total knee arthroplasty and bi-cruciate stabilized total knee arthroplasty : The Knee. 2020 Aug ; 27 (4) : 1263-1270. (他2編)

●子島 俊太郎 (平塚共済病院 整形外科)

- Varus inclination of the tibia is related to patellofemoral osteoarthritis in Japanese female patients with moderate knee osteoarthritis : Knee Surgery, Sports Traumatology, Arthroscopy. 2021 Feb ; 29 (2) : 652-658.
- Coronal shaft bowing of the femur affects varus inclination of the surgical transepicondylar axis in varus knee osteoarthritis : Knee Surgery, Sports Traumatology, Arthroscopy. 2021 Mar ; 29 (3) : 814-819. (他2編)

●浅井 一希 (金沢大学附属病院 整形外科)

- Lateral meniscus posterior root tear in anterior cruciate ligament injury can be detected using MRI-specific signs in combination but not individually. : Knee Surg Sports Traumatol Arthrosc.2020 Oct ; 28 (10) : 3094-3100.
- Partial resection of the infrapatellar fat pad during anterior cruciate ligament reconstruction has no effect on clinical outcomes including

anterior knee pain. : Arch Orthop Trauma Surg. 2020 Nov ; 140 (11) : 1751-1757. (他1編)

●石橋 恭太 (大阪大学 再生誘導医学寄附講座)

- Valgus Correctability and Meniscal Extrusion Were Associated With Alignment After Unicompartmental Knee Arthroplasty. : Clinical Orthopaedics and Related Reserch.2020 Jul ; 478 (7) : 1636-1644.
- Detection of synovitis in early knee osteoarthritis by MRI and serum biomarkers in Japanese general population. : Scientific Reports. 2020 Jul 23 ; 10 (1) : 12310. (他1編)

●入内島 崇紀 (上牧温泉病院 整形外科)

- The location of the femoral ACL footprint center is different depending on the Blumensaat's line morphology : Knee surgery sports traumatology arthroscopy 28 (8) : 2453-2457.
- The occurrence of ACL injury influenced by the variance in width between the tibial spine and the femoral intercondylar notch. : Knee surgery sports traumatology arthroscopy 28 (11) : 3625-3630. (他1編)

●小川 寛恭 (大垣徳洲会病院 整形外科関節疾患・人工関節センター)

- Distal tibial tubercle osteotomy is superior to the proximal one for progression of patellofemoral osteoarthritis in medial opening wedge high tibial osteotomy. : Knee Surg Sports Traumatol Arthrosc. 2020 Oct ; 28 (10) : 3270-3278.
- Arthroscopic repair of horizontal cleavage meniscus tears provides good clinical outcomes in spite of poor meniscus healing. : Knee Surg Sports Traumatol Arthrosc. 2020 Nov ; 28 (11) : 3474-3480. (他1編)

●梶田 幸宏 (愛知医科大学 整形外科学講座)

- Incidence of Propionibacterium acnes in arthroscopic rotator cuff repair. : J Orthop Sci. 2020 Jan ; 25 (1) : 110-114.
- Ultrasonographic analysis of the extensor carpi radialis brevis in asymptomatic individuals. : J Orthop Sci. 2020 Nov ; 25 (6) : 999-1002. (他1編)

●河野 賢一 (東京大学大学院 医学系研究科外科学専攻整形外科)

- Bicruciate retaining total knee arthroplasty reproduces in vivo kinematics of normal knees to a lower extent than unicompartmental knee arthroplasty : Knee Surg Sports Traumatol Arthrosc. 2020 Sep ; 28 (9) : 3007-3015.
- In vivo kinematic comparison before and after mobile bearing unicompartmental knee arthroplasty during high flexion activities : Knee. 2020 Jun ; 27 (3) : 878-883. (他1編)

●庄司 剛士 (広島大学大学院 歯歯薬学総合研究科整形外科)

- Intra-articular pathology affects outcomes after joint preserving surgery for osteonecrosis of the femoral head : Int Orthop. 2020 Jul ; 44 (7) : 1295-1303.
- Effect of transtrochanteric rotational osteotomy on impingement and contact state of a femoral implant in conversion total hip arthroplasty-Retrospective simulation study : Clin Biomech (Bristol, Avon). 2020 Jan ; 71 : 68-72. (他1編)

●西谷 江平 (京都大学大学院 医学研究科整形外科)

- IsdB antibody-mediated sepsis following S. aureus surgical site infection : JCI Insight. 2020 Oct 2 ; 5 (19) : e141164.
- Excessive flexed position of the femoral component was associated with poor new Knee Society Score after total knee arthroplasty with the Bi-Surface knee prosthesis : The Bone & Joint Journal. 2020 Jun ; 102-B (6_suppl_A) : 36-42. (他1編)

●阿漕 孝治 (高知大学医学部附属病院 整形外科)

- Contribution of nerves within osteochondral channels to osteoarthritis knee pain in humans and rats : Osteoarthritis and Cartilage 2020 Sep ; 28 (9) : 1245-1254. (他1編)

●川島 至 (名古屋大学大学院 整形外科)

- Incidence of Medial and Lateral Meniscal Tears After Delayed Anterior Cruciate Ligament Reconstruction in Pediatric Patients. : Orthopaedic Journal of Sports Medicine. 2020 Nov 19 ; 8 (11) : 2325967120964603. (他1編)

●竹内 康剛 (井戸田整形外科 名駅スポーツクリニック)

- Repair Integrity and Retear Pattern After Arthroscopic Medial Knot-Tying After Suture-Bridge Lateral Row Rotator Cuff Repair. : American Journal of Sports Medicine. 2020 Aug ; 48 (10) : 2510-2517. (他1編)

●豊岡 青海 (帝京大学医学部附属病院 整形外科)

- Postoperative Pain Management After Arthroscopic Rotator Cuff Repair : The Journey to Pain Relief : Arthroscopy : The Journal of Arthroscopic & Related Surgery. Volume 36, Issue 5, May 2020, Pages 1251-1252. (他1編)

●中山 寛 (兵庫医科大学 整形外科)

- Successful treatment of degenerative medial meniscal tears in well-aligned knees with fibrin clot implantation. : Knee Surg Sports Traumatol Arthrosc. 2020 Nov ; 28 (11) : 3466-3473. (他1編)

●山崎 真哉 (大阪市立総合医療センター 整形外科)

- Assessment of Meniscal Healing Status by Magnetic Resonance Imaging T2 Mapping After Meniscal Repair. : Am J Sports Med. 2020 Mar ; 48 (4) : 853-860. (他1編)

●横江 琢示 (宮崎大学医学部附属病院 整形外科)

- Surgical Wound Complications after Knee Cruciate Ligament Reconstruction in Patients with Atopic Dermatitis : Journal of Knee Surgery. 2020 Feb 19;doi : 10.1055/s-0040-1702186. (他1編)

●塩泡 孝介 (札幌医科大学 整形外科)

- Bioabsorbable interference screws can be used with less tunnel widening in anatomic rectangular tunnel anterior cruciate ligament reconstruction with a bone-patellar-tendon-bone graft : The knee. 2020 Oct ; 27 (5) : 1293-1299.

●渡邊 翔太郎 (千葉大学 整形外科)

- Indirect drainage using hindfoot endoscopy for the treatment of recurrent ganglion cysts of the hallux associated with ankle osteoarthritis : A report of two cases : Journal of Orthopaedic Science. 2020 Jun 19 ; S0949-2658 (20) 30140-8.

難治性グロインペインのブレイクスルー ～さらば診断できない症候群～

JIN 整形外科スポーツクリニック 仁賀 定雄



1. グロインペインの何が問題なのか？

兪径部痛＝グロインペイン (groin pain : 以下 GP) は、筋損傷、剥離骨折、疲労骨折、股関節内の障害など様々な原因による兪径周辺部の痛み全てを総称した言葉である。世界のスポーツ整形外科学会でいつもテーマとして取り上げられ、スポーツの現場で問題となっているのは器質的病変・病態が明らかでなく、長期間復帰できない難治性 GP である。

2. 難治性 GP に対する様々な診断と治療

難治性 GP は恥骨結合炎と呼ばれることも多く、現在でも広く使われている病名だが、その病態は不明確であり、長期間のスポーツ中止が治療の中心である。

切り返しやキックを多用するサッカー、オーストラリアンラグビーでの発生例が多く、欧州、オーストラリアでは 1980 年代から「undiagnosed groin pain (診断できない兪径部痛)」に対して様々な手術が行われてきた。薄筋・短内転筋切離術、腹直筋腱切離術、長内転筋腱切離術、閉鎖神経剥離術、鼠径管後壁補強修復術 (いわゆるスポーツヘルニア手術) などである。これら様々な手術の報告で示されている臨床症状はいずれも恥骨結合炎と同様であり、明らかな病変を診断できない GP に対して病態が不明確なまま様々な診断・治療が試みられてきたと考えられる。

3. 兪径部痛症候群

筆者が 1994～2001 年に診断した GP 中 85% は明らかな器質的病変を認めなかった。筆者は 2001 年以降、器質的病変を診断できない GP を機能不全から痛みを生じる「兪径部痛症候群 (グロインペイン症候群)」と名づけ、機能不全を改善するリハビリで治療・予防をおこなってきた。器質的病変を診断できる割合は徐々に増えたが、2011～2013 年に診断した GP 中 47% は器質的病変を見いだせなかった。

兪径部痛症候群という病名は、器質的病変が診断できない難治性 GP の代名詞のように使われ、病態が不明で半ば治療できない病名として現場の選手、メディカルスタッフに受け止められてきた状況があった。

4. 診断できない症候群から診断できる症候群へ

2013～2017 年に当院で MRI 撮影した 16～40 歳のスポーツ選手の GP651 例の MRI 所見を secondary cleft sign (薄筋腱・短内転筋附着部微細損傷¹⁾、superior cleft sign (腹直筋～長内転筋腱附着部微細損傷²⁾、恥骨上枝・下枝の骨髄浮腫、恥骨結合上部の円盤膨隆の所見を含めて検討した結果、90% の症例で器質的病変を診断できた。FAI などの股関節内病変を有する例を除外してスポーツ復帰まで経過観察した 356 例について調べた結果、MRI 病変のうちスポーツ復帰が長引くことに関連する唯一の独立因子は cleft sign だった ($p=0.014$)³⁾。Cleft sign は単なる腱附着部の損傷ではなく、恥骨結合の前面～下面を支える pubic plate の破損を反映しており、pubic plate の破損まで器質的病変が進展すると難治性になると考えている (図 1)。

兪径部痛症候群は診断できない症候群から診断できる症候群に進化した。

5. 機能不全を生み出した原因を突きとめる

Pubic plate の破損発生には恥骨結合・骨盤帯に過剰な牽引力や歪みを生じる体幹・骨盤帯の機能不全が関わっていると考えられ、問診では pubic plate の破損に関わる機能不全を生み出したトレーニングや既往歴を確認することが重要である。運動時の機能不全を生じてもすぐに痛みは発生しないため、痛みが発生した原因に気づいていない例が非常に多い。痛みが発生した数か月から半年以上前まで遡って機能不全を生み出した原因を突き止めることが重要である。

6. 診断とリハビリ、現場での予防⁴⁾

図 2 は診断で役立つ cleft sign を伴う兪径部痛症候群の特徴的自発痛部位と MRI 所見の関係である。下腹部痛・恥骨外側 (恥骨結節部) 痛は恥骨上枝に付着する腹直筋～長内転筋の筋腱膜連結で生じ、会陰部痛は薄筋腱・短内転筋の恥骨下枝附着部に関連して生じる。

普通のトレーニング、何らかの外傷・障害をかばった代償運動で pubic plate の破損をきたさないように機能を維持、改善することが予防である。リハビリでは pubic plate の破損をきたした例の機能改善を図る。改善した機能を維持することが再発予防になる。医師からリハビリスタッフへ伝

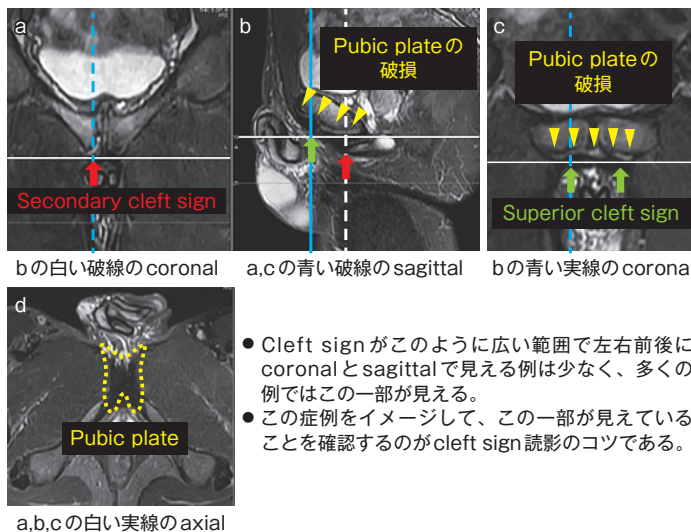


図 1 Pubic plate の破損：MRI (STIR)

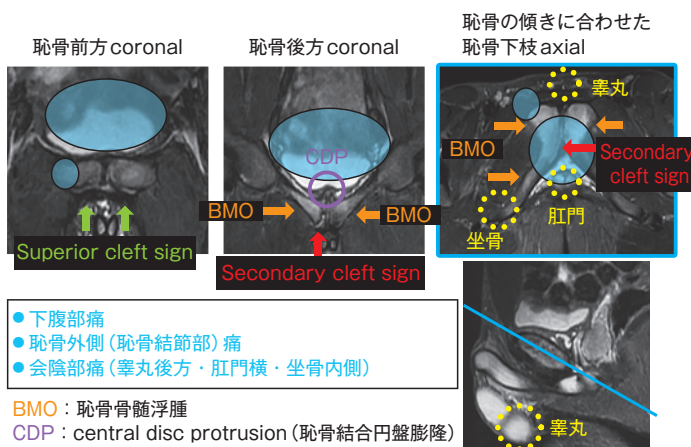


図 2 Cleft sign を伴う兪径部痛症候群の特徴的自発痛部位と MRI (STIR) 所見

える病変・病態がシンプルで明確になり、リハビリスタッフが為すべきことも明確になった。

機能改善のリハビリを習得して復帰した選手は、日ごろから機能維持に取り組み、多少の GP を生じても自身で機能改善して離脱しないでプレー続行できる選手が多い。手術や注射など結果へのアプローチでは成し遂げることができない選手自身による予防、チーム全体の予防を現場で目指すことが大切である。

文献

- 1) Brennan D, et al : Secondary Cleft Sign as a Marker of Injury in Athletes with Groin Pain : MR Image Appearance and Interpretation. Radiology. 235 (1), 162-167. 2005
- 2) Murphy G, et al : "Superior cleft sign" as a marker of rectus abdominus/adductor longus tear in patients with suspected sportsman's hernia. Skeletal Radiol. 42 (6) : 819-825. 2013
- 3) Saito M, et al : The cleft sign may be an independent factor of magnetic resonance imaging findings associated with a delayed return-to-play time in athletes with groin pain. Knee Surg Sports Traumatol Arthrosc. 29 (5) : 1474-1482, 2021
- 4) 仁賀定雄：グロインペインの問診と理学所見の取り方・リハビリテーションを進める基準・スポーツ復帰の基準. MB Orthop. 34 (8) : 10-17, 2021

第14回 (2022年) JOSKAS

会期：2022年6月16日(木)～18日(土)

会場：札幌コンベンションセンター

〒003-0006 北海道札幌市白石区東札幌6条1丁目1-1

会長：遠山 晴一 (北海道大学大学院 保健科学研究院)

《合同開催》第48回日本整形外科学会スポーツ医学学会学術集会

会長：岩崎 倫政 (北海道大学大学院 整形外科学教室)

編集後記

奈良県総合医療センター 整形外科 杉本和也

昨年の春、ニュースレター第16号でJOSKAS会員に向けたCOVID-19対策を書かせて頂きました。その頃、2021年にTOKYO2020が第5波の中、無観客で行われることなど想像すらできませんでした。立場に違いこそあれ、すべての会員がCOVID-19と対峙してきた1年ではなかったでしょうか。その中でも多くの演題が集まって学術集会在Webながらも開催されたことに大きな意義を感じています。ベストポスター賞・□演賞、OYIAを受賞されました会員をはじめとし、多くの若い会員の先生方の益々のご活躍を祈念いたします。緊急

事態宣言が繰り返され、仕事以外に外出もままならない日々でしたが、インタビュー形式の予後調査では平時より患者さんの在宅率が高く、臨床研究が進んだ会員も多かったと聞きます。当分はコロナ対策にエネルギーが削がれそうですが、今だからできることもあるように思います。今後もコロナに負けず、素晴らしい研究成果が会員によってもたらされることを願ってやみません。





※ 効能、効果又は性能、警告、禁忌・禁止を含む
使用上の注意等の詳細は製品添付文書をご参照ください。

ジャック®

自家培養軟骨

＜人工コラーゲン膜の二層構造＞



一部変更承認により、患者骨膜の代替品として人工コラーゲン膜の使用が可能になりました

保険適用 特定保険医療材料

再生医療等製品
承認番号 22400FZX00266001
承認年月日 2012年7月27日
一般的名称 ヒト(自己)軟骨由来組織
類別 ヒト細胞加工製品01 ヒト体細胞加工製品

医療従事者専用

ジャックに関するお問い合わせは
TEL.0533-63-5752



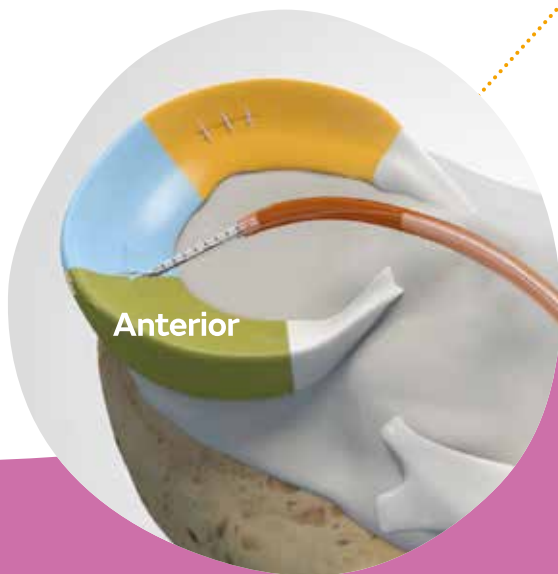
Reach more
+ repair more

Smith+Nephew

FLEXcited!!



FAST-FIX[◇] FLEX
Meniscal Repair System



stryker



AIR⁺

All-Inside Meniscal Repair System

For your flexible solution

医療機器承認番号

23000BZX00183000

販売名

A I R 半月板修復デバイス

製造販売業者

日本ストライカー株式会社

112-0004 東京都文京区後楽2-6-1 飯田橋ファーストタワー

P 03 6894 0000

www.stryker.com/jp

※本製品に関するお問い合わせは弊社営業までお願い致します。



経皮吸収型鎮痛消炎剤

劇薬 薬価基準収載



ロコア[®]テープ

LOQOA[®] tape

(エスフルルピプロフェン・ハッカ油製剤)

効能・効果、用法・用量、禁忌を含む使用上の注意等については添付文書をご参照ください。



製造販売 [文献請求先]
大正製薬株式会社
〒170-8633 東京都豊島区高田3-24-1
お問い合わせ先: ☎ 0120-591-818
メディカルインフォメーションセンター

販売

TEIJIN 帝人ファーマ株式会社
東京都千代田区霞が関3丁目2番1号 ☎ 0120-189-315
文献請求先及び問い合わせ先: メディカル情報グループ