Japanese Journal of ORTHOPAEDIC SPORTS MEDICINE

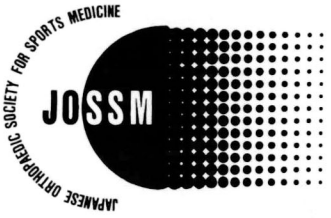

第36回日本整形外科スポーツ医学会学術集会
第10回日韓整形外科スポーツ医学会

抄録集

会　長　別府　諸兄
聖マリアンナ医科大学整形外科学講座
〒216-8511　神奈川県川崎市宮前区菅生2-16-1
TEL：044-977-8111　FAX：044-977-9651

会　期　2010年9月10日（金）～12日（日）

会　場　新横浜プリンスホテル
〒222-8533　神奈川県横浜市港北区新横浜3-4
TEL：045-471-1111　FAX：045-471-0303

総目次

〔参加申込書〕
〔教育研修講演受講申込書〕
第36回日本整形外科スポーツ医学会学術集会を開催するにあたって ……V
交通のご案内・会場周辺案内図 ……VII
会場案内図 ……VIII
日程表 ……X
参加者へのお知らせ ……XIII
座長・演者へのお知らせ ……XV
日本整形外科学会認定スポーツ医資格継続単位について ……XVIII
日本整形外科学会教育研修講演について ……XVIII
日本体育協会公認スポーツドクター義務研修の取扱について ……XIX
日本医師会認定健康スポーツ医制度健康スポーツ医学再研修会について ……XXI
日本手外科学会教育研修講演について ……XXII
健康運動指導士・健康運動実践指導者登録更新に必要な履修単位について ……XXIII
市民公開講座について ……XXIV
ハンズオンセミナー1～4のご案内 ……XXV
各種会議について ……XXX

第10回日韓整形外科スポーツ医学会演題目次 ……XXXIII
第36回日本整形外科スポーツ医学会学術集会演題目次 ……XXXIX
抄録
第1日目 ……1
第2日目 ……77
第3日目 ……181

付録
日本整形外科スポーツ医学会雑誌投稿規程 ……213
日本整形外科スポーツ医学会会則・諸規定 ……219
日本整形外科スポーツ医学会名誉会員・特別会員，理事・監事，評議員名簿 ……225
日本整形外科スポーツ医学会学術集会開催予定 ……229

第 36 回日本整形外科スポーツ医学会学術集会
第 10 回日韓整形外科スポーツ医学会の開催にあたり



会長　別　府　諸　兄
聖マリアンナ医科大学整形外科学講座　代表教授

この度は，第 36 回日本整形外科スポーツ医学会学術集会および第 10 回日韓整形外科スポーツ医学会を，平成 22 年 9 月 10 日（金）～12 日（日）の 3 日間，新横浜プリンスホテルにおいて，聖マリアンナ医科大学整形外科学講座で開催する運びとなりました．

本学会は，1975 年(昭和 50 年)5 月に，第 1 回の会議が大阪で開催されました．その後，1/4 世紀を経て会員数 1900 名を数えるまでに至りました．そして，整形外科領域におけるスポーツ医学ならびにスポーツ外傷と障害の研究の進歩・発展を目的とし，その成果がスポーツ医学の向上とスポーツの発展に寄与できるよう，日夜研鑽に努めております．

今回のテーマは，「我が国の整形外科スポーツ医学のグローバル化を目指して」としました．この学会が国内の整形外科スポーツ医学の普及の基礎になることはもちろんのこと，世界レベルでの情報交換の場にしたいと企画しております．

米国整形外科スポーツ医学会（American Orthopaedic Society for Sports Medicine，AOSSM）から，James R. Andrews 先生（2010 年 AOSSM 会長），Freddie Fu 先生（2009 年 AOSSM 会長），Champ Baker 先生（2007 年 AOSSM 会長），Guest Faculty の Andrew Cosgarea 先生を，さらに 2010 年韓国整形外科スポーツ医学会(KOSSM)会長の Duke Whan Chung 先生を招待講師としてお招きしています．もちろん最先端の知識のみならず，生涯教育の場として新しい知識を吸収し整理することが可能な場をご提供できればと考えております．

会員ならびに皆様のご参加を医局員一同，心からお待ちしております．

交通案内および周辺案内図



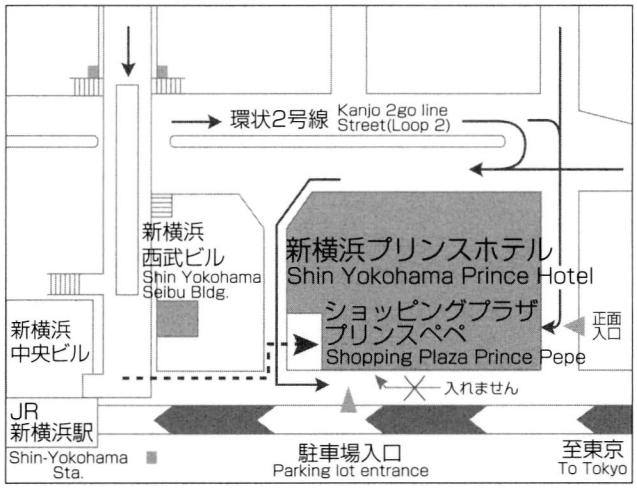

交差点拡大図
Crossing enlargement

新横浜プリンスホテル 交通のご案内
Transportation

電車／東海道新幹線・JR横浜線・市営地下鉄の新横浜駅に隣接.
車／第三京浜道路港北I.C.から3Km（平常時約5分）.
東名高速道路横浜青葉I.C.から約12Km（平常時約25分）.
羽田空港よりバスで平常時約40分. 成田空港よりバスで平常時約125分. 駐車場有り（有料）

会場案内図

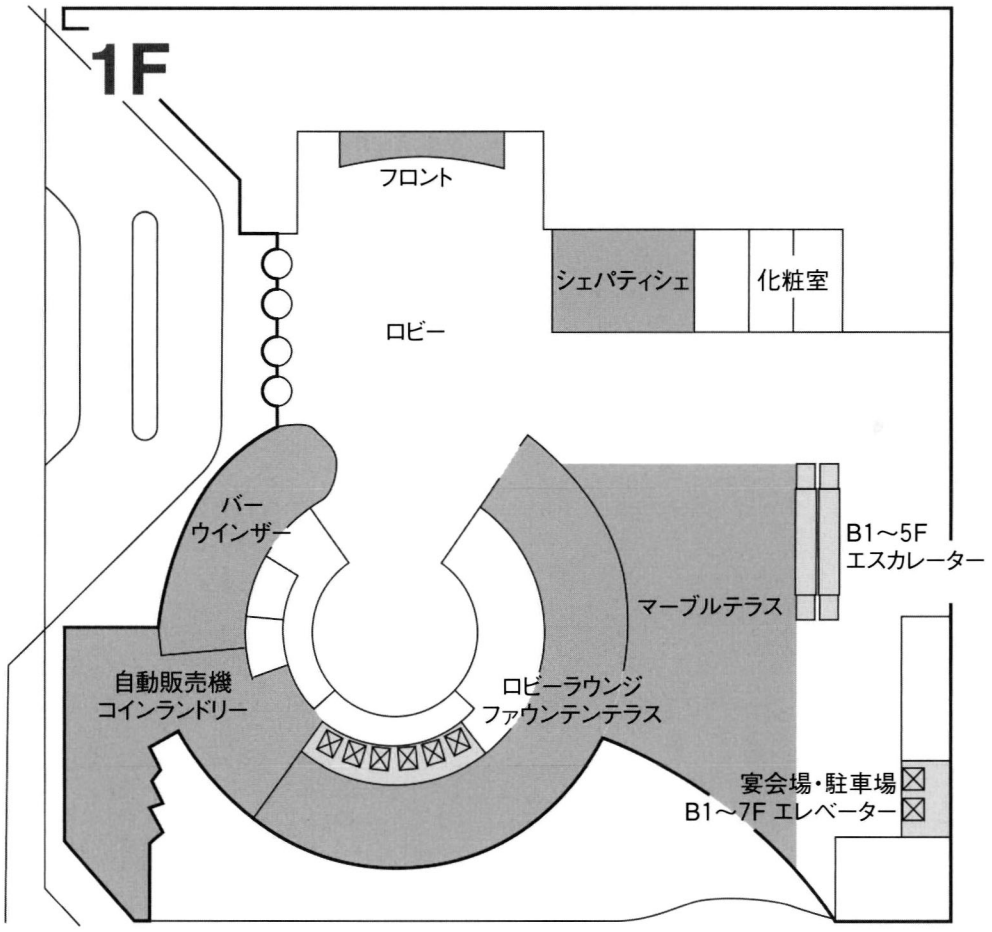
1F
フロント
シェパティシェ
化粧室
ロビー
バー
ウインザー
B1～5F
エスカレーター
マーブルテラス
自動販売機
コインランドリー
ロビーラウンジ
ファウンテンテラス
宴会場・駐車場
B1～7F エレベーター

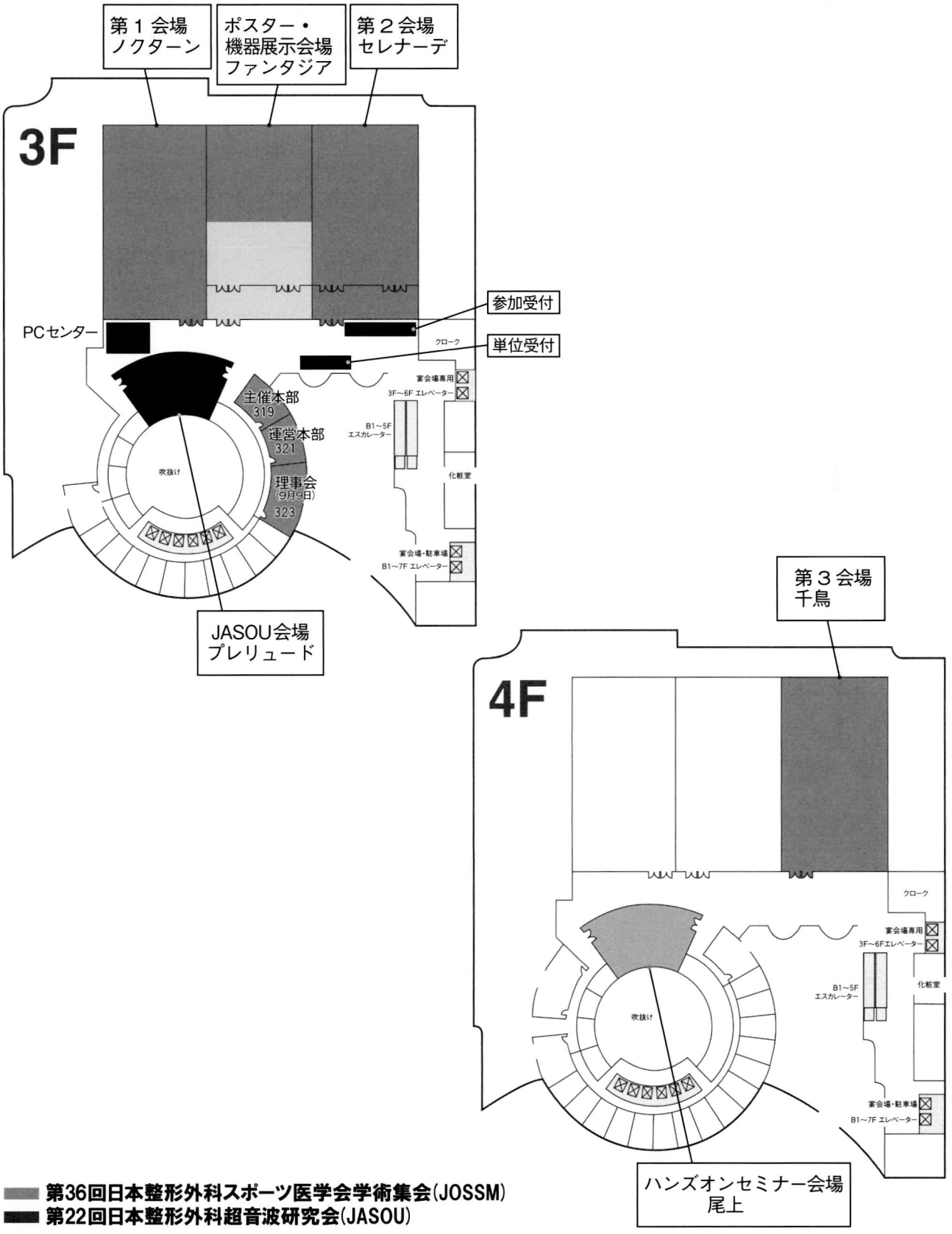

第36回日本整形外科スポーツ医学会学術集会(JOSSM)
第22回日本整形外科超音波研究会(JASOU)

第1日目　9月10日(金)

新横浜プリンスホテル

第1会場　3階 ノクターン

- 7:50 開会式
- Korea-Japan Oral Session 1　Chair：Masatoshi Naito　8:40
- Korea-Japan Oral Session 3　Chair：Etsuo Chousa　9:30
- 9:50 Korea-Japan Joint Symposium　Sports Impediment in Upper Extremity　Chair：Satoshi Toh　Juichi Tanaka　11:50
- 12:10 ランチョンセミナー 1　福岡重雄　座長：内山英司　共催：スミスアンドネフューエンドスコピー(株)　13:10
- 13:20 総会　13:50
- 招待講演 1　Diagnosis and Treatment for Baseball Elbow　James R. Andrews　座長：藤　哲　15:10
- シンポジウム 1　野球肘の画像診断，治療と予防　座長：加藤博之　高原政利　16:40
- 16:50 パネルディスカッション 1　肉離れの最先端治療と将来の展望　座長：奥脇　透　鳥居　俊　18:20

第2会場　3階 セレナーデ

- Korea-Japan Oral Session 2　Chair：Yoshitaka Matsusue　9:00
- Korea-Japan Oral Session 4　Chair：Shunpei Miyakawa　9:40
- 11:50～11:55 開会式
- ランチョンセミナー 2　菅谷啓之　座長：高岸憲二　共催：中外製薬（株）　13:10
- 招待講演 2　Knee Tendinopathy (Knee Overuse Syndrome)　Andrew J. Cosgarea　座長：松本秀男　15:10
- シンポジウム 2　膝のover-useの病態と治療　座長：齋藤知行　松本秀男　16:40
- 16:50 パネルディスカッション 2　膝複合靭帯損傷の治療　座長：丸毛啓史　宗田　大　18:20

第3会場　4階 千鳥

- ランチョンセミナー 3　斎藤明義　座長：松下和彦　共催：第一三共（株）　13:10
- 一般口演 1　腰痛　O1-1～O1-5　14:40　座長：吉田宗人
- 14:50 一般口演 2　メディカルチェック①　O2-1～O2-6　15:38　座長：馬場久敏
- 15:40 一般口演 3　メディカルチェック②　O3-1～O3-6　16:28　座長：平沼憲治
- 16:40 主題関連演題 1　肩関節　OT1-1～OT1-6　17:28　座長：土屋正光

ポスター・機器展示会場　3階 ファンタジア

- 9:00 ポスター掲示
- 12:00 ポスター閲覧
- 18:30 ポスター演題 01 / ポスター演題 02 / ポスター演題 03 / ポスター演題 04 / ポスター演題 05 / ポスター演題 06

ハンズオンセミナー会場　4階 尾上

- 8:30 ハンズオンセミナー 1-1　関節鏡：肩　10:00
- 10:20 ハンズオンセミナー 1-2　関節鏡：肘　11:50
- 14:40 ハンズオンセミナー 2　超音波：肩　共催：GEヘルスケア・ジャパン(株)　16:40

機器展示

- 9:00～18:00

ポスター演題

- 18:30～18:50 ポスター演題01　上肢①　P-1～P-4　座長：大場俊二
- 18:30～18:45 ポスター演題03　脊椎　P-9～P-11　座長：金岡恒治
- 18:30～18:45 ポスター演題05　下肢①　P-16～P-18　座長：立花陽明
- 18:50～19:10 ポスター演題02　上肢②　P-5～P-8　座長：瀧川宗一郎
- 18:45～19:05 ポスター演題04　骨盤・股関節　P-12～P-15　座長：清水邦明
- 18:45～19:00 ポスター演題06　下肢②　P-19～P-21　座長：藤谷博人

第2日目　9月11日(土)

新横浜プリンスホテル

第1会場 3階 ノクターン

8:00
モーニングセミナー 1
高原政利
座長：田中寿一
共催：久光製薬（株）
9:00

9:10
シンポジウム3
私が勧める投球肩障害の診断と治療
座長：高岸憲二
筒井廣明
11:00

11:10
招待講演3
New Trends in Cartilage Reseach
Freddie H. Fu
座長：福林　徹
12:10

12:15
学術プロジェクト
12:35

12:50
ランチョンセミナー 4
Keith W. Lawhorn
座長：大塚隆信
共催：バイオメットジャパン（株）
13:50

14:00
招待講演4
Arthroscopic Technique in Treatment of Lateral Epicondylitis
Champ L. Baker
15:00　座長：別府諸兄

シンポジウム4
テニス肘の病態と治療
座長：麻生邦一
別府諸兄
16:30

16:40
パネルディスカッション7
医学生と若手医師が語るスポーツ医学
座長：高岸憲二
稲垣克記
18:10

4階 若菜
19:00～21:00
評議員懇親会

第2会場 3階 セレナーデ

モーニングセミナー 2
平野　篤
座長：岩本幸英
共催：帝人ファーマ（株）

パネルディスカッション3
現場で選手を支えるプロフェッショナルたち
座長：白石　稔
山口光國
10:40

11:10
パネルディスカッション5
反復性肩関節脱臼のスポーツ復帰
座長：岩噌弘志
渡邊幹彦
12:40

ランチョンセミナー 5
落合和彦
座長：笹　益雄
共催：万有製薬（株）

主題関連演題5
足部疲労骨折
OT5-1 ～ OT5-5
14:40　座長：加藤　公

14:50
パネルディスカッション6
私が勧める難治性足部疲労骨折の手術とそのタイミング
座長：大久保衛
杉本和也

16:50
一般口演8
足部·足関節① 08-1 ～ 08-5
17:30　座長：中山正一郎

一般口演9
足部·足関節② 09-1 ～ 09-4
18:02　座長：清水卓也

第3会場 4階 千鳥

モーニング テニスセッション
（軽食付き）
座長：中田　研

パネルディスカッション4
各種競技団体医事委員会のあり方
座長：別府諸兄
川原　貴

主題関連演題2
野球肘①
OT2-1 ～ OT2-5
11:20　座長：立入克敏

主題関連演題3
野球肘②
OT3-1 ～ OT3-5
12:00　座長：伊藤恵康

主題関連演題4
野球肘③
OT4-1 ～ OT4-5
12:40　座長：和田卓郎

ランチョンセミナー 6-1
落合信靖　座長：伊藤達雄
共催:ドルニエメドテックジャパン(株)
13:20
ランチョンセミナー 6-2
高橋謙二　座長：伊藤達雄
共催:ドルニエメドテックジャパン(株)

一般口演4
装具·トレーニング
04-1 ～ 04-5
座長：河野照茂

14:40
一般口演5
疲労性障害
05-1 ～ 05-6
座長：横江清司

15:28 **主題関連演題6**
膝複合靭帯損傷
OT6-1 ～ OT6-5
座長：小林龍生

16:08 **一般口演6**
ACL　06-1 ～ 06-4
座長：山岸恒雄

16:40 **一般口演7**
ACL·半月板 07-1 ～ 07-4
座長：津田英一

17:12 **主題関連演題7**
野球肘④ OT7-1 ～ OT7-4
座長：柏口新二

17:44 **主題関連演題8**
野球肘⑤ OT8-1 ～ OT8-4
18:16　座長：山崎哲也

JASOU 会場 3階 プレリュード

9:10
第22回 日本整形外科超音波研究会
16:30

ポスター·機器展示会場 3階 ファンタジア

9:00
ポスター閲覧

機器展示

ポスター演題 07 / 08
ポスター演題 09 / 10
ポスター演題 11 / 12

18:15～18:35
ポスター演題07
下肢障害①
P-22 ～ P-25
座長：土屋明弘

18:15～18:35
ポスター演題09
画像診断
P-29 ～ P-32
座長：入江一憲

18:15～18:35
ポスター演題11
メディカルチェック
P-36 ～ P-39
座長：高杉紳一郎

18:35～18:50
ポスター演題08
下肢障害②
P-26 ～ P-28
座長：一戸貞文

18:35～18:50
ポスター演題10
肩関節
P-33 ～ P-35
座長：洞口　敬

18:35～18:50
ポスター演題12
体幹
P-40 ～ P-42
座長：三橋成行

ハンズオンセミナー会場 4階 尾上

7:30
ハンズオンセミナー3
超音波：肘
共催:(株)日立メディコ
9:30

14:30
ハンズオンセミナー4
関節鏡：膝半月板修復
共催：
バイオメットジャパン(株)
ジンマー(株)
日本ストライカー(株)

第3日目　9月12日(日)

新横浜プリンスホテル

	第1会場 3階 ノクターン	第2会場 3階 セレナーデ	市民公開講座会場 4階 千鳥	研修会会場 4階 若菜
8:00				
	モーニングセミナー３ 大森　豪 座長：筒井廣明 共催：三笠製薬（株）	**モーニングセミナー４** 西良浩一 座長：出沢　明 共催：アルケア（株）		
9:00	9:00			9:00
	9:10 **パネルディスカッション８** 高齢者に対する筋力訓練の実際と啓発活動 座長：阪本桂造 武藤芳照	**パネルディスカッション９** スポーツ選手における装具の使い方 座長：原　邦夫 内尾祐司	9:45 **市民公開講座** 日本股関節振興財団	**日本整形外科スポーツ医学会教育研修会**
10:00	10:40			
	10:50 **パネルディスカッション１０** 小児の足関節捻挫のピットフォール ―外果裂離骨折の診断と治療 保存vs手術― 座長：大関　覚 田中康仁	**パネルディスカッション１１** 腰椎分離症の病態と治療 座長：加藤真介 笹生　豊		
11:00				
12:00	12:20		12:00	
	12:25 **閉会式**			
13:00				13:00
14:00				
15:00				
16:00				
17:00				
18:00				
19:00				
20:00				

参加者へのお知らせ

1. 会場

新横浜プリンスホテル
〒222－8533　神奈川県横浜市港北区新横浜 3－4
TEL：045－471－1111 FAX：045－471－0303

2. 当日参加登録受付

〈新横浜プリンスホテル 3 階ロビー〉
9 月 9 日（木）16：30～17：30
9 月 10 日（金）7：15～19：00
9 月 11 日（土）7：15～19：00
9 月 12 日（日）7：30～11：00

3. 参加費

ご来場の方は本誌綴込みの参加申込書に必要事項をご記入のうえ，参加費〔会員 15,000 円，非会員医師 16,000 円，コメディカル 8,000 円，研修医 6,000 円，学生 2,000 円（学生証の提示が必要）〕を添えてお申し込みください．引き換えにネームカード（領収書兼用）をお渡ししますので，所属，氏名を記入し，学会期間中は必ず着用してください．ネームカードのない方のご入場をお断りします．

4. 年会費・入会受付

学会事務局受付でお手続きください．

5. 評議員懇親会

学会第 2 日目，9 月 11 日（土）19：00 より新横浜プリンスホテル 4 階　若菜にて行います．
皆様お誘いあわせのうえご参加ください．非評議員の方も当日参加申込（3,000 円）可能です．
なお懇親会開催中にポスター賞，ポスター最優秀賞の発表を行ないます．合わせてパネルディスカッション 7「医学生と若手医師が語るスポーツ医学」の発表者から優秀者を表彰いたします．

6. 抄録集

抄録集は必ずご持参ください（会員の方）．
また当日，1 冊 3,000 円で販売いたします．ただし数に限りがございますのでご了承ください．
（会員の方でも，当日お忘れになった場合はご購入いただきますので，予めご了承ください．）

7. 機器展示

3 階　ファンタジアにて行います．

8. 書籍展示

3 階　セレナーデ前室にて行います．

9. クローク

3 階　ロビーにご用意しております．

10. ドリンクコーナー

機器展示会場〈3階・ファンタジア〉内に設置しております.

11. 駐車場

駐車場には限りがありますので，できるだけ公共交通機関をご利用ください.

12. 呼び出し

総合受付にお申し出ください.

〔理事の先生方へお願い〕

ポスターセッション，パネルディスカッション7「医学生と若手医師が語るスポーツ医学」の優秀賞の選定にご協力をお願いします.

座長・演者へのお知らせ

1. 座長の方々へ

・口演発表の座長の方々は，担当セッション開始時刻の 10 分前までに次座長席にお着きください．

・ポスターセッションの座長の方は，セッション開始 15 分前までに「ポスター受付」にて受付をお済ませのうえ，担当セッション開始 10 分前までにポスター演題のパネルの前にてお待ちください．

・各セッションの進行は座長に一任いたします．セッションの予定時間内に十分討論ができるようお願いいたします．

2. 口演発表について

(1) 発表時間

・シンポジウム　　発表 9 分＋総合討論

・パネルディスカッション　　発表 9 分＋総合討論

・モーニングテニスセッション　　発表 8 分　討論 2 分

・一般演題　　発表 5 分　討論 3 分

(2) 発表者の方々へ

発表時間および発表方法は，下記の通りです．

・口演発表は PC プレゼンテーション（1 面映写）のみとさせていただきます．PC をご持参いただくか，データを CD-R もしくは USB メモリーにてお持ち下さい．

・発表データは Microsoft PowerPoint 2000～2007 で作成したものに限らせていただきます．口演発表は，PC のみが利用できます．

・発表セッションの 30 分前までに PC センターにて受付を終え，発表セッション開始時刻の 10 分前までに次演者席までお越しください．

・発表は，演台上にセットされているキーボード・マウスにて，演者ご自身で操作していただきます．

(3) PC 受付

【場　　所】新横浜プリンスホテル 3 階　第 1 会場前

【時　　間】9 月 10 日（金）7：15～19：00

9 月 11 日（土）7：15～19：00

9 月 12 日（日）7：30～11：00

(4) 発表用データ

【データを持ち込まれる方へ（Windows のみ）】

(a) 学会場で使用するパソコンの OS は Windows XP です．Windows Vista，Windows 7 および Macintosh で作成された場合は，必ず上記環境で動作確認済みのデータをお持ちください．

(b) USB フラッシュメモリ，CD-R にデータ保存のうえ，「PC センター」の試写用 PC に発表データをコピーし，ご自身で動作確認を行ってください．

(c) 発表データを CD-R にコピーする時には，ファイナライズ（セッションのクローズ・使用した CD のセッションを閉じる）作業を行ってください．この作業が行われなかった場合，データを作成した PC 以外でデータを開くことができなくなり，発表が不可能になります．

(d) フォントは Windows に標準装備されているものをご使用ください．画面レイアウトのバランス異常を防ぐためフォントは「MS ゴシック」「MS 明朝」「Times New Roman」「Century」をお奨めします．

(e) 画面の解像度はXGA（1024×768）です．このサイズより大きい場合，スライドの周囲が切れてしまいますので，画面の設定をXGAに合わせてください．

(f) 動画を使用される場合はコーデックに御注意ください．特にSONYのVAIOで作成された場合，特殊なコーデックを使用していますので再生されないことが多いため，御注意ください．また，デジカメや携帯電話の動画機能を使用して撮影された動画も同様に再生できない場合がございますので御注意ください．

(g) 音声はご使用できません．

(h) 発表データは，会場内のパソコンに一旦コピーさせていただきますが，学会終了後に削除いたします．あらかじめご了承ください．

※メディアを介したウイルス感染の事例がありますので，最新のウイルス駆除ソフトでチェックを行ってください．

【PCを持ち込まれる方へ】

(a) OSは，Windows（Windows 2000以降）またはMacintosh（Mac OS9以降）の双方に対応します．

(b) PCセンターで持ち込みPCとケーブルの接続確認をしてください．事務局ではD-sub15ピン（ミニ）対応のケーブルを用意いたします．



［D-sub15ピン］



［ケーブル］

(c) Macintoshや一部のWindows PCでは本体付属のD－sub15ピンコネクターが必要な場合がありますので，必ずご持参ください．

(d) 各自のPCから外部モニターに正しく出力できることを確認してください．個々のPCやOSにより設定方法が異なりますので，事前にご確認ください．

(e) サスペンスモード（スリープや省エネ設定）やスクリーンセーバーが作動しないように設定をお願いします．

(f) PC用電源コードを必ずお持ちください．

(g) 発表セッションの10分前までに，PCセンターで確認済みのPCを各口演会場のPCデスクにお持ちください．

※万が一の事故に備えまして，ご自身のPCに保存されている重要なデータはバックアップをおとりいただくことをお勧めします．

3. ポスター発表について

(a) パネルサイズは縦210cm，横90cmですが，掲示スペースは演題番号・タイトルの部分を除いて縦150cm×横90cmの大きさです．

(b) タイトル部分は縦20cm×横70cmの大きさで，演題名・所属・演者（共同演者含む）を記入したものを各自ご用意下さい．

(c) 演題番号はボードとともに事務局で用意します．

(d) 貼付用の文具は会場に用意します．

(e) 貼付は学会初日（9月10日・金）の9:00～12:00の間に行って下さい.
(f) 発表者はセッション開始時刻の10分前までに，会場で待機してください.
(g) 発表時間　3分　討論2分　です.
(h) 撤去は学会2日目（9月11日・土）の19:00～21:00の間に行って下さい.
21:00以降に残っているポスターは事務局で処分いたしますのでご了承ください.
(i) 優秀ポスターは9月11日（土）の評議員懇親会で表彰いたします.

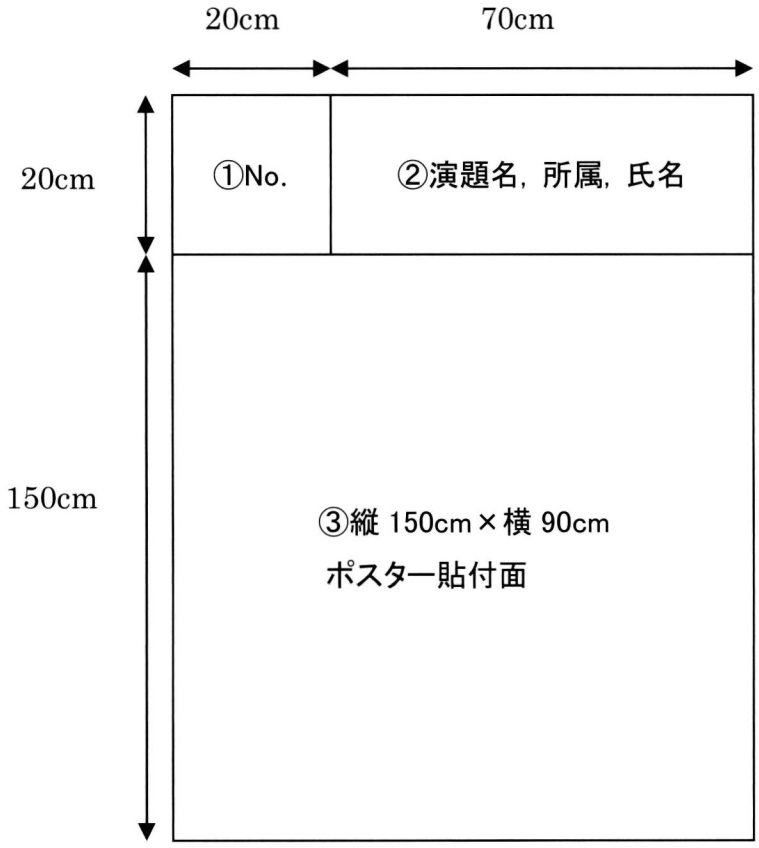

4. 質疑応答について

・質疑は座長の指示にしたがい，発言者は所属・氏名を必ず述べてください.

表彰について

1) パネルディスカッション7「医学生と若手医師が語るスポーツ医学」の発表者から1名優秀賞を選定し，9月11日（土）の評議員懇親会で表彰を行います.
2) ポスター優秀賞は，各セッション内で座長が優秀賞を決め，その中から理事の投票により最優秀ポスター賞を決定して，9月11日（土）の評議員懇親会で表彰を行います.

日本整形外科学会認定スポーツ医資格継続単位について

本学術集会参加で1単位取得できます．申込書にご記入のうえ，お申込みください．

日本整形外科学会教育研修講演について

1. 日本整形外科学会の教育研修単位は，1日最大4単位，2日間最大6単位まで取得可能です．
2. 受講証明書の必要な方は本誌綴込みの申込書に所定事項をご記入のうえ，受講料（1演題1,000円）を添えて教育研修講演受付でお申込ください．
3. 受講証明書は必要事項をご記入のうえ，講演終了後「日整会保存用」を会場出口にて係員にご提出ください．
4. 途中での入退場の場合，受講証明書は交付いたしません．
5. 研修医の方は，研修手帳を必ずご持参いただき，お申込時に受付にご提出ください．
6. 聴講は自由ですので，受講証明書が必要でない方の受講は無料です．

	時間	セッション名/講演タイトル	講師/所属	必須分野	スポーツ
9月10日（金）	12：10 ～13：10	ランチョンセミナー1 BTBによるACL再建を進歩・発展させるための方法	福岡　重雄 静岡リウマチ整形外科リハビリ病院	2, 12	31
	12：10 ～13：10	ランチョンセミナー2 スポーツによる肩関節疾患の診断と治療	菅谷　啓之 船橋整形外科スポーツ医学センター	2, 9	27
	12：10 ～13：10	ランチョンセミナー3 スポーツ整形外科医の役割	斎藤　明義 日本大学医学部整形外科	2	1
	14：00 ～15：00	招待講演1 Diagnosis and Treatment for Baseball Elbow	James R. Andrews Andrews Sports Medicine and Orthopaedic Center	2, 9	28
	14：00 ～15：00	招待講演2 Knee Tendinopathy（Knee Overuse Syndrome）	Andrew J. Cosgarea Johns Hopkins Sports Medicine	1, 12	22
9月11日（土）	8：00 ～9：00	モーニングセミナー1 野球肘の診断と治療	高原　政利 泉整形外科病院	2, 9	28
	8：00 ～9：00	モーニングセミナー2 成長期における下肢のスポーツ障害について	平野　篤 筑波大学付属病院地域医療教育センター	2, 12	15
	11：10 ～12：10	招待講演3 New Trends in Cartilage Research	Freddie H. Fu Univ. of Pittsburgh-School of Medicine	1, 12	32
	12：50 ～13：50	ランチョンセミナー4 Surgical Technique and Indication for All-Inside Meniscal Repair	Keith W.Lawhorn Advanced Orthopedics and Sports Medicine Institute	12	31
	12：50 ～13：50	ランチョンセミナー5 女性とスポーツ―整形外科医に知って欲しいこと―	落合　和彦 東京慈恵医科大学付属青戸病院	2	6
	12：50 ～13：50	ランチョンセミナー6 整形外科領域における体外衝撃波治療の実際（上肢） 整形外科領域における体外衝撃波治療の実際（下肢）	落合　信靖 千葉大学医学付属病院整形外科 高橋　謙二 船橋整形外科病院　スポーツ医学センター	1, 13	―
	14：00 ～15：00	招待講演4 Tennis Elbow：Diagnosis and Treatment	Champ L. Baker The Hughston Clinic	2, 9	28
9月12日（日）	8：00 ～9：00	モーニングセミナー3 中高年のスポーツ障害の予防とリハビリテーション	大森　豪 新潟大学超域研究機構	2, 13 Re	―
	8：00 ～9：00	モーニングセミナー4 スポーツ選手における腰椎分離症のState of the Art～この不可解な病態を科学する～	西良　浩一 帝京大学医学部付属溝口病院	2, 7	35

日本体育協会公認スポーツドクター義務研修の取扱いについて

・第36回日本整形外科スポーツ医学会学術集会は，日本体育協会公認スポーツドクター資格更新のための義務研修会の1つです．指定された演題を**合計4時間以上聴講していただくと**登録更新のための義務研修となります．
・この資格をお持ちの方で資格有効期限内の義務研修をお済ませでない方は手続きをお願いいたします．
・なお対象者には日本体育協会より義務研修手続きについての案内を4月末に郵便にてお送りしていますので，詳細はその資料をご覧ください．

1. 受付場所

新横浜プリンスホテル　3階ロビー　研修受付

2. 受付時間

9月10日（金）9:00～18:50
9月11日（土）7:30～18:40
9月12日（日）7:30～12:50

3. お手続きの流れ

1）学会の参加受付を済ませた後，日本体育協会の受付にお越しください．その際，専用の受講票（出席確認カード）をお渡しいたします．
2）義務研修手続き手数料は，5,000円です．事前にコンビニエンスストア専用振込用紙でお支払い（振込手数料は無料）いただくか，当日，日本体育協会の受付にて現金でお支払いください．
3）受講票（出席確認カード）はお帰りの際に日本体育協会の受付までお持ちください．なお，ご提出については，受付開設時間内にお願いいたします．

4. 対象となる演目

日時		会場	セッション名/講演タイトル
9月10日（金）	9:50～11:50（120分）	第1会場	日韓シンポジウム　上肢のスポーツ障害
	12:10～13:10（60分）	第1会場	ランチョンセミナー1　BTBによるACL再建を進歩・発展させるための方法
	12:10～13:10（60分）	第2会場	ランチョンセミナー2　スポーツによる肩関節疾患の診断と治療
	12:10～13:10（60分）	第3会場	ランチョンセミナー3　スポーツ整形外科の役割
	14:00～15:00（60分）	第1会場	招待講演1　Diagnosis and Treatment for Baseball Elbow
	14:00～15:00（60分）	第2会場	招待講演2　Knee Tendinopathy（Knee Overuse Syndrome）
	15:10～16:40（90分）	第1会場	シンポジウム1　野球肘の画像診断，治療と予防
	15:10～16:40（90分）	第2会場	シンポジウム2　膝のover-useの病態と治療
	16:50～18:20（90分）	第1会場	パネルディスカッション1　肉離れの最先端治療と将来の展望
	16:50～18:20（90分）	第2会場	パネルディスカッション2　膝複合靭帯損傷の治療

日時		会場	セッション名/講演タイトル
9月11日（土）	8:00～ 9:00（60分）	第1会場	モーニングセミナー1　野球肘の診断と治療
	8:00～ 9:00（60分）	第2会場	モーニングセミナー2　成長期における下肢のスポーツ傷害について
	9:10～11:00（110分）	第1会場	シンポジウム3　私が勧める投球肩障害の診断と治療
	9:10～10:40（90分）	第2会場	パネルディスカッション3　現場で選手を支えるプロフェッショナルたち
	9:10～10:40（90分）	第3会場	パネルディスカッション4　各種競技団体医事委員会のあり方
	11:10～12:10（60分）	第1会場	招待講演3　New Trends in Cartilage Research
	11:10～12:40（90分）	第2会場	パネルディスカッション5　反復性肩関節脱臼のスポーツ復帰
	12:50～13:50（60分）	第1会場	ランチョンセミナー4 Surgical Technique and Indication for All-inside Meniscal Repair
	12:50～13:50（60分）	第2会場	ランチョンセミナー5　女性とスポーツ―整形外科医に知っておいて欲しいこと―
	12:50～13:50（60分）	第3会場	ランチョンセミナー6　整形外科領域における体外衝撃波治療の実際（上肢・下肢）
	14:00～15:00（60分）	第1会場	招待講演4　Tennis Elbow : Diagnosis and Treatment
	14:50～16:40（110分）	第2会場	パネルディスカッション6　私が勧める難治性足部疲労骨折の手術とそのタイミング
	15:00～16:30（90分）	第1会場	シンポジウム4　テニス肘の病態と治療
	16:40～18:10（90分）	第1会場	パネルディスカッション7　医学生と若手医師が語るスポーツ医学
9月12日（日）	8:00～ 9:00（60分）	第1会場	モーニングセミナー3　中高年のスポーツ障害の予防とリハビリテーション
	8:00～ 9:00（60分）	第2会場	モーニングセミナー4 スポーツ選手における腰椎分離症のState of the Art～この不可解な病態を科学する～
	9:10～10:40（90分）	第1会場	パネルディスカッション8　高齢者に対する筋力訓練の実際と啓発活動
	9:10～10:40（90分）	第2会場	パネルディスカッション9　スポーツ選手における装具の使い方
	10:50～12:20（90分）	第1会場	パネルディスカッション10 小児の足関節捻挫のピットフォール―外果裂離骨折の診断と治療　保存vs手術―
	10:50～12:20（90分）	第2会場	パネルディスカッション11　腰椎分離症の病態と治療

日本医師会認定健康スポーツ医制度
健康スポーツ医学再研修会について

下記のセッションは，日本医師会認定健康スポーツ制度健康スポーツ医学研修会単位が認定されております．
受講は無料ですが，研修会受講のためだけに入場される方も学術集会参加費が必要となります．

1. 受付場所

新横浜プリンスホテル　3階ロビー　単位受付

2. 申込方法

1）本誌綴込みの申込書に必要事項をご記入のうえ，受講を希望されるセッションの開始時と終了後にそれぞれの会場前にて確認印を受けてください．
なお，各会場とも講演終了後20分後で確認印の受付を終了いたしますのでご注意ください．

2）ご希望の受講が全て終了後，上記受付に申込書をご提出ください．引き換えに証明書をお渡しいたします．

3. 単　位

同じ時間帯に複数の受講はできません．

日時		会場	セッション名/講演タイトル	単位
9月10日（金）	9：50～11：50	第1会場	日韓シンポジウム 上肢のスポーツ障害	1
9月11日（土）	9：10～10：40	第2会場	パネルディスカッション3 現場で選手を支えるプロフェッショナルたち	1
	16：40～18：10	第1会場	パネルディスカッション7 医学生と若手医師が語るスポーツ医学	1
9月12日（日）	9：10～10：40	第1会場	パネルディスカッション8 高齢者に対する筋力訓練の実際と啓発活動	1

日本手外科学会教育研修講演単位について

下記の講演は，日本手外科学会教育研修講演単位が認定されております．

1. 受付場所

新横浜プリンスホテル　3階ロビー　単位受付

2. 申込方法

1）綴込みの申込書に必要事項をご記入のうえ，受講料1,000円を添え受付にご提出ください．
受講証明引換券をお渡しいたします．

2）講演終了後，会場前の受付で受講証明シールと引き換えます．

日時	会場	講師/所属	セッション名/講演タイトル	分野
9月10日（金） 14：00～15：00	第1会場	James R. Andrews Andrews Sports Medicine and Orthopaedic Center	招待講演1 Diagnosis and Treatment for Baseball Elbow	9
9月11日（土） 8：00～9：00	第1会場	高原　政利 泉整形外科病院	モーニングセミナー1 野球肘の診断と治療	9
9月11日（土） 14：00～15：00	第1会場	Champ L. Baker The Hughston Clinic	招待講演4 Tennis Elbow：Diagnosis and Treatment	10

健康運動指導士・健康運動実践指導者
登録更新に必要な履修単位について

下記のセッションは，健康運動指導士・健康運動実践指導者資格継続単位が認定されております．
受講は無料ですが，研修会受講のためだけに入場される方も学術集会参加費が必要となります．

1. 受付場所

新横浜プリンスホテル　3階ロビー　単位受付

2. 申込方法

1）学会の参加受付を済ませた後，「健康運動指導士証および健康運動実践指導者証」を単位受付にお持ちください．その際，受講証明書（未記入）をお渡しいたします．

2）ご希望の受講が全て終了後，単位受付に記入済みの受講証明書をご提示ください．受付にて取得単位数を確認した後，学会印を押印した証明書をお渡しいたします．

3. 単　　位

同じ時間帯に複数の受講はできません．

4. 認定科目

下記講義および実習60分につき，1単位の認定となります．

・日韓シンポジウム KJ－S
・シンポジウム 1～4
・パネルディスカッション 1～3，5～11
・招待講演 1～4
・日韓一般口演 1～4
・主題関連 1～8
・一般口演 1～9
・ポスター 1～12
・学術プロジェクト AP－1，2
・ハンズオンセミナー 1～4

市民公開講座
股関節市民フォーラム

主催　第36回日本整形外科スポーツ医学会
共催　財団法人　日本股関節研究振興財団

1. 開催日時　2010年9月12日（日）午前9:45～12:00

2. 開催場所　新横浜プリンスホテル　4階　千鳥

3. メインテーマ　いつまでも元気で歩くために！！
～人工股関節術後のQOL（生活の質）について～

4. プログラム

総合司会　泉田良一氏（江戸川病院慶友人工関節センター長）

(1) あいさつ

別府諸兄氏（第36回日本整形外科スポーツ医学会会長）
（財団法人　日本股関節研究振興財団理事長）
（聖マリアンナ医科大学整形外科主任教授）

(2) 特別講演

①「人工股関節術後のQOL（生活の質）について」
進藤裕幸氏（長崎大学医学部整形外科教授）
（財団法人　日本股関節研究振興財団専務理事）

②「人工股関節患者さんとドクターとの対談」
a）患者さんと泉田先生
b）患者さんと別府先生

（休　憩）

③「股関節症対応の医学体操」
太藻ゆみこ氏（メディカルフィットネス研究所代表）
（健康運動指導士）

(3) 質疑応答

ハンズオンセミナー 1-1
「関節鏡：肩」

日　　時：2010 年 9 月 10 日（金）8：30～10：00
開催場所：ハンズオンセミナー会場（新横浜プリンスホテル　4 階　尾上）

講師名：菅谷　啓之（船橋整形外科スポーツ医学センター）
　　鈴木　一秀（昭和大学藤が丘リハビリテーション病院）
　　山本　敦史（群馬大学整形外科）

最大募集人数：18 名（3 名 6 組）
参加費：10,000 円
募集方法：先着順となります．
　　詳細は本学会ホームページ（http://www.congre.co.jp/jossu2010/index.html）をご覧ください．

開催趣旨：関節鏡手術の特徴は，①手術の創部が小さく侵襲性が低い，②健常組織の温存が容易である，③術後の早期復帰が可能である，が挙げられる．しかし一方では手術手技の習得が必須で，そのためにはまず解剖について熟知し，器械の操作性に熟練しておく必要がある．たとえば，最小侵襲手術を専門に行う場合，合併症を考慮しつつ，関節鏡視と鏡視下手術をともに習得する必要がある．患者に多大な迷惑をかけないためにも，正しい解剖学的な知識と十分なトレーニングを積むことが重要である．今回のハンズオンセミナー 1 は，整形外科後期研修医に，まず関節鏡の基本をしっかりと学んでもらうための企画である．

ポイント：肩関節は膝と並び，鏡視下手術で最も行われている関節であり，ビーチチェアポジションが必須である．手術療法は直視下手術や mini open 手術が一般的であるが，鏡視下腱板再建術，鏡視下反復性肩前方不安定症の手術がすでにオープン手術を凌駕している．

ハンズオンセミナー 1-2
「関節鏡：肘」

日　　時：2010 年 9 月 10 日（金）10：20〜11：50
開催場所：ハンズオンセミナー会場（新横浜プリンスホテル　4 階　尾上）

講師名：新井　　猛（聖マリアンナ医科大学整形外科）
　　三原　研一（昭和大学藤が丘リハビリテーション病院）
　　山崎　哲也（横浜南共済病院スポーツ整形外科）

最大募集人数：18 名（3 名 6 組）
参加費：10,000 円
募集方法：先着順となります.
　　詳細は本学会ホームページ（http://www.congre.co.jp/jossu2010/index.html）をご覧ください.

開催趣旨：肩関節鏡と同様.

ポイント：肘関節鏡は関節の近傍を重要な神経・血管が走行しているため，合併症に注意する必要がある．まだ臨床応用が十分ではないが，近年テニス肘難治例に対する鏡視下手術が応用され始めた．野球肘に関しては，内側障害は診断的価値，外側障害は鏡視下手術と直視下手術，後方障害は鏡視下遊離体摘出術・骨棘形成術などが一般的である．

ハンズオンセミナー 2
「超音波：肩」

日　　時：2010 年 9 月 10 日（金）14 : 40～16 : 40
開催場所：ハンズオンセミナー会場（新横浜プリンスホテル　4 階尾上）

コーディネーター：杉本　勝正（名古屋スポーツクリニック）

インストラクター：皆川　洋至（城東整形外科）
大内　　洋（亀田メディカルセンター）
後藤　英之（名古屋市立大学）
黒川　正夫（済生会吹田病院）
渡辺　千聡（大阪医科大学）

最大募集人数：30 名
参加費：10,000 円
募集方法：先着順となります.
詳細は本学会ホームページ（http：//www.congre.co.jp/jossu2010/index.html）をご覧ください.

共催企業：GE ヘルスケア・ジャパン株式会社

開催趣旨：肩関節の診断において腱板を正確に評価することは重要である. しかしその病態や症状は多様で, 断裂形態も不全断裂から完全断裂まで同じ断裂症例は存在しない. 一方超音波断層検査は機器の発達に伴い画像の鮮明化, 器機の軽量コンパクト化が進み, 診断レベルの向上と外来での簡便な操作が可能となってきた. しかし診断精度は術者の技量に左右されるのが超音波検査の特徴であり弱点でもある.
このワークショップの目的は整形外来で重要な補助検査法となりつつある超音波検査を用いて腱板を中心に正確な肩関節の超音波診断技量を習得することにある.

ハンズオンセミナー3
「超音波：肘」

日　　時：2010年9月11日（土）7:30～9:30
開催場所：ハンズオンセミナー会場（新横浜プリンスホテル　4階　尾上）

講師名：皆川　洋至（城東整形外科）
　　高橋　　周（気仙沼市立病院　整形外科）
　　鈴江　直人（徳島大学　整形外科）
　　木田　圭重（京都府立医科大学大学院医学研究科　運動器機能再生外科学）

最大募集人数：35名
参加費：10,000円
募集方法：先着順となります.
　　詳細は本学会ホームページ（http://www.congre.co.jp/jossu2010/index.html）をご覧ください.

共催企業：株式会社日立メディコ

開催趣旨：スポーツ傷害への従来の画像診断法に対して，簡便性，即時性による診断環境と優れた空間分解能による多くの診断情報を持って新しい画像診断法として登場した超音波．今回，肘のスポーツ傷害について臨床現場で明日から役立てる運動器超音波のハンズオンセミナーを企画しました．運動器超音波のパイオニアである講師陣より，運動器構成体とした骨・軟骨・筋・腱・靭帯・神経・血管を超音波解剖学の見地から肘傷害へのアプローチ方法や走査技術について実際にプローブを手にして身につけていただき，読影のポイントについては多くの症例を交えて学んでいただきます．まさにスポーツ傷害に対する運動器超音波の「時が来た」を実体験いただけます.

ハンズオンセミナー4
「関節鏡：膝半月板修復」

日　　時：2010年9月11日（土）14:30～16:30
開催場所：ハンズオンセミナー会場（新横浜プリンスホテル　4階尾上）

講師名：Keith W. Lawhorn（Advanced Orthopedics and Sports Medicine Institute, USA）
　　木村　雅史（善衆会病院群馬スポーツ医学研究所）
　　中田　　研（大阪大学整形外科）
　　上村　民子（善衆会病院群馬スポーツ医学研究所）
　　前　　達雄（大阪大学整形外科）

最大募集人数：20名（5名4組）
参加費：10,000円
募集方法：先着順となります.
　　詳細は本学会ホームページ（http://www.congre.co.jp/jossu2010/index.html）をご覧ください.

共催企業：バイオメットジャパン株式会社
　　ジンマー株式会社
　　日本ストライカー株式会社

開催趣旨：鏡視下半月板縫合術におけるInside-out法，All-inside法の適応や手術手技について，国内外の臨床経験豊富な講師によるレクチャーと実技指導をお受けいただく機会を設けました.

各種会議について

日本整形外科スポーツ医学会理事会

9月9日（木）15:00〜17:00　新横浜プリンスホテル3階323

日本整形外科スポーツ医学会評議員会

9月9日（木）17:30〜18:30　新横浜プリンスホテル4階千鳥

日本整形外科スポーツ医学会総会

9月10日（金）13:20〜13:50　新横浜プリンスホテル3階ノクターン

The 10th Korea-Japan Joint Meeting of Orthopaedic Sports Medicine

Program

Friday, September 10, 2010

September 10, (Fri) Room 1

8：00～8：40 Korea-Japan Oral Session 1

Wrist & Hand

Chairperson : Masatoshi Naito (Department of Orthopaedic Surgery School of Medicine Fukuoka University)

KJ-O1-1 Recurrent Volar Rotatory Dislocation of the Proximal Interphalangeal Joint of the Finger in Judo Player—A Case Report—

Department of Orthopedic Surgery, the Kyung-Hee University Hospital

Jae-Yong Park 8

KJ-O1-2 Stress Fracture of the Ulna in a Professional Golfer—A Case Report—

Department of Orthopedic Surgery, the Kyung-Hee University Hospital

Jae-Yong Park 8

KJ-O1-3 The Enduro Motorcyclist's Wrist and Other Overuse Injuries in Competitive Enduro Motorcyclists : A Prospective Study

Wien, GOTS

Manuel Sabeti Aschraf 9

KJ-O1-4 Chronic Skier's Thumb

Dept. of Orthopaedic Surgery, Kyung Hee University Hospital

Duke Whan Chung 9

8：40～9：30 Korea-Japan Oral Session 3

Elbow & Shoulder

Chairperson : Etsuo Chousa (Department of Orthopaedic Surgery Faculty of Medicine University of Miyazaki)

KJ-O3-1 Clinical Results of Treatment of Distal Biceps Rupture

Kyung Hee University Hospital Kim Dong Hee 10

KJ-O3-2 Subjective Assessment of Throwing Performances in the Adolescent Baseball Players with Elbow Injuries

Yamagata University School of Medicine

Masahiro Maruyama 10

KJ-O3-3 The Effect of Physical Characteristics and Field Position on the Shoulder and Elbow Injuries of 490 Baseball Players : Confirmation of Diagnosis by Magnetic Resonance Imaging

From the Shoulder, Elbow and Sports Service, Department of Orthopaedic Surgery,

Konkuk University School of Medicine, Seoul, Korea, Sang-Hoon Lhee 11

KJ-O3-4 Perianchor Radiolucency After Knotless Anchor Repair for Shoulder Instability Correlation With Clinical Results of 69 Cases
From the Shoulder, Elbow and Sports Service, Department of Orthopaedic Surgery, Konkuk University School of Medicine, Seoul, Korea Sang-Hoon Lhee 11

KJ-O3-5 Shoulder Pain in Top Athletes. "My way" of Treatment.
Klinik für Orthopädie, Unfall- und Handchirurgie, Osnabrück, GOTS Casper Grim 12

9 : 50～11 : 50 Korea-Japan Joint Symposium
Sports Impediment in Upper Extremity
Chairperson : Satoshi Toh (Department of Orthopaedic Surgery, Hirosaki University Graduate School of Medicine)
Juichi Tanaka (Department of Orthopaedic Surgery, Hyogo College of Medicine)

KJ-S-1 Shoulder Injuries in Sports Medicine
Shoulder, Elbow and Sports Medicine, Orthopaedic Surgery, Konkuk University, Seoul, Korea Sang-Hoon Lhee 2

KJ-S-2 Sports Injuries on the Shoulder
Dept. of Orthopaedic Surgery, Graduate School of Medicine Gunma University Kenji Takagishi 3

KJ-S-3 Sports Injury of the Elbow
Department of Orthopaedic Surgery, School of Medicine, Chungnam National University, Daejeon, Korea Hyun Dae Shin 4

KJ-S-4 Treatment and Outcome of Osteochondritis Dissecans of the Humeral Capitellum
Upper Extremity and Sports, Izumi Orthopaedics Hospital Masatoshi Takahara 5

KJ-S-5 Hand Injury in Winter Sports
Dept. of Orthopaedic Surgery, Kyung Hee University Hospital Duke Whan Chung 6

KJ-S-6 Wrist Pain in DRUJ by Tennis
Department of Orthopaedic Surgery, St. Marianna University, School of Medicine Moroe Beppu 7

September 10, (Fri) Room 2

8 : 00~9 : 00 Korea-Japan Oral Session 2

Knee

Chairperson : Yoshitaka Matsusue (Department of Orthopaedic Surgery, Shiga University of Medical Science)

KJ-O2-1 Antero-posterior Measurements of Normal and Dysplastic Knee Trochleae with Axial Magnetic Resonance Imaging

Dept. of Orthopaedic Surgery, Cantonal Hospital Liestal - Switzerland, GOTS

Martin Bachmann 13

KJ-O2-2 Meniscal Repair for Radial Tear of the Mid-body of the Lateral Meniscus

Knee and Shoulder Service Department of Orthopedic Surgery Eulji Medical Center, Seoul, KOREA

Nam-Hong Choi 13

KJ-O2-3 Tibial Tunnel Widening after Hamstring Anterior Cruciate Ligament Reconstruction : Comparison between Rigidfix and Bio-Transfix

Knee and Shoulder Service Department of Orthopedic Surgery Eulji Medical Center, Seoul, KOREA

Nam-Hong Choi 14

KJ-O2-4 The Clinical Results of ACL Reconstruction with the Remnant Preserving Technique

Department of Orthopaedic Surgery, School of Medicine, Wonkwang University Hospital, Iksan, Korea

Churl Hong Chun 14

KJ-O2-5 A Prospective Randomized Study Comparing Arthroscopic Single Bundle and Double Bundle Posterior Cruciate Ligament Reconstructions Preserving Remnant Fibers

Department of Orthopedic Surgery, School of Medicine, Kyung Hee University, Seoul, Korea

Sung Woo Park 15

KJ-O2-6 The Functional Length Change of Native Anterior Cruciate Ligament during Knee Range of Motion

Samsung Medical Center, Sungkyunkwan University, School of Medicine Joon Ho Wang 15

9 : 00~9 : 40 Korea-Japan Oral Session 4

Medical Check, Spine & Ankle

Chairperson : Shunpei Miyakawa (Department of Orthopaedic Surgery, University of Tsukuba)

KJ-O4-1 Medical Check-Up for the Elite Collegiate American Football Players

Department of Orthopedic Surgery, Nagoya Daini Red Cross Hospital

Yasushi Fukaya 16

KJ-O4-2 Specific Characteristics of Lumbar Isometric Strengths among the Various Kinds of Sports Athletes
Department of Physical Medicine and Rehabilitation Korea University College of Medicine
Lina Kim 16

KJ-O4-3 Chondral Lesions—Current Concepts of Treatment
Hospital for Orthopaedic Surgery Annastift, Department for Sports Medicine Hanover, Germany, GOTS
Steven Ristau 17

KJ-O4-4 Role of Arthroscopic Microfracture for Cystic Type Osteochondral Lesions of the Talus with Radiographic Support of Enhanced MRI
Department of Orthopedic Surgery, the Kyung-Hee University Hospital
Jae-Yong Park 17

プログラム

第 1 日目/9 月 10 日（金）

Program

Friday, September 10, 2010

9月10日（金）第1会場

11：50〜11：55　第36回日本整形外科スポーツ医学会学術集会（JOSSM）開会式

12：10〜13：10　ランチョンセミナー1

座長：内山　英司（関東労災病院スポーツ整形外科）

（共催：スミスアンドネフューエンドスコピー株式会社）

LS-1　BTBによるACL再建を進歩・発展させるための方法

静岡リウマチ整形外科リハビリ病院　福岡　重雄　21

13：20〜13：50　総会

14：00〜15：00　招待講演1

座長：藤　哲（弘前大整形）

IL-1　Diagnosis and Treatment for Baseball Elbow

Andrews Sports Medicine and Orthopaedic Center　James R. Andrews　22

15：10〜16：40　シンポジウム1

野球肘の画像診断，治療と予防

座長：加藤　博之（信州大整形）

高原　政利（泉整形外科病院）

S-1-1　上腕骨小頭離断性骨軟骨炎の文献調査
術式による成績の検討：「病巣切除・掻爬形成術」と「病巣部再建術」

大阪厚生年金病院整形外科　島田　幸造 ほか　24

S-1-2　上腕骨小頭骨軟骨障害に対する保存療法と予防

徳島大運動機能外科学　松浦　哲也 ほか　25

S-1-3　内側型野球肘の保存的療法における復帰基準と理学療法について

横浜市スポーツ医科学センター　赤池　敦 ほか　26

S-1-4　上腕骨小頭離断性骨軟骨炎の肉眼的分類と治療成績について

医療法人川崎病院整形外科　戸祭　正喜　27

S-1-5　内側牽引障害による野球肘

みらい平整形外科クリニック　辻野　昭人　28

16：50〜18：20　パネルディスカッション 1
肉離れの最先端治療と将来の展望
座長：奥脇　透（国立スポーツ科学センター）
鳥居　俊（早稲田大スポーツ科学学術院）

PD-1-1　スポーツ現場での肉離れの治療及び復帰
同愛記念病院関節鏡・スポーツセンター　立石　智彦 ほか　30

PD-1-2　骨格筋間質由来多能性幹細胞（Sk-34 細胞，Sk-DN 細胞）を用いた骨格筋再生
東海大外科学系整形　内山　善康 ほか　31

PD-1-3　断裂筋修復の可能性と必要条件に関する実験的研究
藤田保健衛生大学第二教育病院整形外科　寺田　信樹 ほか　32

PD-1-4　肉ばなれに対する保存療法
川崎医科大学附属川崎病院スポーツ整形外科センター　中村　恭啓 ほか　33

PD-1-5　骨格筋治癒機転の基礎：安静 vs 運動
聖マリアンナ医科大整形　植原　健二 ほか　34

9 月 10 日（金）第 2 会場

12：10〜13：10　ランチョンセミナー 2
座長：高岸　憲二（群馬大整形）
（共催：中外製薬株式会社）

LS-2　スポーツによる肩関節疾患の診断と治療
船橋整形外科スポーツ医学センター　菅谷　啓之　35

14：00〜15：00　招待講演 2
座長：松本　秀男（慶應義塾大スポーツ医学総合センター）

IL-2　Knee Tendinopathy（Knee Overuse Syndrome）
Professor, Orthopaedic Surgery Director, Sports Medicine and Shoulder Surgery Johns Hopkins University Baltimore, Maryland, USA　Andrew J. Cosgarea　36

15：10〜16：40　シンポジウム 2
膝の over-use の病態と治療
座長：齋藤　知行（横浜市立大整形）
松本　秀男（慶應義塾大スポーツ医学総合センター）

S-2-1　Osgood-Schlatter 病（Osgood-Schlatter disease）
順天堂大整形　池田　浩 ほか　38

S-2-2　当科における腸脛靱帯炎の治療
弘前大大学院医学研究科整形　津田　英一 ほか　39
S-2-3　ジャンパー膝の病態と治療
光仁会木島病院整形外科　北岡　克彦 ほか　40
S-2-4　エコーを用いた膝の over-use の診断
気仙沼市立病院整形外科　高橋　周 ほか　41
S-2-5　膝蓋靭帯炎に対する高強度体外衝撃波治療の短期治療成績
群馬大整形　清水　雅樹 ほか　42

16：50〜18：20　パネルディスカッション 2

膝複合靭帯損傷の治療

座長：丸毛　啓史（東京慈恵会医科大整形）
宗田　　大（東京医科歯科大運動器外科学）

PD-2-1　当科における後十字靱帯・膝複合靱帯損傷の治療方針と臨床成績
弘前大大学院医学研究科整形　石橋　恭之 ほか　44
PD-2-2　膝複合靱帯損傷治療のピットフォール
慶應義塾大整形　二木　康夫 ほか　45
PD-2-3　十字靭帯損傷に伴った陳旧性 MCL 損傷の治療タイトル
船橋整形外科スポーツ医学センター　土屋　明弘 ほか　46
PD-2-4　スポーツ外傷による膝十字靱帯損傷に内側側副靱帯損傷を合併した新鮮複合靱帯損傷の治療
社会保険京都病院整形外科　原　　邦夫 ほか　47
PD-2-5　後外側支持機構再建術のためのキネマティクス
聖マリアンナ医大整形　石郷岡秀哉 ほか　48
PD-2-6　膝 ACL および MCL3 度合併損傷例に対する ACL, MCL 再建術の術後成績
島田病院整形外科　富原　朋弘 ほか　49

9 月 10 日（金）第 3 会場

12：10〜13：10　ランチョンセミナー 3

座長：松下　和彦（川崎市立多摩病院整形外科）
（共催：第一三共株式会社）

LS-3　スポーツ整形外科の役割
日本大学医学部整形外科　斎藤　明義 ほか　50

14：00〜14：40　一般口演 1

腰痛

座長：吉田　宗人（和歌山県立医科大整形）

O1-1　スポーツをしている発育期の子ども達の腰痛に対する遺伝学的素因の検討
千曲中央病院整形外科　吉松　俊一 ほか　51

O1-2　剣道競技と腰痛の関連性について〜脊柱 Alignment と脊柱筋の特徴〜
医療法人スミヤ角谷整形外科病院リハビリテーション科　貴志　真也 ほか　51

O1-3　サーフィンと腰痛＜JPSA（日本プロサーフィン連盟）公認プロサーファーの傷害調査より＞
医療法人社団南洲会勝浦整形クリニック　稲田　邦匡 ほか　52

O1-4　MRI における成長期腰椎分離症の見逃し例の検討
聖隷浜松病院スポーツ外傷外科　大城　朋之 ほか　52

O1-5　当院における成長期腰椎分離症治療の現状
聖隷浜松病院スポーツ外傷外科　小林　良充 ほか　53

14：50〜15：38　一般口演 2

メディカルチェック①

座長：馬場　久敏（福井大整形）

O2-1　女子新体操選手の全身関節弛緩性点数はトレーニング期間と関連しない
早稲田大学スポーツ科学学術院　鳥居　俊 ほか　53

O2-2　少年野球選手の投球フォームと下肢柔軟性との関連
名鉄病院整形外科　土屋　篤志 ほか　54

O2-3　少年野球選手の原テストによるメディカルチェックと投球フォームとの関連
名鉄病院整形外科　吉田　雅人 ほか　54

O2-4　中学期のスポーツ障害が高校期に与える影響―高校硬式野球部に対するメディカルチェック―
相澤病院スポーツ障害予防治療センター　村上　成道 ほか　55

O2-5　成長期卓球競技選手の傷害調査〜平成 21 年度全国大会のアンケート調査より〜
山口大大学院医学系研究科整形　小笠　博義 ほか　55

O2-6　「となみ野 100km 徒歩の旅」における障害について
市立砺波総合病院整形外科　山田　泰士 ほか　56

15：40〜16：28　一般口演 3

メディカルチェック②

座長：平沼　憲治（日本体育大学）

O3-1　高齢者転倒に関与する危険因子の検討—第 7 回旧宮川村検診より—
三重大スポーツ整形　西村　明展 ほか　56

O3-2　岡山県におけるスポーツ相談室の活動状況
岡山大学病院整形外科　雑賀　建多 ほか　57

O3-3　フットサルトップチームにおける医学管理—トップとサテライトとの比較—
名古屋市立大学病院　西森　康浩 ほか　57

O3-4　2009 バレーボールナショナルチームにおける新型インフルエンザ対策
虎ノ門病院分院整形外科　福田　直子 ほか　58

O3-5　男子バレーボールナショナルチームの遠征における発生疾患について
筑波大整形　西野　衆文 ほか　58

O3-6　大学におけるアスレティックトレーニング支援施設の利用状況から見たスポーツ外傷・障害に関する実態調査
浜松大健康プロデュース学部　中村　浩也 ほか　59

16：40〜17：28　主題関連演題 1

肩関節

座長：土屋　正光（同愛記念病院整形外科）

OT1-1　スポーツ選手に発症した外傷性肩関節前方不安定症に対する鏡視下 Bankart 修復術の短期治療成績
群馬大大学院整形　設楽　仁 ほか　59

OT1-2　反復性肩関節脱臼に対する肩関節鏡視下 Bankart 修復術後のスポーツ活動と MRI 所見
清恵会病院整形外科　小松　猛 ほか　60

OT1-3　肩関節不安定症に対する鏡視下 Bankart Repair 後のスポーツ復帰の成績
駿河台日本大学病院整形外科　洞口　敬 ほか　60

OT1-4　肩甲骨の位置異常によっておこる肩インターナルインピンジメント：屍体肩を用いた生体力学的研究
大阪医科大整形　三幡　輝久 ほか　61

OT1-5　投球障害肩における肩甲骨機能の評価の重要性
鹿屋体育大保健管理センター　藤井　康成 ほか　61

OT1-6　投球肩障害を認めた高校野球選手の早期復帰に対する取り組み
京都府立医科大大学院医学研究科運動器機能再生外科学　森原　徹 ほか　62

9月10日（金）ポスター・機器展示会場

18：30〜18：50　ポスター演題 01

上肢①

座長：大場　俊二（大場整形クリニック）

P-1　女子児童に生じた野球肘の1例—女児特有のフォームについての考察—
富山県済生会富山病院整形外科　藤井　秀人 ほか　63

P-2　水泳選手に対し手術的治療を行った肘関節後外側回旋不安定症の1例
秋田労災病院整形外科　関　展寿 ほか　63

P-3　スポーツにより発症した肘頭疲労骨折の治療経験
千曲中央病院整形外科　望月　一成 ほか　64

P-4　スノーボードのエッジで前腕部完全切断をきたした1例
群馬大　阿部　紀絵 ほか　64

18：50〜19：10　ポスター演題 02

上肢②

座長：瀧川宗一郎（昭和大学附属豊洲病院整形外科）

P-5　バレーボール選手における母指CM関節脱臼骨折の治療経験
寒川病院整形外科　橋本　吉登 ほか　65

P-6　スポーツ選手に生じた尺骨茎状突起疲労骨折の1例
駿河台日本大学病院整形外科　森本　祐介 ほか　65

P-7　外傷性胸鎖関節後上方脱臼の1例
三重大整形　植村　剛 ほか　66

P-8　第1肋骨に発生した疲労骨折の3例
聖隷浜松病院整形外科　大西　和友 ほか　66

18：30〜18：45　ポスター演題 03

脊椎

座長：金岡　恒治（早稲田大スポーツ科学学術院整形）

P-9　コンタクト練習中に四肢麻痺を呈して発見された環軸椎亜脱臼を有する高校ラグビー選手の1例
静岡市立静岡病院整形外科　松原　隆将 ほか　67

P-10　腰椎分離症との鑑別を要した成長期野球選手の腰椎横突起骨折の1例
聖隷浜松病院スポーツ外傷外科　鈴木　歩実 ほか　67

P-11　腰椎椎間板ヘルニアに対してPLDD後に悪化しMEDで軽快したプロゴルファーの一例
本庄総合病院整形外科　布袋屋　浩 ほか　68

18：45〜19：05　ポスター演題04

骨盤・股関節

座長：清水　邦明（横浜市スポーツ医科学センター整形診療科）

P-12　サッカー選手に生じた閉鎖筋損傷3例の検討
山形徳洲会病院整形外科　大沼　寧 ほか　68
P-13　ラグビー選手に菌血症を伴う恥骨骨髄炎により菌血症を発症した1例
三重大整形　渥美　覚 ほか　69
P-14　陸上短距離選手に生じた左坐骨結節裂離骨折に対して観血的骨接合術を施行した1例
京都府立医大大学院運動器機能再生外科学（整形）　小牧伸太郎 ほか　69
P-15　若年者サッカー選手に生じた大腿骨小転子裂離骨折の1例と，撮影された受傷シーンからの受傷機転の検討
川口工業総合病院　結城　新 ほか　70

18：30〜18：45　ポスター演題05

下肢①

座長：立花　陽明（埼玉医科大整形）

P-16　内側半月板後方に発生しサッカー選手のキック動作を障害した半月板嚢腫の1例
マツダ（株）マツダ病院整形外科　露口　勇輔 ほか　70
P-17　術後5年半経過した高齢者のスキーヤーに対する自家骨軟骨移植術の1例
国立病院機構京都医療センター整形外科　田中　慶尚 ほか　71
P-18　低出力超音波パルス療法にて早期骨癒合が得られた跳躍型脛骨疲労骨折の一例
東海大外科学系整形　庭山麻里絵 ほか　71

18：45〜19：00　ポスター演題06

下肢②

座長：藤谷　博人（聖マリアンナ医科大スポーツ医学）

P-19　両側同時アキレス腱断裂の経験
富山赤十字病院整形外科　山上　亨 ほか　72
P-20　アキレス腱縫合術後に開放性再断裂を生じた2例
浜松赤十字病院　花田　充 ほか　72
P-21　サッカー選手に発生したリスフラン関節脱臼骨折の1例
東京慈恵医科大スポーツウェルネス科　林　大輝 ほか　73

9月10日（金）ハンズオンセミナー会場

8：30〜10：00　ハンズオンセミナー 1-1

関節鏡：肩

座長：菅谷　啓之（船橋整形スポーツ医学センター）

船橋整形外科スポーツ医学センター　菅谷　啓之
昭和大学藤が丘リハビリテーション病院　鈴木　一秀
群馬大学整形外科　山本　敦史

10：20〜11：50　ハンズオンセミナー 1-2

関節鏡：肘

座長：新井　　猛（聖マリアンナ医科大整形）

聖マリアンナ医科大学整形外科　新井　　猛
昭和大学藤が丘リハビリテーション病院　三原　研一
横浜南共済病院スポーツ整形外科　山崎　哲也

14：40〜16：40　ハンズオンセミナー 2

超音波：肩

コーディネーター：杉本　勝正（名古屋スポーツクリニック）

（共催：GE ヘルスケア・ジャパン株式会社）

城東整形外科　皆川　洋至
亀田メディカルセンター　大内　　洋
名古屋市立大学　後藤　英之
済生会吹田病院　黒川　正夫
大阪医科大学　渡辺　千聡

プログラム

第 2 日目/9 月 11 日（土）

Program

Saturday, September 11, 2010

9月11日（土）第1会場

8：00〜9：00　モーニングセミナー1

座長：田中　寿一（兵庫医科大整形）

（共催：久光製薬株式会社）

MS-1　野球肘の診断と治療

泉整形外科病院　高原　政利 ほか　77

9：10〜11：00　シンポジウム3

私が勧める投球肩障害の診断と治療

座長：高岸　憲二（群馬大学整形外科）

筒井　廣明（昭和大学藤が丘リハビリテーション病院スポーツ整形外科）

S-3-1　Diagnosis and Treatment for Pitching Shoulder Which I Recommend

Andrews Sports Medicine and Orthopaedic Center　James R. Andrews　79

S-3-2　私が勧める投球肩障害の診断と治療

名古屋スポーツクリニック　杉本　勝正　80

S-3-3　我々の投球障害肩に対する治療的アプローチ

愛知医科大整形　岩堀　裕介 ほか　81

S-3-4　投球障害肩の病態と治療

熊本大大学院感覚・運動医学講座運動骨格病態学　井手　淳二　82

S-3-5　私が勧める投球障害肩の診断と治療

久恒病院整形外科　原　正文　83

S-3-6　SICK Rating Scale を用いた野球投手の投球時肩関節痛の検討

群馬大大学院整形　小林　勉 ほか　84

S-3-7　投球肩障害の診断と治療

日本鋼管病院スポーツ整形外科　渡邊　幹彦 ほか　85

11：10〜12：10　招待講演3

座長：福林　徹（早稲田大スポーツ科学学術院）

IL-3　New Trends in Cartilage Research

University of Pittsburgh　Freddie H. Fu　86

12：15～12：35　学術プロジェクト
座長：藤　哲（弘前大整形）

AP-1　有限要素モデルを用いた頭部直接衝撃に対する頭頚部挙動解析
—ラグビー選手頚部傷害発生機序の解明に向けて—
筑波大学大学院人間総合科学研究科　椎名　逸雄 ほか　87

AP-2　足３次元アライメントの詳細な検討—荷重の影響と足底挿板の効果
札幌医科大整形　鈴木　智之 ほか　87

12：50～13：50　ランチョンセミナー４
座長：大塚　隆信（名古屋市立大整形）
（共催：バイオメットジャパン株式会社）

LS-4　Surgical Technique and Indication of All－Inside Meniscal Repairs
Advanced Orthopedics and Sports Medicine Institute　Keith W. Lawhorn　88

14：00～15：00　招待講演４
座長：別府　諸兄（聖マリアンナ医科大整形）

IL-4　Arthroscopic Technique in Treatment of Lateral Epicondylitis
The Hughston Clinic, Columbus, Georgia　Champ L. Baker　89

15：00～16：30　シンポジウム４
テニス肘の病態と治療
座長：麻生　邦一（麻生整形クリニック）
別府　諸兄（聖マリアンナ医科大整形）

S-4-1　テニス肘に対する手術療法
福岡山王病院整形外科　副島　修　91

S-4-2　テニス肘の鏡視下手術：治療成績と病態解明
札幌医大整形　和田　卓郎 ほか　92

S-4-3　上腕骨外側上顆炎（テニス肘）難治例の病態と関節鏡視下手術成績の検討
聖マリアンナ医科大整形　新井　猛 ほか　93

S-4-4　肘関節肢位・内反ストレスが伸筋共同腱起始部の損傷に関与する
札幌第一病院整形外科　青木　光広 ほか　94

S-4-5　難治性外側上顆炎に対する鏡視下手術群と直視下手術群（Nirschl 変法）の術後成績の検討
飯塚市立病院　西尾　謙吾 ほか　95

16：40〜18：10　パネルディスカッション7
医学生と若手医師が語るスポーツ医学
座長：高岸　憲二（群馬大学整形外科）
稲垣　克記（昭和大整形）

PD-7-1　アキレス腱縫合術後のスポーツ復帰について：青年期受傷患者からの聞き取り調査を踏まえて
九州大臨床教育センター　大塚　洋 ほか　97

PD-7-2　スポーツ医学への思い(テニスプレーヤーからスポーツドクターへ)
昭和大整形　富田　一誠
和田　一佐 ほか　98

PD-7-3　中学生ハンドボール選手および指導者の膝前十字靭帯損傷に関する意識調査
金沢大学附属病院臨床研修医　阿部　健作 ほか　99

PD-7-4　足関節捻挫におけるアンケート調査：医師の施す治療，患者の受けた治療
聖マリアンナ医科大整形　三澤　寛子 ほか　100

PD-7-5　医学部体育系クラブにおけるトレーニング意識調査
大阪市立大　高田　尚輝 ほか　101

PD-7-6　野球選手の投球側反復性肩関節脱臼に対する鏡視下バンカート法
群馬大大学院整形　安藤　貴俊 ほか　102

9月11日（土）第2会場

8：00〜9：00　モーニングセミナー2
座長：岩本　幸英（九州大整形）
（共催：帝人ファーマ株式会社）

MS-2　成長期における下肢のスポーツ傷害について
筑波大学附属病院水戸地域医療教育センター/水戸協同病院整形外科　平野　篤　103

9：10〜10：40　パネルディスカッション3
現場で選手を支えるプロフェッショナルたち
座長：白石　稔（八王子スポーツ整形）
山口　光國（有限会社セラ・ラボ）

PD-3-1　サッカー選手のフィジカル・コンディショニング―フィジカルトレーナーの立場から―
早稲田大スポーツ科学学術院　広瀬　統一　105

PD-3-2　ストレングス・コーチの仕事
有限会社ジェイ・ピー・フィットネス　大道　泉　106

PD-3-3　スポーツ外傷メカニズムの解明と予防プログラムの策定
独立行政法人日本スポーツ振興センター国立スポーツ科学センター　小笠原一生 ほか　107
PD-3-4　The Roles of Athletic Trainers in Speed Skating
Graduate School of Comprehensive Human Sciences in the Univ. of Tsukuba
Takashi Fukuda　108
PD-3-5　スポーツ栄養アドバイザー
立教大学　杉浦　克己　109

11：10〜12：40　パネルディスカッション 5
反復性肩関節脱臼のスポーツ復帰
座長：岩噌　弘志（独立行政法人労働者健康福祉機構関東労災病院スポーツ整形外科）
渡邊　幹彦（日本鋼管病院スポーツ整形外科）

PD-5-1　アスリートの反復性肩関節脱臼の術式とスポーツ復帰
船橋整形スポーツ医学センター　菅谷　啓之　111
PD-5-2　ウインタースポーツアスリートの反復性肩関節脱臼のスポーツ復帰について
羊ヶ丘病院整形外科　岡村　健司 ほか　112
PD-5-3　ラグビー選手に対する Bristow 変法の術後成績
横浜南共済病院スポーツ整形外科　山崎　哲也 ほか　113
PD-5-4　コンタクトアスリートの反復性肩関節脱臼に対する治療戦略
昭和大学藤が丘リハビリテーション病院整形外科　鈴木　一秀 ほか　114
PD-5-5　大相撲力士の反復性肩関節脱臼―手術例の土俵復帰と非手術例の予後―
同愛記念病院整形外科　中川　照彦 ほか　115
PD-5-6　野球選手の投球側に生じた外傷性肩関節不安定症に対する鏡視下バンカート修復術の治療成績
マツダ病院整形外科　菊川　和彦 ほか　116

12：50〜13：50　ランチョンセミナー 5
座長：笹　　益雄（聖マリアンナ医科大学横浜西部病院）
（共催：万有製薬株式会社）

LS-5　女性とスポーツ―整形外科医に知っておいてほしいこと―
東京慈恵会医科大学附属青戸病院　落合　和彦　117

14：00〜14：40　主題関連演題 5

足部疲労骨折

座長：加藤　公（鈴鹿回生病院）

OT5-1　足舟状骨疲労骨折に対する経皮的骨接合術
兵庫医科大整形　藤岡　宏幸 ほか　118

OT5-2　スポーツ選手に生じた足関節内果疲労骨折に対する手術療法の有用性
同愛記念病院関節鏡・スポーツセンター　関　芳衛 ほか　118

OT5-3　スポーツにより発症した足関節内果疲労骨折の 3 例
横浜市立大整形　藤澤　隆弘 ほか　119

OT5-4　Cannulated Herbert Screw を用いた Jones 骨折の治療成績
JFE 健康保険組合川鉄千葉病院整形外科　西能　健 ほか　119

OT5-5　第 5 中足骨疲労骨折に対する髄内スクリュー固定術〜再手術例の検討〜
金沢大整形　中瀬　順介 ほか　120

14：50〜16：40　パネルディスカッション 6

私が勧める難治性足部疲労骨折の手術とそのタイミング

座長：大久保　衞（びわこ成蹊スポーツ大）

杉本　和也（奈良県立奈良病院）

PD-6-1　スポーツ選手における足部舟状骨疲労骨折
奈良県立奈良病院整形外科　杉本　和也 ほか　122

PD-6-2　足関節内果，舟状，第 2・3 中足骨疲労骨折の病態と手術について
至誠会第 2 病院足と靴の医療センター　宇佐見則夫 ほか　123

PD-6-3　第 5 中足骨，足関節内果，舟状骨疲労骨折の治療
大阪医科大整形　安田　稔人 ほか　124

PD-6-4　われわれが考える足部疲労骨折に対する手術療法の適応と術式
帝京大整形　高尾　昌人　125

PD-6-5　私が勧める難治性足部疲労骨折の手術とそのタイミング
聖マリアンナ医科大整形　岡田　洋和 ほか　126

PD-6-6　私が勧める難治性足部疲労骨折の手術とそのタイミング
順天堂大整形　齋田　良知 ほか　127

PD-6-7　足部の疲労骨折手術例の検討
財団法人スポーツ医・科学研究所　亀山　泰 ほか　128

16：50～17：30　一般口演 8

足部・足関節①

座長：中山正一郎（済生会御所病院整形）

O8-1　アキレス腱断裂と下肢静脈血栓
聖隷浜松病院スポーツ外傷外科　小林　良充 ほか　129

O8-2　アキレス腱皮下断裂に対する強固な縫合法による手術療法と装具を全く用いない早期運動療法
佐賀県立病院好生館整形外科　佛坂　俊輔 ほか　129

O8-3　アキレス腱断裂術後の長母趾屈筋による足関節底屈機能代償が術後成績に与える影響について
帝京大整形　笹原　潤 ほか　130

O8-4　ウィンドサーファーのリスフラン靭帯損傷の治療成績
東海大　三谷　玄弥 ほか　130

O8-5　腓骨筋腱傷害の 5 例
埼玉医科大整形　坂口　勝信 ほか　131

17：30～18：02　一般口演 9

足部・足関節②

座長：清水　卓也（中京大学保健センター）

O9-1　超音波検査を用いた踵腓靭帯の動態評価と距骨傾斜角の関連性の検討～ストレス X 線撮影との比較～（第一報）
佐久平整形クリニック　小林　久文 ほか　131

O9-2　学生相撲選手の足底圧分布の特徴
日本医科大　南　和文 ほか　132

O9-3　成長期サッカー選手の内側縦アーチと下肢疼痛の関係
国立病院機構徳島病院リハビリテーション科　川道　幸司 ほか　132

O9-4　思春期のスポーツ選手に発症した足根骨癒合症の手術経験
金沢大整形　高橋　竜平 ほか　133

9月11日（土）第3会場

8:00〜9:00　モーニングテニスセッション

座長：中田　研（大阪大整形）

MT-1　非利き手に手関節尺側痛を発症し，理学療法が有効であったジュニアテニス選手の一例
横浜市スポーツ医科学センター　赤池　敦 ほか　134

MT-2　14歳以下のジュニアテニス選手の身体特性
酒田医療センター整形　原田　幹生 ほか　134

MT-3　全日本医師テニス大会（2009）における障害調査
杏林大整形　林　光俊　135

MT-4　テニスグリップの太さの違いによる人体への影響
キッコーマン総合病院整形外科　田中　利和 ほか　135

MT-5　テニス選手へのメディカルサポート〜ナショナルチームドクター，海外遠征編〜
東海大外科系学整形　三谷　玄弥 ほか　136

MT-6　テニス選手の膝軟骨損傷に対する骨軟骨移植術の経験
筑波大整形　植村　健太 ほか　136

9:10〜10:40　パネルディスカッション4

各種競技団体医事委員会のあり方

座長：別府　諸兄（聖マリアンナ医科大）

川原　貴（国立スポーツセンタースポーツ医学研究部）

PD-4-1　日本サッカー協会スポーツ医学委員会の現状と方向性
日本サッカー協会スポーツ医学委員会　福林　徹 ほか　138

PD-4-2　日本ラグビーフットボール協会におけるメディカルコミッティーの役割
日本ラグビーフットボール協会メディカルコミッティー　古谷　正博　139

PD-4-3　日本水泳連盟におけるメディカルサポート体制の現状
早稲田大スポーツ科学学術院　金岡　恒治　140

PD-4-4　日本テニス協会におけるメディカルサポート：現状と問題解決への取組み
（財）日本テニス協会ドクタートレーナー部会，強化本部ナショナルチーム　中田　研 ほか　141

10：40～11：20　主題関連演題 2

野球肘①

座長：立入　克敏（医療法人たちいり整形外科）

OT2-1　上腕骨小頭離断性骨軟骨炎の発生因子について―少年サッカー選手における離断性骨軟骨炎発生率の調査―

東京厚生年金病院整形外科　岡田知佐子 ほか　142

OT2-2　上腕骨内側上顆障害を有する成長期野球選手の身体的特徴

東京厚生年金病院整形外科　高松　晃 ほか　142

OT2-3　中高生の野球選手における投球パフォーマンスの主観的評価と肘障害の関係

山形大整形　丸山　真博 ほか　143

OT2-4　3 次元動作解析による成長期少年野球選手の投球動作指導法の検討

新潟リハビリテーション病院整形外科　山本　智章 ほか　143

OT2-5　野球肘患者の復帰時期に影響を与える投球フォームと理学所見について

横浜市スポーツ医科学センター　坂田　淳 ほか　144

11：20～12：00　主題関連演題 3

野球肘②

座長：伊藤　恵康（慶友整形外科病院）

OT3-1　肘離断性骨軟骨炎　外側型症例の検討

旭川医科大整形　入江　徹 ほか　144

OT3-2　成長期野球選手における上腕骨内側上顆障害の治療期間・治療方針について（単純 X 線分類別）

財団法人スポーツ医・科学研究所　鬼頭　満 ほか　145

OT3-3　成長期野球選手の両側肘関節の X 線像から見た投球肘障害の実態と自然経過

新潟リハビリテーション病院整形外科　山本　智章 ほか　145

OT3-4　野球肘検診における超音波による離断性骨軟骨炎スクリーニング検査法標準化への一考案

東京厚生年金病院中央検査室　石崎　一穂 ほか　146

OT3-5　超音波検査画像の経過観察からみた，上腕骨小頭離断性骨軟骨炎の修復過程に関する一考察

東京厚生年金病院中央検査室　石崎　一穂 ほか　146

12：00〜12：40　主題関連演題 4

野球肘③

座長：和田　卓郎（札幌医大整形）

OT4-1　内側部野球肘は肘関節内側部複合組織損傷である―初発例高分解能 MR 画像所見―
筑波大学附属病院水戸地域医療教育センター・水戸協同病院整形外科　塚越　祐太 ほか　147

OT4-2　肘上腕骨小頭離断性骨軟骨炎分離期前期の MRI 画像
島田病院整形外科　松浦　健司 ほか　147

OT4-3　上腕骨小頭骨軟骨障害病変部の高分解能 MR 画像所見と病理所見の比較検討
筑波記念病院整形外科　野口　裕史 ほか　148

OT4-4　上腕骨離断性骨軟骨炎における軟骨条件 MRI と手術所見との比較
信州大運動機能学　伊坪　敏郎 ほか　148

OT4-5　上腕骨小頭骨軟骨障害の MRI classification―手術所見と比較して―
筑波大学附属病院水戸地域医療教育センター・水戸協同病院整形外科　馬見塚尚孝 ほか　149

12：50〜13：50　ランチョンセミナー 6

座長：伊藤　達雄（東京女子医科大附属八千代医療センター）

（共催：ドルニエメドテックジャパン株式会社）

LS-6-1　整形外科領域における体外衝撃波療法
千葉大大学院医学研究院整形　落合　信靖　150

LS-6-2　整形外科領域における体外衝撃波治療の実際〜下肢スポーツ障害に対する治療経験から〜
船橋整形外科スポーツ医学センター　高橋　謙二　151

14：00〜14：40　一般口演 4

装具・トレーニング

座長：河野　照茂（聖マリアンナ医科大スポーツ医学）

O4-1　肩甲帯機能の改善や向上を目的に開発された上半身ウエア（柔流）がゴルフパフォーマンスおよび身体機能に及ぼす効果の検証
船橋整形外科病院スポーツ医学センター理学診療部　小山　泰宏 ほか　152

O4-2　変形性膝関節症に対する股関節外筋訓練の治療効果
山形徳洲会病院整形　佐々木友基 ほか　152

O4-3　足部内在屈筋の筋力トレーニング効果について
順天堂大大学院スポーツ健康科学研究科スポーツ医学　橋本　貴幸 ほか　153

O4-4　距骨下関節に対する足関節装具の制動効果に関する生体力学的検討
札幌医科大整形　神谷　智昭 ほか　153

O4-5　アンテリオール・ニーペイン症候群に対する足底板治療
朝日大学村上記念病院整形外科　塚原　隆司 ほか　154

14：40〜15：28　一般口演 5

疲労性障害

座長：横江　清司（(財) スポーツ医科学研究所）

O5-1　古武術における「膝の抜き」動作のターン・ダッシュにおける有用性
厚生連高岡病院　丸箸　兆延 ほか　154
O5-2　スパイクジャンプの踏み込み動作の違いとジャンパー膝の罹患部位について　第四報　上極と下極へのストレスについての一考察
田仲北野田病院整形外科　徳山　満 ほか　155
O5-3　下肢動的アライメントと運動器機能の関係―二次元画像分析により客観化した knee-in と機能的要因との関係―
財団法人スポーツ医・科学研究所　金村　朋直 ほか　155
O5-4　慢性下腿痛を訴え MRI で脛骨骨髄内に著しい信号変化を認めた症例　疲労骨折？シンスプリント？
国立スポーツ科学センター　星川　淳人 ほか　156
O5-5　バレーボール選手に発生した膝蓋骨疲労骨折の 2 例
JEE 健康保険組合川鉄千葉病院　山口　毅 ほか　156
O5-6　陸上長距離選手の大腿骨頚部疲労骨折
田岡病院整形外科　大西　純二　157

15：28〜16：08　主題関連演題 6

膝複合靭帯損傷

座長：小林　龍生（防衛医大リハビリ）

OT6-1　前十字靱帯および内側側副靱帯合併損傷における内側側副靱帯一次修復の治療経験
マツダ（株）マツダ病院整形外科　月坂　和宏 ほか　157
OT6-2　スポーツによる膝複合靱帯損傷例に対する再建術
宮崎大整形　山口　奈美 ほか　158
OT6-3　膝複合靱帯損傷の症例検討
九州大大学院医学研究院整形　岡崎　賢 ほか　158
OT6-4　前後十字靱帯不全膝に対する後十字靱帯再建術後の膝関節動態解析
長崎大大学院医歯薬学総合研究科整形　宮路　剛史 ほか　159
OT6-5　膝関節後外側支持機構（PLC）にたいする再建術術後成績の検討
善衆会スポーツ医学研究所　大澤　貴志 ほか　159

16：08～16：40　一般口演 6

ACL

座長：山岸　恒雄（都立豊島病院整形外科）

O6-1　磁気センサーを用いた膝関節不安定性計測の試み
防衛医科大学校リハビリテーション部　小林　龍生 ほか　160

O6-2　ACL 再建術時の X 線撮影による Roof　Impingement 評価はどのようになされるべきか
名古屋市立大大学院医学研究科社会復帰医学講座整形　野崎　正浩 ほか　160

O6-3　膝屈筋腱を用いた解剖学的 2 重束前十字靱帯再建術において術前に採取腱の予測は可能か
済生会山形済生病院整形外科　鈴木　朱美 ほか　161

O6-4　脛骨顆間隆起骨折に対する関節鏡視下骨接合術
岡山大学病院整形外科　横山　裕介 ほか　161

16：40～17：12　一般口演 7

ACL・半月板

座長：津田　英一（弘前大整形）

O7-1　スポーツ選手における ACL 再建術後 6 ヵ月でのスポーツ復帰の現状
横浜市スポーツ医科学センター　清水　邦明 ほか　162

O7-2　膝半月板嚢腫の治療経験
金沢大整形　五嶋　謙一 ほか　162

O7-3　FasT-Fix™ を用いた all-inside 法の適応とその治療成績について
岡山大学病院整形外科　阿部　信寛 ほか　163

O7-4　関節鏡視下半月板縫合術の再断裂に影響する因子
清恵会病院整形外科　高橋　佳史 ほか　163

17：12～17：44　主題関連演題 7

野球肘④

座長：柏口　新二（東京厚生年金病院整形外科）

OT7-1　内側型野球肘に対する理学療法を中心とした積極的保存療法の成績
船橋整形スポーツ医学センター　戸野塚久紘 ほか　164

OT7-2　内側野球肘障害に対する保存的治療の検討
（医）貴島会クリニック　柳田　育久 ほか　164

OT7-3　小中学生の上腕骨小頭離断性骨軟骨炎に対する積極的保存療法―理学療法単独例と手術併用例との比較―
寿泉堂綜合病院整形外科　立原　久義 ほか　165

OT7-4　小中学生の上腕骨小頭離断性骨軟骨炎に対する積極的保存療法の治療成績
船橋整形スポーツ医学センター　寺林　伸夫 ほか　165

17：44〜18：16　主題関連演題 8

野球肘⑤

座長：山崎　哲也（横浜南共済病院スポーツ整形外科）

OT8-1　上腕骨小頭部離断性骨軟骨炎に対する鏡視下骨軟骨片固定の経験
愛媛大大学院整形　竹葉　淳 ほか　166
OT8-2　上腕骨小頭離断性骨軟骨炎に対する骨釘移植術の治療成績
信州大運動機能学講座（整形）　大柴　弘行 ほか　166
OT8-3　外側型野球肘（離断性骨軟骨炎）に対する自家骨軟骨移植術の治療成績
小牧市民病院整形外科　武長　徹也 ほか　167
OT8-4　野球による上腕骨小頭離断性骨軟骨炎の治療―肋骨肋軟骨移植術について―
慶友整形外科病院　古島　弘三 ほか　167

9月11日（土）ポスター・機器展示会場

18：15〜18：35　ポスター演題 07

下肢障害①

座長：土屋　明弘（船橋整形スポーツ医学センター）

P-22　片脚着地動作が下肢アライメントと着地直前直後筋活動に及ぼす影響
文京学院大保健医療技術学部　金子　雅明 ほか　168
P-23　成長期の膝伸展機構障害と大腿四頭筋の柔軟性について―某中学校バスケットボール部メディカルチェックの結果より―
亀田スポーツ医科学センター　彦田　直 ほか　168
P-24　踵部痛を有する成長期男子サッカー選手の足部アライメントと下腿タイトネス
北里大医療衛生学部リハビリテーション学科理学療法学専攻　渡邊　裕之 ほか　169
P-25　剣道競技における成長期の障害特性について
亀田スポーツ医科学センター　間島　和志　169

18：35〜18：50　ポスター演題 08

下肢障害②

座長：一戸　貞文（岩手医科大整形）

P-26　膝前十字靭帯再建術症例の顆間の形状の検討
日本鋼管病院整形外科　山本　茂樹 ほか　170

P-27　女子バスケットボール選手における膝前十字靱帯損傷の受傷機転に関する分析
財団法人スポーツ医・科学研究所　北岡さなえ ほか　170
P-28　内側半月板断裂を all　inside 法で縫合した全日本男子バレーボール選手の治療経過～北京オリンピック受傷例　第2報～
東大和病院整形外科　今給黎直明 ほか　171

18：15～18：35　ポスター演題 09

画像診断

座長：入江　一憲（日本体育大スポーツ医学研究室）

P-29　亀田総合病院スポーツ医学科における超音波診断の疾患傾向
亀田総合病院スポーツ医学科　大内　洋 ほか　171
P-30　腰椎 3D ミエログラフィーの画質の検討
メディカルスキャニング新宿　宮原　渉 ほか　172
P-31　当院 3T 装置を用いた 8chKnee コイルと Flex コイルでの信号強度比（SNR）（膝関節を中心に）
メディカルスキャニング新宿　洞田貫啓一 ほか　172
P-32　サッカー選手におけるスポーツ外傷および障害の検討―下肢肉離れの MRI における検討を含んで―
昭和大学藤が丘病院整形外科　高木　博 ほか　173

18：35～18：50　ポスター演題 10

肩関節

座長：洞口　敬（駿河台日大病院整形）

P-33　肩甲上腕関節の回旋角度計測―未固定解剖標本を用いた検者内・検者間信頼性の検討―
札幌医科大大学院保健医療学研究科　泉水　朝貴 ほか　173
P-34　投球動作における肩関節水平外転動作と投球肩障害の関連について
順天堂大大学院スポーツ健康科学研究科スポーツ医学　村上　彰宏 ほか　174
P-35　少年野球クラブチーム選手におけるメディカルチェック
浜松医科大整形　山本　和史 ほか　174

18：15～18：35　ポスター演題 11

メディカルチェック

座長：高杉紳一郎（九州大リハビリテーション部）

P-36　健常青年における座位姿勢での脊柱アライメントと体幹筋活動
順天堂大大学院スポーツ健康科学研究科　三浦　達浩 ほか　175

P-37　傍脊柱筋・大腰筋における脊柱支持機能の比較
石巻赤十字病院整形外科　富谷　明人 ほか　175
P-38　体操競技選手における椎間板変性と身体特性との関連性
日本体育大大学院健康科学・スポーツ医科学系　小山　浩司 ほか　176
P-39　卒後研修の一環としてのコメディカル向け解剖セミナーの重要
札幌医科大保健医療学部理学療法学科　中村　宅雄 ほか　176

18：35〜18：50　ポスター演題 12

体幹

座長：三橋　成行（藤沢市民病院整形外科）

P-40　診療所のスポーツ外来から総合病院への紹介率と紹介理由
亀田ファミリークリニック館山家庭医診療科　池尻　好聰 ほか　177
P-41　全日本女子シニアバレーボールチームのメディカルサポートの実際
武庫川女子大文学部健康・スポーツ科学科　相澤　徹 ほか　177
P-42　小学生女子バレーボール選手におけるスポーツ傷害発生の実態とその要因に関する検討
武庫川女子大文学部健康・スポーツ科学科　相澤　徹 ほか　178

9月11日（土）ハンズオンセミナー会場

7：30〜9：30　ハンズオンセミナー 3

超音波：肘

（共催：株式会社日立メディコ）

城東整形外科　皆川　洋至
気仙沼市立病院整形外科　高橋　周
徳島大学整形外科　鈴江　直人
京都府立医科大大学院医学研究科運動器機能再生外科学　木田　圭重

14 : 30〜16 : 30　ハンズオンセミナー 4

関節鏡：膝半月板修復

（共催：バイオメットジャパン株式会社
ジンマー株式会社
日本ストライカー株式会社）

Advanced Orthopedics and Sports Medicine Institute, USA　Keith W. Lawhorn
善衆会病院群馬スポーツ医学研究所　木村　雅史
大阪大学整形外科　中田　研
善衆会病院群馬スポーツ医学研究所　上村　民子
大阪大学整形外科　前　達雄

プログラム

第 3 日目/9 月 12 日（日）

Program

Sunday, September 12, 2010

9月12日（日）第1会場

8：00〜9：00　モーニングセミナー3

座長：筒井　廣明（昭和大学藤が丘リハビリテーション病院スポーツ整形外科）

（共催：三笠製薬株式会社）

MS-3　中高年者のスポーツ障害

新潟大超域研究機構　大森　豪　181

9：10〜10：40　パネルディスカッション8

高齢者に対する筋力訓練の実際と啓発活動

座長：阪本　桂造（西蒲田整形）

武藤　芳照（東京大大学院教育学研究科身体教育学講座）

PD-8-1　転倒・骨折のバイオメカニクスと高齢者の運動訓練

（独）国立長寿医療研究センター先端機能回復診療部　原田　敦 ほか　183

PD-8-2　高齢者リハビリテーションに有用な伝統武術「太極拳」

九州大学病院リハビリテーション部　高杉紳一郎 ほか　184

PD-8-3　Static Balance Impairment and Static Balance Exercise—Dynamic Flamingo Therapy—

Kita Orthopaedic Clinic　Kiyoshi Kita　185

PD-8-4　ボール体操による高齢者の筋力訓練

星野医院　星野　克之 ほか　186

PD-8-5　スポーツ（野球）大会を通じて高齢者に対する筋力訓練と普及

千曲中央病院整形外科　吉松　俊紀 ほか　187

10：50〜12：20　パネルディスカッション10

小児の足関節捻挫のピットフォール

—外果裂離骨折の診断と治療　保存 vs 手術—

座長：大関　　覚（獨協医科大学越谷病院整形外科）

田中　康仁（奈良県立医科大整形）

PD-10-1　オリンピック男子サッカー日本代表選手における陳旧性足関節外果裂離骨折の頻度と足関節外側不安定性

立教大学スポーツウェルネス学科　加藤　晴康 ほか　189

PD-10-2　エコーを用いた足関節捻挫の診断—外果裂離骨折と靱帯損傷との鑑別—

気仙沼市立病院整形外科　高橋　　周 ほか　190

PD-10-3　小児足関節外果裂離骨折の治療成績：外側靭帯実質部断裂との比較

西東京警察病院　原口　直樹 ほか　191

PD-10-4　小児足関節外果裂離骨折に対する保存療法の検討
高岡医院　高岡　孝典 ほか　192
PD-10-5　疼痛・不安定性を有する小児足関節外果裂離骨折に対する治療
獨協医科大学越谷病院整形外科　垣花　昌隆 ほか　193
PD-10-6　小児足関節外果分離骨（陳旧性裂離骨折）の治療経験
高崎第一病院　門田　聡 ほか　194

12：20〜12：25　閉会式

9月12日（日）第2会場

8：00〜9：00　モーニングセミナー4
座長：出沢　明（帝京大学医学部附属溝口病院）
（共催：アルケア株式会社）

MS-4　スポーツ選手における腰椎分離症のState of the Art〜この不可解な病態を科学する〜
帝京大学医学部附属溝口病院整形外科　西良　浩一　195

9：10〜10：40　パネルディスカッション9
スポーツ選手における装具の使い方
座長：原　邦夫（社会保険京都病院スポーツ整形外科）
内尾　祐司（島根大整形）

PD-9-1　手術後における膝装具の有効性の検討
八王子スポーツ整形　間瀬　泰克 ほか　197
PD-9-2　スポーツにおける肩関節疾患に対する装具の使い方
KKR北陸病院整形外科　小林　尚史　198
PD-9-3　スポーツ選手における装具の使い方―腰部障害―
早稲田大スポーツ科学学術院　金岡　恒治 ほか　199
PD-9-4　スポーツ選手に対する足関節ブレース
聖マリアンナ医科大スポーツ医学講座　藤谷　博人　200
PD-9-5　スポーツにおける装具の有効性
―下肢のスポーツ障害に対する足底板の臨床成績の検討―
びわこ成蹊スポーツ大スポーツ学部（競技スポーツ学科）　大久保　衞 ほか　201

10：50〜12：20　パネルディスカッション 11

腰椎分離症の病態と治療

座長：加藤　真介（徳島大大学院ヘルスバイオサイエンス研究部再生修復医歯学部門感覚運動系病態医学講座運動機能外科学分野）

笹生　豊（聖マリアンナ医科大整形）

PD-11-1　スポーツ選手の腰椎分離症〜病態に応じた腰痛管理〜

帝京大学医学部溝口病院整形外科　西良　浩一　203

PD-11-2　発育期スポーツ障害としての腰椎分離症の検討

札幌医大整形　竹林　庸雄 ほか　204

PD-11-3　腰椎分離症に対する分離部修復術（Segmental Transvers Wiring）の手術成績

岐阜大整形　日置　暁 ほか　205

PD-11-4　腰椎分離症に対する骨移植を併用しない経皮的骨接合術

新潟中央病院整形外科脊椎・脊髄外科センター　山崎　昭義 ほか　206

PD-11-5　腰椎分離症に対する分離部修復術

聖マリアンナ医科大整形　小島　敦 ほか　207

PD-11-6　腰椎疲労骨折（成長期腰椎分離症）早期診断と治療期間の短縮

（医）大場整形　大場　俊二　208

The 10th Korea-Japan Joint Meeting of Orthopaedic Sports Medicine

Abstracts

Friday, September 10, 2010

Korea-Japan Joint Symposium

9：50～11：50

Sports Impediment in Upper Extremity

Chairpersons：Satoshi Toh（Department of Orthopaedic Surgery, Hirosaki University Graduate School of Medicine）
Juichi Tanaka（Department of Orthopaedic Surgery, Hyogo College of Medicine）

Symposists：

1. Sang-Hoon Lhee（Shoulder, Elbow and Sports Medicine, Orthopaedic Surgery, Konkuk University, Seoul, Korea）
2. Kenji Takagishi（Dept. of Orthopaedic Surgery, Graduate School of Medicine Gunma University）
3. Hyun Dae Shin（Chungnam National University）
4. Masatoshi Takahara（Upper Extremity and Sports, Izumi Orthopaedics Hospital）
5. Duke Whan Chung（Dept. of Orthopaedic Surgery, Kyung Hee University Hospital）
6. Moroe Beppu（Dept. of Orthopaedic Surgery, St. Marianna University School of Medicine）

Symposists



Sang-Hoon Lhee

Shoulder, Elbow and Sports Medicine, Orthopaedic Surgery, Konkuk University, Seoul, Korea

Prof Sang-Hoon Lhee is an assistant professor of Konkuk University Hospital. He graduated from Seoul National University Medical School and did his residency as an orthopaedic surgeon at Seoul National University Hospital. He did his fellowship for shoulder, elbow and sports medicine at Columbia University Medical Center in New York. He won the 2009 award from Korean Shoulder and Elbow Society for the best scientific paper and was chosen as the most remarkable young scientist at 2010 from the Korean Orthopaedic association.



Masatoshi Takahara

Upper Extremity and Sports, Izumi Orthopaedics Hospital

1983年　北海道大学卒業　1991年　北海道大学　助手　2001年　山形大学　助手　2002年　山形大学　講師　2003年　山形大学　整形外科　助教授（准教授）　2009年　泉整形外科病院　副院長



Kenji Takagishi

Dept. of Orthopaedic Surgery, Graduate School of Medicine Gunma University

1975年　九州大学整形外科入局. 米国Columbia大学整形外科Prof. Neerの下でvisiting shoulder fellow，同大学visiting research fellow，九州大学整形外科助手，北里大学医学部整形外科助教授，北里大学医学部整形外科教授，群馬大学医学部整形外科教授を経て2003年より現職.



Moroe Beppu

Dept. of Orthopaedic Surgery, St. Marianna University School of Medicine

1949年神奈川県生まれ. 1968年神奈川県立湘南高校卒業. 1975年東京慈恵会医科大学卒業. 同整形外科入局. 1985年聖マリアンナ医科大学整形外科講師. 1994年同助教授. 1999年同教授. 2000年AOSSM Traveling Fellow（Godfatherとして参加）. 2007年現職. 2008年同病院副院長. 日本テニス協会医事委員長. 日本オリンピック委員会強化スタッフスポーツドクター. 2008年Society of Tennis Medicine and Science 主催. 主なスポーツ経験/テニス.



Hyun Dae Shin

Chungnam National University

Prof. Hyun Dae Shin graduated from Chungnam National University in 1983. After completion of 3-year military service, he did his residency as an orthopaedic surgeon at its hospital. He entered Chungnam National University, Graduate School of Medicine and earned a Ph.D. At present, he is a professor of his alma mater. In addition to this, he is a chief of Planning g & Arbitration of Chungnam National University Hospital.

KJ-S-1

Shoulder Injuries in Sports Medicine

Sang-Hoon Lhee

Shoulder, Elbow and Sports Medicine, Orthopaedic Surgery, Konkuk University, Seoul, Korea

The shoulder joint complex differs from other joints because it depends solely on its musculature for strength, synchrony, and stability for its function. The muscle weakness leads to joint dysfunction.

The author will describe shoulder injury related to sports activity especially about throwing shoulders.

Sports injury in shoulder could be categorized as acute injury and chronic injuries. Acute injuries include glenohumeral dislocations or subluxations, acromioclavicular or sternoclavicular injuries, shoulder fractures. Chronic injuries are overuse injuries usually related with overhead activities. Overuse injuries are in broad spectrum which in not in a clear-cut fasgion and this includes SLAP, internal impingement, external impingement, scapular dyskinesis and swimmer's shoulder (anterior impingement).

The author will focus on overuse injuries of shoulder and talk about the role of anterior capsule laxity, posterior capsule tightness, an increase in humeral retrotorsion and will put all this together into the relationship with internal impingement and SLAP with scapular dyskinesis. Scapular dyskinesis could be categorized into 3 different types and it is important because of its role as a prodrome to shoulder injuries.

In conclusion, throwing shoulder usually have increased retroversion, anterior laxity with increased external rotation (GIRD) superimposed with posterior tightness. Scapular dyskinesis is associated with GIRD, SLAP, rotator cuff injuries and impingement.

Treatment is nonoperative which includes stretch of the posterior capsule, balance the glenohumeral and scapulothoracic musculature. Surgery is rarely indicated in the athletes.

KJ-S-2

Sports Injuries on the Shoulder

Kenji Takagishi, Tsutomu Kobayashi, Atsushi Yamamoto, Hitoshi Shitara, Toshihisa Osawa

Dept. of Orthopaedic Surgery, Graduate School of Medicine Gunma University

Over the past ten years an increased interest in the shoulder has led to a proliferation of knowledge, thereby positively influencing research, and thus resulting in both an increased awareness and enhanced critical thinking regarding our recognition and treatment of shoulder joint disorders. There are so many types of shoulder sports injuries, including impingement syndrome, rotator cuff tear, traumatic shoulder instability, multidirectional shoulder instability, SLAP lesion, biceps lesion, nerve injury and so on. At this symposium, I would like to focus on two topics as follows ; 1) The outcomes of an arthroscopic Bankart repair with suture anchors for sports-related traumatic shoulder instability and 2) I would like to describe our strategy for the treatment of throwing shoulder. Arthroscopic Bankart repair was performed in 23 athletes with recurrent shoulder dislocation. The mean age at the time of surgery was 21.2 years. The mean follow-up period was 14 months. The types of sports associated with these injuries included baseball in 8, rugby in 4, Soccer, Judo and Snowboarding in 3 each, and others. No recurrence of instability was observed, and no laterality of ROM was found. The JOA score, Rowe score, JSS-instability score and JSS-sports score all significantly improved. Although a longer follow-up is mandatory for such patients, arthroscopic Bankart repair is an excellent procedure even in athletes. It is estimated that more than 57%of all baseball pitchers suffer some form of shoulder injury during a normal baseball season. Knowledge of the overhead throwing cycle is crucial in understanding these shoulder injuries. Thinking about the genesis of shoulder problem is important, while the lower limb, trunk and scapula as well as shoulder joint should all be checked. When we evaluate shoulder problems in athletes. The stability of the lower limb, hip ROM and movement of the scapula are also considered to be related to shoulder problems. Physical therapy should started first and arthroscopic treatment should be limited to patients that do not respond to conservative therapy. Arthroscopic procedures are needed in less than 5%of the throwing athletes presenting with shoulder problem at our institute.

KJ-S-3

Key Words :
sports
injury
elbow

Sports Injury of the Elbow

Hyun Dae Shin

Department of Orthopaedic Surgery, School of medicine, Chungnam National University, Daejeon, Korea

Elbow joint injuries during exercise mostly occur by repeated stress to the joint than direct trauma. A pitcher who uses his arm above his head is most likely to be injured. So learning the right way to exercise and gaining the strength by maturating the body are essential for diminishing the chance of injury. On lateral ulnar tendon injury, which is most commonly injured area on elbow joint, pitchers generally complain of pain in arm movement above head and reduction of velocity, accuracy, and number of pitching. When there is pain on upper arm in harsh using, the stress fracture must be thought and epicondylar physis fracture of medial arm can occur by repeated abduction stress and contraction of flexors on forearm on children with immature skeleton. Osteochondritis dissecans of capitullum occur in young athletes who use there upper limb contiuously lifting weights and gym work. And stress of abduction-extension includes damage of soft tissue and bone components, post medial crush syndrome, lateral ulnar ligament injury, extensor-abductor injury, stress of radius- capit-ullum are in this category.

KJ-S-4

Treatment and Outcome of Osteochondritis Dissecans of the Humeral Capitellum

Masatoshi Takahara[1,2], Mikio Harada[2], Junya Sasaki[2], Tadayoshi Watanabe[2], Hiroshi Satake[2], Toshihiko Ogino[2]

[1]Upper Extremity and Sports, Izumi Orthopaedics Hospital,[2]Department of Orthopaedic Surgery, Yamagata University School of Medicine

Objective : The aims of this study were to analyze the outcomes of osteochondritis dissecans of the humeral capitellum (OCD).

Methods : The cases of 127 patients with OCD were studied retrospectively. At the time of the initial presentation, the mean age of the patients was 15 years. 36 patients were treated nonoperatively, 58 patients underwent fragment removal alone, 15 underwent fragment fixation with a bone graft, and 18 underwent reconstruction of the articular surface with use of osteochondral plug grafts from the lateral femoral condyle. The mean follow-up period was 7 years. The outcomes in terms of pain in the elbow, return to sports, and radiographic findings were analyzed and compared.

Results : An lesion with an open capitellar physis and a good range of elbow motion resulted in a good outcome. Continued elbow stress resulted in the worst outcome in terms of pain and radiographic findings. In patients with a closed capitellar physis, surgery provided significantly better results than elbow rest. Fragment fixation or reconstruction provided significantly better results than fragment removal alone. The results of removal alone were dependent on the size of the defect in the capitellum. The outcome in terms of pain was closely associated with sports activity and radiographic findings. Reconstruction of the articular surface leads to best results.

Conclusions : Stable lesions that healed completely with elbow rest had all of the following findings at the time of the initial presentation : an open capitellar growth plate, localized flattening or radiolucency of the subchondral bone, and good elbow motion.

KJ-S-5

Hand Injury in Winter Sports

Duke Whan Chung

Dept. of Orthopaedic Surgery, Kyung Hee University Hospital

Hand injury during winter sports are, ski and snow board, frostbite in snow sports and mountain climbing in winter season. Regarding to the ski injury, ulnar collateral ligament rupture of the first carpometacarpal joint is the most well known condition called as skier's thumb. Incidence of the skier's thumb is less than 10% in total number of ski injuries, most of the ski injuries were knee, ankle and tibia in lower extremity. Recently, population of the snow boarder is gradually increased year by year. Distal radius fracture is the most frequent injury in snow boarders.

Now a day, hand and wrist injuries are more important then lower extremity injuries in snow sports.

Author report incidence and its recent trends and treatment options of the snow sports and mountain climbing in cold season.

The trend of the lower extremity injury is decreasing in snow sports, hand and wrist injuries are going to increase because of rapid increasing population of the snow borders. In our twenty year study in the 3 million skiers analysis, number of the injured skier was 8763, the incidence of skier's thumb was 6.5%.

46% of wrist injuries among 67% of upper extremity injury in snow border injury in recent study.

Management of the hand frostbite in 128 cases of deep frostbite patients treated by surgical methods. The indications and results of the surgical management will be report.

KJ-S-6

Wrist Pain in DRUJ by Tennis

Moroe Beppu, Takeshi Arai, Hiroyuki Shimizu

St. Marianna University School of Medicine Department of Orthopaedic Surgery Kawasaki, Japan

Competitive tennis players need more and more powerful swings from their top spin swings and advancements in tennis racquets. As a result, wrist pain is on the increase especially from the DRUJ. I would like to report our experiences in such cases.

The Medical Committee of the Japanese Tennis Association conducted a questionnaire survey. Out of 1,553 responses 949 (61.1%) had injuries or disorders. Wrist injuries accounted for 19.8% in those less than 18 years old (Youths), 12.7% in thoses 19 39 years old and 8.3% in those more than 40 years old (Seniors). Also, 573 people (36.9%) had a history of disorders, and wrist disorders accounted for 14.9% of the Youths, 18.3% in thoses 19-39 years old and 13.3% of the Seniors.

TFCC injuries occur from the load of repeated wrist movement from racket sports such as tennis. The articular disc, in particular, is the part which is easily injured, and pain develops to the ulnar part of the wrist when a discus tear and a hole opens. Also, the distal radio ulnar joint (DRUJ) is in an unstable condition because of radius and ulnar continuity which is torn out or from elongation when an injury extends to the deltoid ligament, etc. Finally, the DRUJ comes to develop dynamic or static subluxation.

When a player uses a top spin during a forehand stroke, the wrist goes from pronation to supination when brushing up the ball. This is because the swing of the racket resembles the movement of a windshleld wiper of a car. This swing is a so- called wiper swing. The DRUJ is stable in pronation, but joint incompatibility occurs especially in pronation.

This is the one of the causes of chronic DRUJ pain in tennis players.

I would like to present several clinical cases treated arthroscopically and with ulnar shortening.

KJ-01-1

Key Words :
finger
proximal interphalangeal joint
volar dislocation
rotational dislocation

Recurrent Volar Rotatory Dislocation of the Proximal Interphalangeal Joint of the Finger in Judo Player—A Case Report—

Jae-Yong Park

Department of Orthopedic Surgery, the Kyung-Hee University Hospital

Most dislocations of the proximal interphalangeal joint (PIP) of the finger were happen in posterior direction, so volar rotatory dislocation of the PIP of the finger is very rare. We report a female judo player who had volar rotatory dislocation of the PIP joint of the middle finger. She had dislocation of PIP joint total 4 times. She did not complain of the great inconvenience in the activity of daily living, but in the circumstance requiring strong grasping like Judo, re-dislocation was developed. At operation, the central tendon was identified as being distension not ruptured, with the ulnar collateral ligament ruptured. The ruptured ulnar collateral ligament was interposed within the joint. The ruptured ulnar collateral ligament was repaired and extensor expansion was repaired. At last follow-up, she didn't have recurrent dislocation during Judo despite of some limitation of motion. Accurate diagnosis, early intervention and progressive rehabilitation of this injury are very important as other dislocations especially in elite sports players.

KJ-01-2

Key Words :
ulna
stress fracture
golf

Stress Fracture of the Ulna in a Professional Golfer—A Case Report—

Jae-Yong Park

Department of Orthopedic Surgery, the Kyung-Hee University Hospital

Stress fracture in the upper extremity is rare than that in the lower extremity because of the non-weight bearing character. But, in elite sports players, the possibility of stress fracture is higher because of the persistent and repetitive training. There has only been 1 case affecting the ulna in golf reported in the English literature within our knowledge. We present a further case occurring in a professional golfer. A 17-year-old, right-handed female was referred to our clinic with a 10-day history of increased pain of the left ulnar shaft, with no history of previous trauma. She had been a professional golf player for 4 years and had done more exerciser ahead of golf competition. Radiograph taken previously at other clinic demonstrated focal periosteal reaction at mid-shaft of the ulnar diaphysis. Repeated radiograph and bone scan confirmed the stress fracture of the ulna. A long arm splint was applied for 5 weeks. A swing exercise with golf club was permitted in another 4 weeks after splint-off. A radiograph 4 months following initial presentation confirmed that there was solid union.

KJ-01-3

The Enduro Motorcyclist's Wrist and Other Overuse Injuries in Competitive Enduro Motorcyclists : A Prospective Study

Sabeti-Aschraf M, Serek M, Pachtner T, Auner K, Machinek M, Geisler M, Goll A.

Wien, GOTS

According to public opinion, Enduro motorcycling is a dangerous sport. Little is known about overuse injuries in connection with this sport. The study consisted of two phases. Phase 1 was planned as a prospective feasibility study for phase 2. The latter was initiated as a prospective investigation, comprising a random sample of the participants of phase 1. Enduro motorcyclists were interviewed with a prepared questionnaire. Clinical examinations were performed immediately before, and after, a major Enduro race, including pain assessment in the hand/wrist and the forearm using the visual analog scale. The occurrence of Raynaud's syndrome carpal tunnel syndrome (CTS), and loss of grip strength in the forearm muscles were recorded in detail. Phase 1 showed that the predominant overused anatomical regions were the hand/wrist and forearms. Nearly 50% of all the riders complained of pain or paresthetic sensations. A significant increase in pain was registered after the race. After the second run 32.28% of all riders had CTS in the left hand and 43.31% in the right hand. More than one-half of the athletes complained of overuse injuries. Transient CTS is an overuse injury closely related to sports.

KJ-01-4

Chronic Skier's Thumb

Duke Whan Chung

Dept. of Orthopaedic Surgery, Kyung Hee University Hospital

Disabling injuries can occur in the area of the MP joint of the thumb when a skier falls against the planted ski pole while holding the ski strap in the usual fashion. This is presently the most common ski injury of the upper extremity. It is important to determine if instability has resulted, because there may be disruption of the ulnar aspect of joint capsule as well as of the extensor adductor hood mechanism. If this has occurred, it is immediately to prevent the development of the chronic "gamekeeper's thumb."

Authors underwent analysis of 100 expert skiers with questionnaires and physical examination on age, history of thumb base discomfort during ski season, side of discomfort, sesamoid area tenderness,

Many of the expert skiers who prefer active short turn technique have chronic discomfort on the thumb base during or after skiing.

Articular interface between the radial sesamoid and the radial condyle of the metacarpal head, which is the radial subsesamoid joint, is the most frequently involved area of abnormality in the metacarpophalangeal joint complex

Sesamoiditis in the hand is a rare occurrence and nearly always occurs in the thumb metacarpophalangeal joint.

Traumatic micro-tears appear to produce pathologic findings in the perisesamoid tendon and/or sesamoid-metacarpal articulation. We propose the new entity of sports injury in hand associated with active skiing The "Chronic Skier's Thumb" or "Expert skier's Thumb"

We can suspect the symptoms are related to repeated minor trauma on the sesamoid bones or chronic laxity of the ulnar collateral ligament of the metacarpophalangeal joint of the thumb.

KJ-03-1

Clinical Results of Treatment of Distal Biceps Rupture

Kim Dong Hee

Kyung Hee University Hospital

Purpose : to report the clinical results of patient trested for of the distal tendon of biceps brachii.

Materials and Methods : We treated 16 patients with a rupture of the distal tendon of biceps brachii. 9 of 16 patients underwent surgical treatment. All cases were male, median age was 26.3 (range, 16~48) years. The mean interval between injury and surgery was 4.7 days (range, 1-36 days). Operative correction was performed anatomically, using the two-incision technique (3 cases) or one-incision technique (6 cases). Clinical outcomes were evaluated one year after operation by assessing the review about the physical examination finding and radiologic findings with surgical findings, range of motion, muscle strength, subjective satisfaction, activity and return to previous occupation.

Results : In cases of surgical treatment, 85.8%, 86.3% of flexion-extension and supination-pronation motion than healthy side were measured respectively. 75% of flexion power than healthy side was measured. Eight of nine (89%) were very satisfied. Eight of nine returned to original job. In cases of conservative treatment, 65% of flexion power than pre-injury state was reported. Four of seven were satisfied, two were dissatisfied, one was very dissatisfied. Three of seven returned to original job.

Conclusion : Early anatomic reconstruction can restore more strength and endurance for supination and flexion range and power. Conservative management may be considered for partial injuries, but operative repair must be considered in complete rupture, athletes, patient with high activity.

KJ-03-2

Subjective Assessment of Throwing Performances in the Adolescent Baseball Players with Elbow Injuries

Masahiro Maruyama[1], Masatoshi Takahara[2], Mikio Harada[1], Jyunya Sasaki[1], Nariyuki Mura[1], Toshihiko Ogino[1]

Yamagata University School of Medicine[1], Izumi Orthopaedics Hospital[2]

Purpose

Chief complaints of baseball players with elbow injuries include pain and decrease in throwing abilities. We were unaware of quantitative self-assessment of throwing performances. The aim of our study was to quantitate the subjective assessment of the throwing performances and to compare those among the players with or without various kinds of elbow injuries.

Methods

The subjects were 121 adolescent baseball players. We used the questionnaire about elbow pain and the grade of the difficulties in throwing performances, such as vigorous throw, long distance throw, and ball control. Physical examination and ultrasonography were performed to detect elbow injuries. The subjective assessments of the throwing performances were statistically compared between players with or without elbow pain or injuries.

Results

Fifty one players had elbow pain. We detected medial elbow injury (MEI group) in eight players (epicondylar fragmentation in three and medial collateral ligament injury in five), suspected medial elbow injury (s-MEI group) in 22, and ulnar neuritis (UN group) in 11, although 17 players with elbow pain had no objective abnormal findings (other group). 63 players had neither elbow pain nor objective abnormal findings (control group). The semi-quantitative subjective assessments of throwing performances were significantly decreased in the four groups with elbow pain or findings, while those were poorest in MEI group. UN group had a significantly decreased the assessment of ball control, compared to control group.

Conclusion

These results suggest that our subjective assessment represented the degrees of difficulties in throwing performances.

KJ-03-3

The Effect of Physical Characteristics and Field Position on the Shoulder and Elbow Injuries of 490 Baseball Players : Confirmation of Diagnosis by Magnetic Resonance Imaging

Sang-Hoon Lhee[1], Jin-Young Park[1], Kyung-Jin Han[2]

[1]From the Shoulder, Elbow and Sports Service, Department of Orthopaedic Surgery, Konkuk University School of Medicine, Seoul, Korea, [2]the Herren Sports Clinic, Seoul, Korea

Objective : To evaluate the distribution of shoulder and elbow injuries confirmed by magnetic resonance imaging in throwing athletes.

Study Design : Descriptive epidemiological study.

Setting : Tertiary institution.

Participants : Five hundred fifty-four baseball players referred to our institute for shoulder and elbow rehabilitation.

Interventions : All injured players except those with fractures underwent magnetic resonance imagings, which were read by a radiologist, and players were diagnosed by orthopedic surgeons based on the clinical and imaging findings.

Main Outcome Measures : Analysis of baseball-related injuries was performed according to the physical characteristics of each athlete and his positions on the team.

Results : Junior high school players sustained a higher proportion of osteochondritis dissecans compared with high school and collegiate players. High school and collegiate players were more likely to have ulnar collateral ligament (UCL) injuries or superior labrum anterior-posterior (SLAP) lesions than junior high school players. Pitchers and outfielders were more likely to have UCL injuries than the infielders.In the junior high school group, the players with UCL injuries were taller and heavier than the players in the control group. In the high school group with UCL injuries or SLAP lesions, the players were both taller and heavier than the players in the control group.

KJ-03-4

Key Words :
shoulder
instability
knotless anchor
suture anchor
ominous sign

Perianchor Radiolucency After Knotless Anchor Repair for Shoulder Instability Correlation With Clinical Results of 69 Cases

Sang-Hoon Lhee, Jin-Young Park

From the Shoulder, Elbow and Sports Service, Department of Orthopaedic Surgery, Konkuk University School of Medicine, Seoul, Korea

Background : Although there would seem to be a logical relationship between radiolucency around the suture anchor and clinical result in Bankart repair, the correlation has not been demonstrated so far.

Hypothesis : Knotless suture anchor is a viable alternative for arthroscopic Bankart repair, but postoperative radiologic findings of radiolucency around anchors are correlated with poor clinical results.

Study Design : Case series ; Level of evidence, 4.

Methods : Sixty-nine consecutive patients with Bankart lesions were treated with arthroscopic reconstruction using knotless metal suture anchors. The mean follow-up was 40 months. Clinical and radiologic analysis was performed retrospectively. A new concept of perianchor radiolucency was introduced and, according to this radiologic finding, patients were divided into 2 subgroups : the perianchor radiolucency group and those who did not reveal perianchor radiolucency. The perianchor radiolucency group was further subdivided by shape and location. "Root type" was defined as a radiolucent halo at the root of the anchor, and perianchor radiolucency without any root halo was named "branch type." Location of perianchor radiolucency was described as above or below the equator of the glenoid.

Results : After operation, the mean Rowe score increased to 93.8 from 43.1, and computed tomography arthrogram showed a 97% healing rate. Reoperations were performed due to 1 case of redislocation and 2 cases of anchor arthropathy. All these reoperated cases revealed perianchor radiolucency before reoperation. Other than reoperated cases, 2 patients showed apprehension at final evaluation. The perianchor radiolucency group had a significantly lower Rowe scores than the group that showed no perianchor radiolucency. Some of the patients in the perianchor radiolucency group had peculiar radiologic findings frequently associated with complications. The radiologic findings that consisted of root－type perianchor radiolucency located below the equator of the glenoid was termed the "ominous sign." Osteophytes of the humeral head together with the ominous sign is considered a warning sign of forthcoming progression of anchor arthropathy, and the authors suggest early surgical intervention with these findings.

Conclusion : After Bankart repair using knotless suture anchor, the ominous sign might be an important warning sign for possible forthcoming complications including redislocation, anchor arthropathy, and residual instability.

KJ-03-5

Shoulder Pain in Top Athletes. "My way" of Treatment.

Casper Grim[1,2]

[1]Klinikum Osnabrück, [2]Klinik für Orthopädie, Unfall- und Handchirurgie Am Finkenhügel 1 49090 Osnabrück

Overhead athletes require a sophisticated balance of shoulder mobility and stability in order to address the functional demands of their sports. The athlete puts enormous stress on the dynamic and the static stabilisers of the shoulder. On the other hand athletes show tremendous compensatory potential. It is still speculated if structural changes compromise shoulder stability and/or are exposing the athlete to shoulder injury. Although often associated, many problems that arise are not due to instability or overuse. On the basis of a few cases of different shoulder injuries and structural changes in top athletes the clinical problems and decision-making will be debated by demonstrating "My way" of treatment.

KJ-02-1

Antero-posterior Measurements of Normal and Dysplastic Knee Trochleae with Axial Magnetic Resonance Imaging

Martin Bachmann[1], RM Biedert[2]

[1]Dept. of Orthopaedic Surgery, Cantonal Hospital Liestal - Switzerland, [2]Sportclinic Villa Linde Biel/Bienne - Switzerland

Introduction : When defining trochlear dysplasia, there exists no clear criteria to distinguish between decreased trochlear depth and flattened lateral and /or medial condylar height. This study describes the results of axial MRI measurements of normal and abnormal trochlear anatomy and we aim to describe parameters to guide the selection of the necessary surgical procedure to correct trochlear anatomy.

Methods : We prospectively evaluated MRI scans of 152 subjects : 30 patients with patellar instability due to trochlear dysplasia and 122 without any symptoms or objective findings related to the patellofemoral joint. The height of the medial and lateral condyle and the centre of the trochlea were measured on axial MR images. The height of these different locations was compared to the width of the femoral condyle.

Results : In normal subjects, the height of the lateral condyle was 81% of the width of the femoral condyle, the trochlear central height was 73%, and the medial condylar height was 76%. In patients with patellar instability, the lateral condylar height was 82% and showed no significant difference compared to the normal group. The trochlear central (77%) and medial condylar height (79%) were significantly different to the normal subjects.

Conclusion : In conclusion the MRI anatomical evaluation method presented is reliable for calculation of the height of the trochlea in different locations, a more objective assessment of trochlear anatomical pathology is possible and in our series of patellofemoral instability patients, most would need a deepening trochleaplasty as the surgical procedures of choice to correct the dysplasia.

KJ-02-2

Meniscal Repair for Radial Tear of the Mid-body of the Lateral Meniscus

Nam-Hong Choi

Knee and Shoulder Service Department of Orthopedic Surgery Eulji Medical Center, Seoul, KOREA

Background : Radial meniscal tears historically have been treated by partial meniscectomy, although they are more biomechanically detrimental than longitudinal tears. Clinical results after meniscal repair for radial tears of the midbody of the lateral meniscus have been reported rarely.

Methods : Fourteen consecutive patients who had radial tears of the midbody of the lateral meniscus underwent arthroscopic repair. Inclusion criteria were radial tears involving the red-red or red-white zone. All patients underwent all-inside meniscal repair using absorbable sutures. Postoperative evaluation was performed using joint line tenderness, McMurray test, range of motion, and follow-up magnetic resonance imaging (MRI) scan at 6 months postoperatively. Lysholm knee score and Tegner activity level were evaluated at last follow-up. In 4 patients, second look arthroscopies were performed.

Results : The average follow-up was 36.3 months. No patient had joint line tenderness. 3 patients complained of pain or a click on McMurray test. The mean follow-up range of motion was 138.6 degree. Follow-up MRI scans demonstrated that 5 (35.7%) menisci were healed, 8 (57.1%) were partially healed, and 1 (7.1%) meniscus was not healed. The follow-up Lysholm score was 94.7 (81-100, SD = 6.4) and Tegner score was 5.7 (3-7, SD = 1.4). Second look arthroscopies showed partial healing of meniscal tears in 4 patients.

Conclusions : Meniscal repair for radial tears of the midbody of the lateral meniscus may be an effective, alternative treatment to partial meniscectomy.

KJ-02-3

Tibial Tunnel Widening after Hamstring Anterior Cruciate Ligament Reconstruction : Comparison between Rigidfix and Bio-Transfix

Nam-Hong Choi

Knee and Shoulder Service Department of Orthopedic Surgery Eulji Medical Center, Seoul, KOREA

Purpose : Rigidfix and Bio-Transfix are similar bioabsorbable pins for femoral fixation of hamstring ACL grafts and literatures showed satisfactory biomechanical and clinical results. However, there was no article reporting tibial tunnel widening after hamstring ACL reconstruction in comparison between Rigidfix and Bio-Transfix.

Methods : Hamstring ACL reconstructions using Rigidfix in 56 patients and bio-Transfix in 41 with a minimum of 2 years'postoperative evaluation were reviewed. Tibial fixation was used using Intrafix in both groups. Same postoperative rehabilitation protocol was used in both groups. On the anterior-posterior (AP) and lateral radiographs, the diameter of the tibial tunnel was measured at proximal, middle, and distal positions and the shape of the tibial tunnels were classified. Tunnel widening was defined as widening of greater than 2 mm. Postoperative laxity evaluations were performed using Lachman test, pivot-shift test, and Instrumented laxity testing using the KT-1000 arthrometer.

Results : On the AP radiographs, the average diameter of the tibial tunnel in the bio-Transfix group increased by 11.2% at 6 months, by 14.9% at 12 months, and by 17.7% at 18 months postoperatively compared to the immediate postoperative day. The average diameter of the tibial tunnel in the Rigidfix group increased by 9.2% at 6 months, by 9.1% at 12 months, and by 9.1% at 18 months postoperatively compared to the immediate postoperative day. On the lateral radiographs, the average diameter of the tibial tunnel in the bio-Transfix group increased by 8.7% at 6 months, by 13.1% at 12 months, and by 13.9% at 18 months postoperatively compared to the immediate postoperative day. The average diameter of the tibial tunnel in the Rigidfix group increased by 7.1% at 6 months, by 8.1% at 12 months, and by 8.1% at 18 months postoperatively compared to the immediate postoperative day. There were no significant differences of results of the Lachman and pivot-shift tests, and mean KT-1000 measurement between two groups.

Conclusions : Tibial tunnel widening did not increase after 6 months after surgery in Rigidfix group. Tibial tunnel widening progressed after 6 months after surgery in bio-Transfix group. However, postoperative clinical outcomes did not correlate with tibial tunnel widening.

KJ-02-4

The Clinical Results of ACL Reconstruction with the Remnant Preserving Technique

Churl Hong Chun, Seok Hyun Kweon, Ki Joon Jeong, Keun Churl Chun

Department of Orthopaedic Surgery, School of Medicine, Wonkwang University Hospital, Iksan, Korea

Purpose : The aim of this study is to evaluate clinical results of ACL reconstruction using Achilles allograft or tibialis posterior allograft with remnant preserving technique.

Materials and Methods : From January 2006 to December 2009, 137 arthroscopic ACL reconstructions have been performed. Among them, we evaluated 35 cases of ACL remnant preserving techniques. The mean age was 36 years and the average follow-up period was 34 months. The most common causes were sports injury (29 in 35 cases). The 8 cases of the graft tendon passing through the remnant is classified as type 1, the 21 cases of graft tendon was located to parallel as type 2 and the 6 cases as type 3 were tied to the tibial remnant with graft tendon. Each types were evaluated with Lysholm score, Lachman test, Pivot shift test, anterior drawer test, IKDC score, single leg hop test and KT-2000 arthrometer.

Results : The one case was re-ruptured ACL which have been re-reconstructed. In 34 cases, Lysholm score in type 1, 2, 3 are improved from 66.2, 65.4, 66.4 (preoperative) to 90.1, 92.5, 90.8 (last follow-up) but each types does not have statically significant ($p = 0.75$). With KT-2000 arthometer, the anterior drawing was improved 6.9, 7.4, 7.2 mm (preoperative) to 1.2, 1.7, 1.4 mm (last follow-up) in type 1, 2, 3. However, each type has been proved not related statically. ($p = 0.068$) In pivot shift test, grade 1 showed in type I and type II. The single leg hop test improved in 28 cases. But there was no significant difference between 3 types.

Conclusion : ACL reconstruction with remnant preserving technique considered to be effective for functional recovery. However, long term follow ups are needed.

KJ-02-5

Key Words :
posterior cruciate ligament reconstruction
single versus double bundle
preserving remnant fibers

A Prospective Randomized Study Comparing Arthroscopic Single Bundle and Double Bundle Posterior Cruciate Ligament Reconstructions Preserving Remnant Fibers

Sung Woo Park[1], Yoon kyoung Ho[1], Jung Hwan Lee[2], Dae Kyung Bae[1], Sang Jun Song[1]

[1]Department of Orthopedic Surgery, School of Medicine, Kyung Hee University, Seoul, Korea, [2]Incheon Medical Center

Hypothesis : Double bundle posterior cruciate ligament reconstruction preserving remnant fibers will present better results than single bundle reconstruction preserving remnant fibers.

Methods : We prospectively analyzed 25 cases of single bundle reconstruction preserving remnant fibers using Achilles tendon allograft and 28 cases of double bundle reconstruction preserving remnant fibers using Achilles tendon allograft with a minimum 2 year follow-up.

Results : There was no difference in range of motion, Tegner activity score, Lysholm score, IKDC subjective knee evaluation form between the two groups at least 2 year follow up. The side to side difference in posterior translation on the posterior stress roentgenogram significantly improved after PCL reconstruction from 12.0mm to 4.5mm in the single bundle group ($p<0.001$), and from 12.2mm to 3.1mm in the double bundle group ($p<0.001$). There was no preoperative difference in posterior instability between the groups, but a significant difference was found at the last follow up ($p=0.048$). On IKDC examination form, in the single bundle group, 24% were found normal ; 48%, nearly normal ; 24%, abnormal ; and 4%, severely abnormal. In the double bundle group, 54% were found normal ; 32%, nearly normal ; 14%, abnormal at the last follow-up. The double bundle reconstruction group presented better results in the grade distribution ($p=0.031$).

Conclusion : The double bundle reconstruction preserving remnant fibers for posterior cruciate ligament ruptures showed better results in posterior stability and IKDC examination form than the single bundle reconstruction preserving remnant fibers did.

Hypothesis : Double bundle posterior cruciate ligament reconstruction preserving remnant fibers will present better results than single bundle reconstruction preserving remnant fibers.

Methods : We prospectively analyzed 25 cases of single bundle reconstruction preserving remnant fibers using Achilles tendon allograft and 28 cases of double bundle reconstruction preserving remnant fibers using Achilles tendon allograft with a minimum 2

KJ-02-6

The Functional Length Change of Native Anterior Cruciate Ligament during Knee Range of Motion

Joon Ho Wang[1], Kato Y[2], Ingham SJ[2], Maeyama A[2], Linde-Rosen M[2], Smolinski P[2], Fu FH[2]

[1]Samsung Medical Center, Sungkyunkwan University, School of Medicine, [2]University of Pittsburgh, Pittsburgh, PA

Objective
Understanding the excursion of the native ACL is important for the restoration of physiologic knee motion after ACL reconstruction. It is hypothesized that ACL bundles would have different tension pattern according to the location of insertion sites.

Methods :
Six cadaveric knees with registration screws were mounted on a universal force moment sensor (UFS) robotic system. The positions of femur and the tibia were digitized using 3D laser scanner during the range of knee motion. The surface data and the insertion site data of the bones, digitized using 3D laser scanner, was superimposed to the positional data using Geomagic Studio 10 software. Finally, the functional lengths between the two insertion sites were calculated.

Results :
In the extended position, the functional length of AMB was 39.6 + 2.5mm, that of PLB was 26.9 + 3.0 mm (table 1, Figure 1). The most anterior point (MAP) of ACL had the smallest excursion along five insertion sites (2.7mm + 0.8mm, range 1.8-4.1 mm). The most posterior point (MPP) had the greatest excursion (7.7 mm + 3.1mm, range 5.1-12.9 mm). The excursion of the anteromedial (AM) bundle and posterolateral (PL) were 3.7 + 1.7 mm (range 2.1-6.3 mm) and 7.6 + 2.2 mm (range 5.9-11.6 mm), respectively.

Conclusion : All fibers including the centers of the AM and PL bundles were tightened in the extended position except for the most anterior fibers (MAP). The most anterior fibers of the ACL showed most the consistent pattern of excursion during the knee ROM.

KJ-04-1

Medical Check-Up for the Elite Collegiate American Football Players

Yasushi Fukaya, Koji Sato

Department of Orthopedic Surgery, Nagoya Daini Red Cross Hospital

(Background) American Football is one of the most popular collegiate sports activities, however, the rate of injury during either game or practice may be one of the highest sports as well. Japan American Football Association (JAFA) has been recommending that each team or each league should have medical check-up system for a long time. In this study, we demonstrated the medical check-up for the collegiate American football players to confirm the body flexibility and history of sports injury and disorder associated with their sports activities.

(Materials and Methods) Six examinations including 1) SLR test, 2) Ober test, 3) squatting test, measurement of 4) popliteal angle, 5) Heel-Hip Distance (HHD), and 6) Finger-Floor Distance (FFD) were conducted to each player. The Questionnaire regarding the past history of sports injury was completed by all players.

(Results) In this study, no significant difference was observed in physical flexibility between offensive team and defensive team. Neither years of experience or grade did correlate with the flexibility test. With regard to history of sports injury, on the other hand, experience correlated with the number and seriousness of injury.

(Summary) Medical check-up was performed in a collegiate American football team to observe the physical condition and past history that they had undergone during supports activity. Medical check-up will be helpful for those who are playing collision supports to prevent the potential injuries or disorders to give them the optimal advices for medical or physical care.

KJ-04-2

Key Words :
back muscle strength ration

Specific Characteristics of Lumbar Isometric Strengths among the Various Kinds of Sports Athletes

Lina Kim[1], Suk-jun Lee[1], Ji-Yeun Song P.T.[2]

[1]Department of Physical Medicine and Rehabilitation Korea University College of Medicine, [2]Taeneun Korea National Training Center

Objectives

Athletes are required specific performances according to the own kind of sports. Therefore they have typical body part characters. We can expect that there could be some differences in the ratio of the low back muscle strength among the various kinds of sports. So, the purpose of this study is to evaluate it.

Materials and Methods

94 elite athletes from 7 kinds of sport were enrolled (Softball, Archery, Judo, Rowing, Weightlifting, Shot put, Hockey) from November, 2008 to November 2009. All the athletes had admitted into Korea National Training Center. The isometric strength of lumbar flexion, extension, lateral flexions and rotations were measured by DAVID® machines.

Results :

There were statistical significant differences in the lower back flexor/extensor strength ratio ($p<0.00$), and right/left lateral flexor strength ratio ($p<0.07$). Between the chronic back pain group and no pain group, there was only difference in the right/left rotatior strength ratio ($p<0.002$).

Lower back flexor/extensor ratios were Softball (1.12), Weight lifting (0.59), Yacht (0.6), Judo (0.86) and Shot put (0.81). Right lateral back flexor was stronger than the other side in the archery athletes (left/right = 0.67).

Conclusion :

These results showed that lower back muscle strength has specific characteristics according to the different kind of sports.

These findings help us to make an exercise prescription for back muscle imbalance and may use to make a back pain prevention exercises.

KJ-04-3

Chondral Lesions—Current Concepts of Treatment

Steven Ristau

Hospital for Orthopaedic Surgery Annastift, Department for Sports Medicine Hanover, Germany

Background : Focal chondral/osteochondral lesions represent a common problem in reconstructive joint surgery. Since articular cartilage has only a limited potential for regeneration, the operative restoration of the joint surface is of primary interest in order to prevent early osteoarthritis.

Methods : The presentation deals with different forms of surgical treatment. Several techniques have been employed such as penetration of subchondral bone to allow immigration of mesenchymal stem cells into the defect. Transplantation of autologous chondrocytes may lead to a repair tissue resembling hyaline cartilage. Only osteochondral transfer techniques address osteochondral lesions and enable a closure of a defect with genuine hyaline articular cartilage as part of a single procedure.

Results : Several arthroscopic and histologic examinations show that all methods of cartilage repair can not generate tissue with the biologic and mechanical quality of real hyaline cartilage. The outcome of the different techniques seem to be determined by the size of the defect. Thus, microfracture techniques are favorable for defects up to about $2cm^2$. Osteochondral transfer techniques are suitable for defects ranging up to $4cm^2$ due to a limited supply of donor cartilage. Matrix-associated and the classical technique of autologous chondrocyte implantation can be used for larger defects. The treatment algorithm at our institution is presented with the help of illustrated case reports. The surgical technique and rehabilitation protocol is described. Our results with a focus on activity and sports level are demonstrated. The problems associated with the transfer of autologous osteochondral plugs, including detailed accounts of the lack of chondral ingrowths in light of early osteointegration, are highlighted. New acellular techniques are also presented.

Discussion : Limitations of cartilage reconstruction are discussed, as well as the concept for different types of lesions. First long time results seem to show, that microfracture techniques are not worse than modern cartilage repair techniques, while being associated with less iatrogenic damage than seen with the autologous osteochondral transfer or matrix-associated techniques.

KJ-04-4

Role of Arthroscopic Microfracture for Cystic Type Osteochondral Lesions of the Talus with Radiographic Support of Enhanced MRI

Jae-Yong Park

Department of Orthopedic Surgery, the Kyung-Hee University Hospital

Background : There have been very few treatment evaluations of individual osteochondral lesions of the talus (OLT) subgroups such as cystic type OLT. It is also noteworthy that there is controversy over the ideal primary treatment option for cystic type OLT. The primary aim of this study was to evaluate the clinical outcomes of arthroscopic microfracture of symptomatic cystic type OLT, classified as such by MRI.

Methods : This study assessed 22 patients with cystic type OLTs, who all underwent arthroscopic microfracture with a minimum of 18 months follow-up. There were 16 males and 6 females. The average age was 41.8 years (range, 20 to 64 years). Preoperative and postoperative VAS and AOFAS scores were evaluated.

Results : At a mean follow-up of 34.0 months (range, 19 to 63 months), the AOFAS score improved from a mean of 65.5 (range, 29 to 88) to a mean of 92.1 (range, 75 to 100) ($p<0.05$) ; the VAS score improved from a mean of 7.0 (range, 2 to10) to a mean of 1.7 (range 0 to 6) ($p<0.05$). The overall patient satisfaction rate was 86%. The gadolinium enhanced MRI scans performed on 21 feet all showed enhancement of various low to high intensities for the cystic OLT implying vasculogenic potential.

Conclusion : We have concluded from our results that arthroscopic microfracture is a desirable first-line treatment for addressing symptomatic cystic type OLT. Enhanced ankle MRI was also found to be a useful and important tool in predicting the nature of cystic osteochondral lesion.

抄　録

第 1 日目/9 月 10 日（金）

Abstracts

Friday, September 10, 2010

LS-1

BTBによるACL再建を進歩・発展させるための方法

福岡（ふくおか）　重雄（しげお）

静岡リウマチ整形外科リハビリ病院スポーツ整形外科

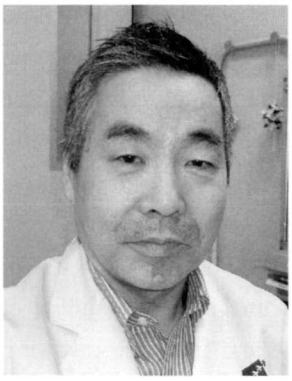

静岡リウマチ整形外科リハビリ病院スポーツ整形外科
1974年　東京大学医学部卒
スポーツ整形外科を専門分野として選択　1982年～1983年までニュージーランド　オークランド大学へ留学　1995年7月より清水エスパルスとチームドクターとして専属契約　1999年より静岡リウマチ整形外科リハビリ病院のスポーツクリニックも担当　2004年より清水エスパルスとメディカルアドバイザーとしても契約

ACL再建を進歩・発展させるための方法とは？ひたすらBTB再建をやり続けて思うこと．教授でもない私の立場で，もしACL再建の結果がFailure rate3% だったらどうなるか？年間160例としてと2ヶ月に一度自分のオペのRevisionをしなければならないとしたら，逃げられない立場である今，おそらくACL再建はやらないと思う．今の年齢でもやっていられるのは，今の方法なら術後の経過も含めて疲れないからである．それ以前の自分の方法だったらとっくにやめていたと思う．

今回の話はEBM（Evidence based medicine）だけではない．そのつもりで聞いて欲しい．20年間に及ぶACLの患者さん1人1人の治療を通して得られた経験によるPMB（Patient based medicine）の話である．私自身は学会の話よりは自分のこの経験の方が真実に近いと考えている．

まずは素材の選択でである．STGが緩んでくる原因を以前は骨への錨着がないこと考えてたが，自分及び他院のFailure例から，STGは束ねることによりその細束の一つだけに張力が集中しそこが切れる．すると次の細束にまた張力が集中する．こうして徐々に緩くなって行き，膝回旋で緊張のかからないところだけが索状物として残ると考えるに至った．二つに分けてもこのSTGが持つ弱点は同じである．そんなわけで素材としてSTGを信用せず，ひたすらBTBに固執し続けている日本の数少ないDr.である．1999年以来ほぼ現在の術式でひたすらBTB再建をやり続けている．

スポーツの現場にいて我が国のACL再建の動向に全く無知であった2003年頃に後輩からなんで今時BTBなのですかと聞かれ驚いた．そこでSTG再建術全盛の中，2003年の関節鏡学会のランチョンミーティングで時間をいただき，BTB再建術の経験を話させてもらった．その後7年間改良を重ねてBTB再建術を行ってきた．

素材としてBTBが捨てられた理由はいくつか考えられる．1：素材が丈夫なのでルートが悪いと伸展制限が起こる．2：靱帯採取部の痛み．3：大腿四頭筋筋力回復の遅れ．4：スポーツ復帰が遅い．5：Young Male Athleteのみに適応あり．などであると考える．

素材としてSTGを使わず，BTBを使うとしたら一本の索状物で可能な限りACLを代行する新しいSingle route開発が必要となる．それが脛骨前内側から大腿骨後下方に向かってACL内を斜走するSingle routeである．再現性を持ってそのルートを作成できれば1と5の問題を解決できる．2～3については術前術後の適切なリハビリ計画とPTの熟達で解決する．それらについて詳細を話したい．1999年から2009年の間に行った術後1年以上経過したBTB再建膝は1289膝で，そのうち再断裂は11膝（0.87%）である．直近の2年間では280膝中1例（0.35%）である．

IL-1

Diagnosis and Treatment for Baseball Elbow

James R. Andrews

Andrews Sports Medicine and Orthopaedic Center



Doctor James Andrews is a founder of Andrews Sports Medicine and Orthopaedic Center and the American Sports Medicine Institute in Birmingham, Alabama and the Andrews Institute in Gulf Breeze, Florida. He has mentored more than 250 Orthopaedic Sports Medicine Fellows and 50 Primary Care Sports Medicine Fellows. He graduated from Louisiana State University in 1963, completed LSU School of Medicine in 1967 and his orthopaedic residency at Tulane Medical School in 1972. He is a member of the American Board of Orthopaedic Surgery and the American Academy of Orthopaedic Surgeons and is Past-President of the American Orthopaedic Society for Sports Medicine. He is Clinical Professor of Orthopaedic Surgery at the University of Alabama Birmingham Medical School. He serves as Medical Director for several collegiate and professional teams.

Repetitive overhead throwing imparts high valgus and extension loads to the athlete's elbow, often leading to either acute or chronic injury or progressive structural change. Tensile force is applied to the medial stabilizing structures with compression on the lateral compartment and shear stress posteriorly. Common injuries encounte red in the throwing elbow include ulnar collateral ligament tears, ulnar neuritis, flexor-pronator muscle strain or tendinitis, medial epicondyle apophysitis or avulsion, valgus extension overload syndrome with olecranon osteophytes, olecranon stress fractures, osteochondritis dissecans of the capitellum, and loose bodies. Knowledge of the anatomy and function of the elbow complex, along with an understanding of throwing biomechanics, is imperative to properly diagnose and treat the throwing athlete. Recent advances in arthroscopic surgical techniques and ligament reconstruction in the elbow have improved the prognosis for return to competition for the highly motivated athlete. However, continued overhead throwing often results in subsequent injury and symptom recurrence.

S−1 シンポジウム 1

15：10〜16：40

「野球肘の画像診断，治療と予防」

座長：加藤　博之（信州大学整形外科）
　　高原　政利（泉整形外科病院）

シンポジスト：

1. 島田　幸造（大阪厚生年金病院整形外科）
2. 松浦　哲也（徳島大学医学部運動機能外科学）
3. 赤池　　敦（横浜市スポーツ医科学センター）
4. 戸祭　正喜（医療法人川崎病院整形外科）
5. 辻野　昭人（みらい平整形外科クリニック）

シンポジスト



島田　幸造
大阪厚生年金病院整形外科部長（災害外科担当）

現職:大阪厚生年金病院整形外科部長(災害外科担当)　職歴:1985年大阪大学医学部卒業,同整形外科入局　以後関連病院(姫路赤十字病院,千里救命救急センター,香川医科大学,独フンボルト大学,大阪大学,りんくう総合医療センター)勤務を経て,2007年7月より現職,役職:日本肘関節学会理事,日本手外科学会評議員ほか　主な研究テーマ:上肢の機能再建,肘関節鏡視下手術,生体材料の開発



松浦　哲也
徳島大学医学部運動機能外科学

1993年　徳島大学医学部卒業,徳島大学整形外科入局　2002年　徳島大学整形外科助手,米国Pittsburgh大学整形外科留学　2008年　徳島大学整形外科講師



赤池　　敦
横浜市スポーツ医科学センター

1995年岐阜大学医学部卒業,国立国際医療センター整形外科研修医,1997年岐阜大学医学部整形外科,2009年より聖マリアンナ医科大学整形外科に所属し,2009年4月より現職,日本テニス協会強化本部テクニカルサイエンスサポート(TSS)スタッフ,日本ストレングス&コンディショニング協会(NSCA)認定ストレングス&コンディショニングスペシャリスト(CSCS)



戸祭　正喜
医療法人川崎病院整形外科部長

1990年　鳥取大学医学部卒業　1995年　神戸大学大学院医学研究科修了　1995年　兵庫県立のじぎく療育センター整形外科　2002年　兵庫医科大学整形外科　2009年　医療法人川崎病院整形外科　ガンバ大阪チームドクター(1990年〜2009年)　兵庫県サッカー協会医科学委員



辻野　昭人
みらい平整形外科クリニック院長

1984年　筑波大学卒業　同大学附属病院外科・整形外科　1995年　筑波大学整形外科,講師　2000年　筑波大学整形外科,助教授　2001年　筑波技術短期大学理学療法学科,教授　2005年　慶友整形外科病院,副院長　2010年　みらい平整形外科クリニック,院長

S−1−1

Key Words :
osteochondritis dissecans（離断性骨軟骨炎）
arthroscopy（関節鏡）
osteochondral autograft（自家骨軟骨移植

上腕骨小頭離断性骨軟骨炎の文献調査 術式による成績の検討：「病巣切除・掻爬形成術」と「病巣部再建術」

島田（しまだ） 幸造（こうぞう）[1]，高原　政利[2]，戸祭　正喜[3]，松浦　哲也[4]，
新井　猛[5]，加藤　博之[6]

[1]大阪厚生年金病院整形外科，[2]泉整形外科病院，[3]川崎病院整形外科，[4]徳島大学医学部運動機能外科学，[5]聖マリアンナ医科大学整形外科学，[6]信州大学医学部運動機能学講座

【目的および方法】
これまでの肘離断性骨軟骨炎（以下，OCD）に対する標準的方法であったと思われる，病巣切除に骨髄刺激を加えた「病巣切除・掻爬形成術」と，最近盛んに行われている自家骨軟骨移植を主とした「病巣部再建術」の治療成績について，原則として2009年3月までに発表され医学中央雑誌およびPub Medにて検索し得た文献から，そのデータを抽出し比較検討を試みた．比較に当たっては，演者がそれぞれの文献の中から主に「病期（進行度）」「位置」「大きさ」を中心に病態を調査し，病態ごとに治療成績を比較できるようリストアップした．

【結果】
日欧58論文の検討から，肘OCDにおける現時点での外科的治療法の成績と問題点の一部が明らかとなった．

「病巣切除・掻爬形成術」：比較的古くから試みられてきた方法であり，かつてのcase control studyなどから特に病期の進行した症例では保存療法に勝ることがわかった．最近は関節鏡の導入により，

1. 疼痛は消失ないし軽減する．
2. 可動域は屈曲が5–15度，伸展が10–15度改善する．
3. 短期的にはスポーツ復帰（25–100%）を含めて概ね良好である．
4. 掻爬後の関節面は基本的には線維軟骨組織に置き換わり，中長期的には外側広範型などの大きな重症病変や成長期の症例において，変形性関節症をきたす可能性がある．
5. 関節鏡技術の発展により小侵襲手術が可能となり，機能改善が早まった．

「再建術」：自家骨軟骨移植による再建が1990年代後半より盛んになっており，

1. 肘関節の疼痛はほぼ消失する．
2. 関節可動域は屈伸共に10度前後改善する．
3. 術後半年から1年程度の経過で80–90%がスポーツ復帰する．
4. 外側壁に及ぶ広範囲障害型でやや成績が不良であり，関節症性変化の進行予防効果については従来の方法よりも期待できるいくつかの傍証は得られているものの，依然未知数である．
5. 採取部障害の可能性については今後も注意深い検討を要する．
6. ドナー採取部位については膝関節非荷重面と肋骨が主に用いられ，各々に利点と欠点がある．

というものであった．

【問題点】
手術成績を検討するに当たり，厳密なcase control studyの必要性が浮かび上がった．手術対象症例の病態（病期，大きさ，位置），結果としては臨床症状だけでなく再発率や関節症性変化も含めた長期経過，術後短期および長期のスポーツ復帰率，ドナー採取部位への短期的および長期的な影響の検討などが必要であり，何よりも長期予後の検討が必要である．

S-1-2

Key Words :
osteochondrosis of the humeral capitellum（上腕骨小頭骨軟骨障害）
conservative treatment（保存療法）
prevention（予防）

上腕骨小頭骨軟骨障害に対する保存療法と予防

松浦（まつうら）　哲也（てつや）[1]，鈴江　直人[1]，柏口　新二[2]，岩瀬　毅信[3]，安井　夏生[1]

[1]徳島大学医学部運動機能外科学，[2]東京厚生年金病院整形外科，[3]国立病院機構徳島病院整形外科

上腕骨小頭骨軟骨障害は，発育期の野球肘を代表する疾患のひとつである．今回は，本障害に対する保存療法と予防について検討した．

【保存療法】

（適応）上腕骨小頭骨軟骨障害は，障害部の tangential 像である肘 45° 屈曲位正面 X 線像にて，透亮像の初期，離断像の進行期，遊離体を特徴とする終末期の 3 期に分類される．保存療法の適応となるのは，初期と進行期の症例である．

（目標）初期では，あくまでも病巣の完全修復を目指す．一方，進行期に関しては病巣の完全修復を目指す場合と，病巣の縮小を目指す場合に分かれる．ひとくちに進行期といっても，その期間は比較的長く，初期に近い症例では完全修復を目指すが，終末期に近い症例では病巣の出来る限りの縮小を目指すことになる．

（方法）投球中止を主体とした保存療法を行う．その実際は，肘への負担の除去であり，日常生活では鞄を下げることも制限し，「箸と鉛筆」を持つことだけ許可する．グランドではバッティングはもとより，トンボ引きや道具のかたづけも罹患側ではさせず，ランナーコーチャーだけを許可している．ギプスや装具は使用していない．

（経過）当初認められる症状としては，疼痛，可動域制限，外反ストレス痛があるが，保存療法を開始すると 2〜3 カ月でこれらの症状が消失する．もし症状が消失しないようなら，病状が進行している可能性がある．X 線では，まず hair line 様の新生骨が軟骨下骨部分に現れる．その新生骨が徐々に大きくなりながら母床と癒合し，その修復が外側から内側に向けて進んでいく．外側の修復は比較的短期間で得られるが，内側の修復には長期間を要することもある．

（結果）初期の 90.5%，進行期の 52.9% が修復した．修復に要した平均期間は初期で 14.9 カ月（4〜60 カ月），進行期で 12.3 カ月（8〜16 カ月）であった．

【予防】

障害の予防には，発生そのものを防止する一次予防と進行を防止する二次予防がある．上腕骨小頭骨軟骨障害の成因が明らかではない現在，一次予防は困難といわざるを得ない．一方，二次予防に関しては早期に障害を発見することにより，その可能性は高くなる．われわれの行っている少年野球検診の結果をみると，平成 19 年度に発見された小頭骨軟骨障害は 10 例であり，その内訳は初期 5 例，進行期 3 例，終末期 2 例であった．このうち初期，進行期の 8 例に投球中止を主体とした保存療法を勧め，これに応じた 7 例のうち 6 例に修復が得られた．1 例は遊離体を形成し摘出術を行ったが，病巣部は発見時よりも著明に縮小していた．以上より，検診で障害を早期に発見し治療を開始することによって，病期の進行を予防できることがわかる．

S-1-3

Key Words :
throwing elbow（野球肘）
return to sports（スポーツ復帰）
rehabilitation（理学療法）

内側型野球肘の保存的療法における復帰基準と理学療法について

赤池（あかいけ）　敦（あつし）[1,2]，高橋佐江子[1]，坂田　淳[1]，鈴川　仁人[1]，
清水　邦明[1,2]，中嶋　寛之[1]，別府　諸兄[2]

[1]横浜市スポーツ医科学センター，[2]聖マリアンナ医科大学整形外科

【目的】
当センターにおける内側型野球肘症例の投球開始や復帰時期に影響を与えた因子の同定とそれに対する運動療法を中心とした治療方法について報告する．
【方法】
2007年4月1日から2009年3月31日に当センターを受診した内側型野球肘の症例は140症例，年齢は平均12.2歳であった．投球開始の条件として①肘運動時痛の消失②肘完全可動域の獲得③肩甲骨平面を逸脱しない投球フォームの獲得④レントゲン上転位が進行していない，ことを挙げ全例，保存療法を施行した．そのうち，内側野球肘単独の障害であり，全身の理学所見と高速度カメラでのフォームの撮影，完全復帰までフォローが可能であったものは73例であった(内，投手36例)．理学所見やフォームと復帰時期の関係について，t検定や重回帰分析を行った．
【結果】
平均投球開始期間は22.8日であり，全例完全復帰が可能で，完全復帰までの期間は平均66.2日であった．平均332.3日後のフォローアップにおいて，投球時に肘痛を有した者は3例（4.2%）であった．投球開始時期と関連するものとして，骨端核の裂離，肘外反不安定性，が挙げられた．完全復帰時期に関連するものとして，骨端核の裂離，肘外反時痛，肘外反不安定性，前腕回外制限や胸椎後弯が挙げられた．またピッチャーのみでは，股関節の回旋制限と関連がみられた．レントゲン上，裂離を認めたものは38例であったが，完全復帰までに骨癒合，または骨癒合傾向を示したものは16例，癒合は認めないものの進行しなかったものは21例，転位が進行した例を1例に認めたが，復帰のパフォーマンスには影響を与えなかった．
【考察】
本調査により，投球スケジュールを決定するうえで制限となる要素について指摘出来た．このことで，より効率的な復帰と障害予防が可能となるかもしれない．

S−1−4

Key Words :
osteochondritis dissecans（離断性骨軟骨炎）
humeral capitellum（上腕骨小頭）
classification（分類）

上腕骨小頭離断性骨軟骨炎の肉眼的分類と治療成績について

戸祭（とまつり）　正喜（まさき）

医療法人川崎病院整形外科

【目的および方法】上腕骨小頭離断性骨軟骨炎症例においては，術前の画像所見と病巣の術中における肉眼的所見は必ずしも一致しないことがあるので，術式の選択については，術中における鏡視下もしくは肉眼的所見で決定している医療施設が比較的多い．離断性骨軟骨炎における肉眼所見の病期分類としては，International Cartilage Research Society（ICRS）による関節鏡分類を用いられることが多く，この分類では，StageI は特に所見のないもの，StageII は軟骨に亀裂があるが，病変部は安定しているもの，StageIII は骨片が部分的に剥がれたもの，StageIV は骨片が完全に離れて遊離しているもの，とされている．さらに，上腕骨小頭離断性骨軟骨炎の場合は，大腿骨顆部と比べると上腕骨小頭の表面積が小さいため，病巣の位置が治療成績に影響すると考えられており，最近では，病巣部が中央に限定されている中央型と，病巣部が外側辺縁にまで達し，上腕骨小頭外側骨皮質の欠損および破壊を伴う外側型の2群に大別される．今回は，1983年以降2009年3月31日までに発表された論文のうち，上腕骨小頭離断性骨軟骨炎を検索語として医学中央雑誌およびPubMedを用いて抽出された文献を鑑み，病巣の術中における肉眼的所見と治療成績との関連について検討を行った．

【結果および考察】中央型の症例においては，ICRS　OCD分類のStageIII またはIVであっても，術式の選択に関わらず，良好な治療成績が得られていた．一方，上腕骨小頭の外側壁の欠損を伴う外側型の症例の場合は，術後にも外側支柱再建が十分でないために，腕橈関節の不適合が残存した症例の多くが成績不良例となっていた．また，術前から内反肘変形や橈骨頭前方亜脱臼を合併し，すでに腕橈関節の不適合に由来する関節症性変化が認められる症例の成績も芳しくなかった．このように病巣の大きさや位置によって治療成績が左右されることがわかってきたが，術中の肉眼所見による分類を統一できれば，治療成績との関連性をより明確にできるのではないかと思われた．

外側型の症例については，特に離断骨軟骨片の整復固定術の治療成績は安定していないことから，ICRS OCD分類のStageII であっても，欠損部を正常な軟骨組織で被覆できること，採取された膝関節に現在まで問題がないこと，関節面の再建のみならず，外側壁の再建ができること，などの理由から骨軟骨柱移植術を選択することが多くなってきているとの報告もあり，離断骨軟骨片の整復固定術を選択することが少なくなっていく傾向がみられる．しかしながら，骨軟骨柱採取部の長期的な経過観察結果がまだ出ておらず，できれば，本来そこにあるべき上腕骨小頭の関節軟骨を利用できるのが，最もよい選択肢であることは言うまでもないので，離断骨軟骨片の整復固定術の適応と成績を安定させるためにも，術中に肉眼所見で分離骨軟骨片の性状を正確に判断する方法を確立する必要があると思われた．

S−1−5

Key Words :
little leaguer's elbow（リトルリーグ肘）
medial epicondyle（内側上顆）
coronoid tubercle（鉤状結節）

内側牽引障害による野球肘

辻野（つじの）　昭人（あきひと）

みらい平整形外科クリニック

内側牽引障害による野球肘は，小児期にはリトルリーグ肘（内側上顆骨端線離開と内側上顆下端裂離骨折）として，内側上顆骨端線閉鎖後は内側側副靭帯損傷や鉤状結節裂離骨折として出現する．

【内側上顆骨端線離開】13～14才に多く，他の骨端線は閉鎖しているのがほとんどである．内側上顆には屈曲回内筋群が付着しており，これによる牽引が原因である．離解が2mm以内のものが保存治療となる．それ以上では，内固定術が必要になる．

【内側上顆下端裂離骨折】骨片は下端前方にあるため，肘関節伸展位正面像では骨折線として描出されない．10～13才に認められる．骨片には内側側副靱帯の前斜走靱帯が付着しており，これによる牽引が原因である．治療は3～4週間のギプス固定の後，仮骨の出現によりキャッチボールを開始する．ギプス固定を行わず投球禁止のみでも安静時の圧痛は消失するが，偽関節を来す例がある．偽関節を呈すると，キャッチボール不能から，全力投球は出来るが球数制限を要するものまで様々である．骨片転位の4mm以上あるもの，また初診時すでに3ヶ月を経過しているもので競技レベルの継続を希望するものは，手術治療を要する．

【内側上顆下端骨端症】剥離骨折より多く認められる．内側上顆下端に疼痛と圧痛を認め，肘関節45度屈曲位レントゲン正面像で下端の分節化等を認めるものである．好発年齢は裂離骨折と同じである．投球で疼痛が増大し，安静にて軽快する．裂離骨折と同様の機序によるが，一回の外傷でなく，繰り返す投球のストレスが原因である．

【鉤状結節裂離骨折】裂離型と骨棘折損型に分けられる．裂離型新鮮例は10代後半，陳旧例と骨棘折損型は20代にみられる．裂離型の新鮮例は保存療法が有効である．ギプス固定4週後2～3ヶ月で骨癒合が得られる．陳旧例では骨片の厚みがなく，さらに近位へ転位しているので，偽関節手術は困難であり，靭帯再建術が適応となる．骨棘折損型はほとんどが陳旧例であり，靭帯再建術を行う．

【内側側副靭帯損傷】中学校高学年から出現してくる．発症は，徐々に痛くなる慢性型と，急激に出現する急性型がある．中学・高校生では慢性型が多く，大学生以上になると急性型が多い．損傷部位は近位が圧倒的に多く約3/4をしめる．内側上顆下端裂離骨片を認めることも少なくない．急性型の靭帯部分断裂では，数ヶ月の安静で復帰できることがあるが，急性型の多くとほとんどの慢性型は手術が適応となる．急性型でも根底には靭帯変性があるので，縫合術の成績は不良で適応とならない．長掌筋腱による再建を行う．靭帯再建の成績は，術前の競技レベルへの復帰が90%以上である．

【まとめ】投球数制限や投球フォームのチェック，さらに全身のストレッチなど障害の予防は最も大切なことであるが，障害が起きてしまった場合，それぞれの障害の病態と選手のパフォーマンスを考慮し治療にあたる必要がある．

PD－1 パネルディスカッション 1

16：50～18：20

「肉離れの最先端治療と将来の展望」

座長：奥脇　　透（国立スポーツ科学センター）
　　鳥居　　俊（早稲田大学スポーツ科学学術院）

パネリスト：

1. 立石　智彦（同愛記念病院関節鏡・スポーツセンター）
2. 内山　善康（東海大学医学部外科学系整形外科学）
3. 寺田　信樹（藤田保健衛生大学第二教育病院整形外科）
4. 中村　恭啓（川崎医科大学附属川崎病院スポーツ整形外科センター）
5. 植原　健二（聖マリアンナ医科大学整形外科学教室）

パネリスト



立石　智彦
同愛記念病院関節鏡・スポーツセンター

1967年生　徳島県出身　1993年　東京医科歯科大学医学部卒業・同大学病院整形外科入局　2003年　同愛記念病院整形外科勤務　2008年　同関節鏡・スポーツセンター長就任
1999年～大宮アルディージャチームドクター　2004年～アサヒビールシルバースターチームドクター　フットボールの他，相撲・柔道・格闘技の治療にも当たり現在に至る．



中村　恭啓
川崎医科大学付属川崎病院整形外科副部長

1964年大阪府生まれ．1982年大阪星光学院高等学校卒業．1990年岡山大学医学部卒業．1991年川崎医科大学付属川崎病院整形外科入局．2007年4月同科副部長，現在に至る．



内山　善康
東海大学医学部外科学系整形外科学講師

1993年　東海大学医学部　卒業　1999年　東海大学医学部外科学系大学院　卒業　1999-2001年　公明会塩田病院　整形外科　2005年　東海大学医学部外科学系整形外科学　講師　2005-2006年　米国Philadelphia, Thomas Jefferson医科大学基礎研究室　留学　2005年4月より現職



植原　健二
聖マリアンナ医科大学整形外科学教室

1999年　聖マリアンナ医科大学医学部　卒業　2005年　聖マリアンナ医科大学整形外科学教室大学院　卒業　2007年～2009年　University of Pittsburgh Medical Center　2009年　聖マリアンナ医科大学大学病院整形外科　助教



寺田　信樹
藤田保健衛生大学第二教育病院整形外科

1986年3月慶応義塾大学医学部卒業し整形外科に入局し手の外科を専攻．　1995年4月～1996年6月スウェーデン，ルンド大学の手の外科に留学　1998年5月～2002年7月　藤田保健衛生大学第二教育病院整形外科講師，2002年8月　同助教授　現在，藤田保健衛生大学第二教育病院整形外科准教授

PD−1−1

Key Words :
muscle strain（肉離れ）
MRI（核磁気共鳴画像法）
return to sports activity（スポーツ復帰）

スポーツ現場での肉離れの治療及び復帰

立石（たていし） 智彦（ともひこ）[1]，清水 禎則[1]，関 芳衛[1]，岩澤 大輔[1]，
中川 照彦[2]，土屋 正光[2]

[1]同愛記念病院関節鏡・スポーツセンター，[2]同愛記念病院整形外科

スポーツ現場では，ランニング中やストップ・ターン・ジャンプ時に肉離れによく遭遇する．現場での処置としてはRICEのみであるが，近年ではMRI検査を行うことにより，その復帰時期について目安を立てることができるようになってきた．撮影方法としては，筋腱の出血の程度の判断のためSTIRと，腱の形態を判断するためにT2*を撮影している．MRIの奥脇分類を用いて重症度を分類し，それぞれにリハビリの目安を選手・トレーナーに報告し復帰のプログラムを構築してゆく．I度損傷については痛み（はり）の自覚症状の消失とともに1〜2週で復帰，II度損傷は痛みの消失を（約1〜2週）待ってストレッチ痛が軽快してから，運動療法を開始する．III度損傷は手術が必要となることがある．手術症例では復帰に4か月程度を要する．手術症例について供覧する．

33歳男性：ラグビー選手．左膝伸展位にて相手に上から乗られ左股関節屈曲強制にて受傷．左臀部痛にて受傷後一ヶ月は椅子には座れず痛みが残存していたが何とかプレーしていた．6ヵ月後，タックルに行こうとしたところPOP音あり坐骨部痛み増強し翌日来院．初診時MRIにて大腿二頭筋腱断裂，陳旧性断裂の再受傷例と考え手術を行った．側臥位にて坐骨結節直上を縦切開し，断端を露出し新鮮化して，アンカー2本（4本の糸）にて固定した．術後は3週間膝屈曲位を保った．6週にて松葉杖なしで歩行とした．3カ月よりランニング開始とし，ハムストリング筋力に軽度の左右差は残るものの，4.5か月でラグビーに復帰痛みもほとんどない．

当科で比較的多い大相撲力士の肉離れの調査では，49例57件，受傷時年齢は平均21.2歳（15-37歳）で，身長180.4cm（173-194cm），体重123.5kg（75-178kg）であった．損傷部位はハムストリングが39件と最多で，うち30件は近位の損傷であった．次いで大腿四頭筋9件，内転筋8件，大臀筋1件であった．約4割が1場所の休場を要した．受傷機転としては，投げや寄りを堪える・投げを打つなど，軸足への過度の負荷によるハムストリングの遠心性収縮により受傷した例が多かった．ビデオ映像も供覧したい．これらは，一般的なランニング・ジャンプを中心とした選手とは受傷機転も違い，また復帰においても競技特異性を重要視し説明してゆく必要がある．III度と思われる症例もあったが，その大相撲力士の体格や手術侵襲等を考慮すると，まずは保存的に治療し土俵復帰を目指すことを考えている．

PD−1−2

Key Words :
skeletal muscle-derived stem cell（骨格筋多能性幹細胞）
damaged muscle（筋損傷）
stem cell plantation（幹細胞移植）

骨格筋間質由来多能性幹細胞（Sk-34 細胞，Sk-DN 細胞）を用いた骨格筋再生

内山（うちやま）　善康（よしやす）[1]，玉木　哲朗[2]，持田　譲治[1]

[1]東海大学医学部外科学系整形外科学，[2]東海大学医学部基盤診療学系再生医療科学

【はじめに】近年，幹細胞医療は iPS，ES 細胞といった万能細胞に注目が集まっているが，特定の細胞系譜に分化可能な体性幹細胞を用いた自家細胞移植は倫理的問題やドナーの心配のない幹細胞治療として捨てがたい．骨格筋中には筋線維再生をつかさどる筋衛星細胞の存在が古くより知られている．しかし近年，骨格筋の中にも多分化能を有する細胞の存在が確認され，その細胞を応用した組織再生研究が急速に活性化している．我々のグループも骨格筋間質に存在する多能性の幹細胞群（Sk-34 細胞，Sk-DN 細胞）を独自に同定・抽出することに成功した（J Cell Biol 2002）．これらの細胞群をマウス重度骨格筋損傷モデルに移植する実験を行い，移植細胞の着床・分化及び組織再生への貢献を組織学的解析とともに，質量・機能回復として評価・検討した．

【方法】GFP-Tg マウス骨格筋を酵素処理し細胞群を抽出，細胞表面抗原（CD34，CD45）及びセルソーター（FACS）を用いて Sk-34 細胞（$CD34^+/CD45^-$），Sk-DN 細胞（$CD34^-/CD45^-$）を得た．同時に，同系マウスの左前脛骨筋中心部の筋線維，血管，神経を大幅に切除し，重度筋損傷モデル（97% 機能消失）を作成した．分離直後の Sk-34 細胞（5×10^5）と 5 日間培養・増幅した Sk-DN 細胞（5×10^5）を直接損傷部に移植した．対照群には medium のみを移植し，健常側との対比実験とした．移植 4 週間後に前脛骨筋を露出し，筋機能（坐骨神経からの電気刺激による強縮）を測定した．さらに損傷部位を蛍光顕微鏡観察し，GFP 陽性移植細胞の着床状況をマクロ的に観察後，凍結，凍結切片の免疫組織化学的検討と免疫電子顕微鏡撮影を行った．

【結果】移植 4 週間後，対照群が筋湿重量・機能ともに 20% の回復に止まったのに対し，移植群は双方で約 60% の回復を示した．即ち，移植細胞は大幅な神経・筋・血管の欠損を伴うような重度筋損傷の質量・機能回復に短期間で画期的な貢献を果たすことが明らかとなった．さらに，GFP 陽性の筋線維とその周辺部の血管（$CD31^+$），さらに神経細胞（$GFAP^+$）が多数認められ，それらは血管系細胞（血管内皮，血管平滑筋，pericytes）と末梢神経系細胞（シュワン細胞，神経周膜）に分化していることが免疫電顕で明らかとなった．即ち，移植細胞は激しく損傷した筋肉内で神経・筋・血管をユニットとして再構築し，損傷筋の質量・機能を回復させていた．

【結論】骨格筋間質由来多能性幹細胞は重度骨格筋損傷モデルに対し，骨格筋細胞はもとより，その栄養血管系，さらに断裂した入・出力末梢神経再生に貢献し，結果として筋質量・収縮機能ともに非移植群の 3 倍を超える回復を助長した．

PD−1−3

Key Words :
skeletal muscle（骨格筋）
laceration（切断）
repair（修復）

断裂筋修復の可能性と必要条件に関する実験的研究

寺田（てらだ） 信樹（のぶき）[1]，市川　亨[2]，浦部　忠久[3]

[1]藤田保健衛生大学第二教育病院整形外科，[2]慶應義塾大学医学部整形外科，[3]足利赤十字病院整形外科

筋細胞は筋線維と表現されることもある細長い細胞であり，筋組織のほぼ全長にわたる長さを持っている上，細胞自体が収縮する能力を持っている．筋切断損傷ではこの細胞が断裂損傷することとなり機能的修復は他の組織に比較し困難であることが予想される．

実地臨床の経験からは切断断裂筋は修復することもあるが悪条件のもとでは瘢痕となり筋独自の柔軟性収縮性を失うと想像される．この条件はどのようなものであるかを実験的に検討した慶応義塾大学整形外科教室における一連の結果を基に，若干の考察を加えてみたい．以前より切断筋は筋組織では修復せず切断遠位部が瘢痕化し近位の収縮力を伝達するだけだと考える報告も散見されたが，我々はそれは縫合不全による結果であると考え，ゴールデンハムスターの腓腹筋切断モデルにより，筋切断後に丁寧な縫合を加えると組織学的にも十分な修復が得られることを確認した(教室，市川)．さらにラット腓腹筋切断縫合モデルの表面電位を８チャンネル表面電極を用いて計測し，切断損傷筋が縫合修復後に一つの電気的ユニットとして収縮することが確認され，機能的にも修復していることが確認された(教室，浦部)．さらに縫合不全と完全修復の境界を検討する目的でラット腓腹筋部分切断モデル，及びシリコンチューブを用いた筋切断ギャップモデルによる実験を行ったところ，筋組織が架橋修復できる距離は1-2mm 程度のギャップまででであることが明らかとなった．

これらの結果から，筋細胞の断裂を伴う肉離れ損傷の場合，断端離開を防ぐ工夫が必要であると考えられた．

PD−1−4

Key Words :
muscle strain（肉ばなれ）
conservative therapy（保存療法）
ultrasonography（超音波検査）

肉ばなれに対する保存療法

中村（なかむら）　恭啓（やすひろ）[1]，島本　一紀[1]，森　啓弥[1]，柚木　脩[2]

[1]川崎医科大学附属川崎病院スポーツ整形外科センター，[2]東京有明医療大学

肉ばなれに対する治療は一般的に保存療法が主体とされてきた．近年，肉ばなれを起こす筋の形態的特徴，肉ばなれの本態やMRIによる重症度分類等が詳細に研究・報告され，治療指針が確立された．当科においては，検査までに要する時間，コスト面等から一部の症例にしかMRIを施行できないため，以前より超音波検査を積極的に取り入れ，診断および経過観察に用いてきた．ここではスポーツ復帰までの治療戦略の明確化を要望する競技選手の症例を分析し，超音波検査を用いた重症度別の保存療法について報告する．

1）RICE療法．

スポーツ現場でのprimary careとして本来は受傷直後より48時間位迄を目途として集中的に行うべきである．当科を受診するのはアマチュア選手が大半を占め，その中には来院までのRICE療法が不十分で，一から指導を必要とするものも多い．

2）筋膜穿刺・局麻剤注入

超音波検査では損傷した筋を確認，血腫の有無とそれがintramuscularかintermuscularかを明らかにした．さらに損傷を受けた筋肉の前後径を両側とも測定し，患側を健側で除した値を健患比（%）として120% 以上を重症度の1つの目安とした．血腫（特にintramuscular）がある症例では18ゲージ針で穿刺を行い，筋膜穿刺・局麻剤注入をおこなう．血腫がなくても健患比120% 以上の場合は同様に筋膜穿刺・局麻剤注入をおこなう．

3）荷重

2）の処置や，下腿三頭筋肉ばなれの場合には靴の踵部分にフェルトなどを挟みheel upさせるなどして，可及的すみやかに荷重歩行させる．これは損傷を受けていない筋の，免荷による萎縮防止が目的である．疼痛が強い場合は杖の使用を許可する．

4）ストレッチ

受傷後48時間経過したら可及的すみやかに開始，十分に時間をかけて施行する．

5）アスレチック・リハビリテーション

歩行，ジョギングを経て可及的すみやかに開始する．超音波検査上，健患比120% 未満の症例においては，3週以内のスポーツ完全復帰をめざす．120% 以上の症例では3〜6週の復帰をめざす．

PD−1−5

Key Words :
(骨格筋損傷)
(保存療法)
(筋衛星細胞)

骨格筋治癒機転の基礎：安静 vs 運動

植原(うえはら)　健二(けんじ)[1]，松葉　祐介[1]，森岡　成太[1]，小島　　敦[2]，後藤　勝正[2]，別府　諸兄[1]

[1]聖マリアンナ医科大学整形外科学教室，[2]豊橋創造大学大学院健康科学研究科生体機能学分野生理学研究室

【緒言】骨格筋損傷はスポーツ活動の現場で頻繁にであう外傷である．現場で行われる処置として一般的にRICE処置が行われているが，不必要な安静の継続は筋萎縮を引き起こし，損傷した骨格筋単独のみならず，患肢全体あるいは全身の廃用につながりスポーツ復帰時のパフォーマンスに影響しうる．骨格筋は高い再生能力を有しており，その再生過程に動員される筋衛生細胞は力学的過負荷によって引き起こされる骨格筋線維の肥大にも動員されることが知られている．我々はマウス骨格筋損傷モデルに対して，患肢を非荷重とした場合と過負荷を加えた場合とでその再生過程を比較検討した．【対象と方法】C57BL/6J雄性マウス（8-10週齢）を対象に用いた．非荷重モデルとして尾部懸垂（Sus）を行い両側後肢を免荷とした．過負荷モデルとして両側後肢の腓腹筋腱および足底筋腱を切離しヒラメ筋（Sol）に相対的な過負荷を与えた（OL）．筋損傷モデルとしてcardiotoxin（CTX）を両側のSolへ注入し，筋線維壊死を作成した．実験1：マウスを対照群（C），CTX群，Sus群，CTX＋Susの4群（各n＝18）にわけ，SusおよびCTX＋Sus群に2週間のSusを前処置後，CTXおよびCTX＋Sus群に筋損傷を作成した．CおよびSus群には同容量の生理食塩水を注入した．Sus施行2群はその後も尾部懸垂を継続し，CTX注入後2，4，6週間後に屠殺し，両側Solを採取した．実験2：対象をC群，CTX群，OL群およびCTX＋OL群の4群（各n＝20）にわけ，OL開始2週間後に，筋損傷を同様に作成した．CTX注入後2，4，5，10週間後にSolを採取した．採取した筋は筋質重量を測定後，片肢を蛋白質含有量の測定に用い，もう一方を凍結切片とし再生筋線維数とPax7陽性細胞数とを測定した．【結果】筋湿重量および蛋白含有量はSusあるいはOL前処置によってそれぞれ有意に低下あるいは増加したが経時的変動は認めなかった．CTX群では損傷後2週で低下したが，経時的にC群のレベルまで改善した．しかしながらCTX＋Sus群では，経時的な回復を示さなかった．対してCTX＋OL群ではやはり一時的な低下を示したが，損傷後4週にはOL群と同程度に回復した．再生筋線維数の割合は，CTX群は損傷2週で平均76%，以後徐々に漸減したが損傷6週でも平均56%であった．CTX＋Sus群では平均39%で増減は認めなかった．対してCTX＋OL群では損傷2週後では平均75%で，経時的に漸減し5週および10週間後の時点ではCTX群よりも有意に少なかった．Pax7陽性細胞数の変化はCTX＋Sus群では有意に低下し，経時的にも回復を認めなかった．CTX＋OL群ではCTX群よりも増加し，観察期間中高値を示し続けた．【結果】非荷重の継続は筋損傷後の再生過程において不利であることが示された．また，力学的過負荷を加えることで筋線維の再生能を促すことが示唆された．

LS-2

Key Words :
sports related shoulder injury（スポーツ肩傷害）
physiotherapy（理学療法）
arthroscopy（関節鏡）

スポーツによる肩関節疾患の診断と治療

菅谷（すがや）　啓之（ひろゆき）

船橋整形外科スポーツ医学センター



1987年千葉大学医学部卒業　同年　千葉大学付属病院整形外科研修医　1988年埼玉県厚生連熊谷総合病院整形外科　1989年長野県立須坂病院整形外科　1990年栃木県厚生連塩谷病院整形外科　1991年社団法人英志会渡辺整形外科病院　1993年千葉大学付属病院整形外科医員　1996年 Research Fellow, Orthopaedic Research Lab, Good Samaritan Medical Center, West Palm Beach, FL, USA, 1997年川崎製鉄健康保険組合千葉病院整形外科を経て　2002年より現職．専門/肩関節鏡視下手術，肘関節鏡視下手術，肩関節・肘関節外科，スポーツ整形外科

スポーツ選手の肩関節疾患の診断と治療においては，機能診断と理学療法が極めて重要であり，また手術を要する場合には鏡視下手術が推奨される．さらに治療方針の選択には医学的側面のみならず社会的側面を考慮する必要があり，この場合スポーツ復帰までの道のりを医師はある程度明確に示す必要がある．スポーツによる肩関節疾患は大きく外傷と障害に大別されるが，外傷としては，肩関節脱臼等に続発する外傷性不安定症や関節唇損傷や腱板断裂が挙げられる．これらはどの競技でも起こりえる外傷であるが，受傷機転や臨床症状を踏まえて画像診断を行い，解剖学的破綻が大きい場合や保存療法の効果が期待できない場合は手術療法を行う．一方，肩のスポーツ障害は，さしたる外傷のエピソードがないが徐々に肩関節痛を来たしパフォーマンスの低下を引き起こしてくるものであり，投球障害肩が代表的である．これは，肩関節自体の問題から起こることは殆どなく，他部位の機能異常が，運動連鎖の破綻という形で肩甲上腕関節に対する過負荷がかかるような投球フォームの乱れを引き起こし，局所的には肩甲上腕関節での関節窩に対する上腕骨頭の求心位の乱れを引き起こし，その状態が持続すると同部の疼痛や解剖学的破綻が起こってくる．ただし，多少の解剖学的破綻が起こっても，他部位の機能異常の改善により症状が軽快することも多いため，機能診断と機能異常の修正が極めて重要となる．病態としては，股関節機能不全や体幹の回旋不全，胸郭の柔軟性低下や肩甲骨の可動性低下などにより，肩甲骨関節窩面に対して上腕骨の水平過外転や外転不足（肘下がり）がおこり，投球動作において肩甲上腕関節の過剰な内旋動作を強いられる．その結果，減速期にさらに大きなストレスのかかる上腕二頭筋長頭腱や棘下筋に過剰なストレスがかかり，棘下筋萎縮から，やがて棘下筋の関節面断裂や上方関節唇損傷などの器質的な問題が起こってくる．すなわち，加速期におけるインターナルインピンジメント（腱板関節面と後上方関節唇の衝突）と減速期における上腕二頭筋や棘下筋の遠心性収縮という二相の過剰なストレスの反復が，やがて肩甲上腕関節の解剖学的破綻をもたらすものと考えられる．本症における手術療法は，機能改善を図っても解剖学破綻による症状が取れない場合などに限られるため，手術に至る症例の頻度は当院における調査では3～5%と少ない．本講演では，スポーツ選手における外傷性肩関節不安定症の手術療法とその成績，投球障害肩の病態，診断，保存療法および手術療法の実際などにつき述べる．

IL−2

Knee Tendinopathy（Knee Overuse Syndrome）

Andrew J. Cosgarea

Professor, Orthopaedic Surgery Director, Sports Medicine and Shoulder Surgery Johns Hopkins University Baltimore, Maryland, USA



Prof. Andrew J. Cosgarea is a professor of Department of Orthopaedic Surgery, Johns Hopkins University, School of Medicine. In addition to this, he serves as director at Division of Sports Medicine and Shoulder Surgery. After graduation from Pennsylvania State University in 1982, he went to Jefferson Medical College and earned M.D. in 1987. He did his internship and residency at University of Rochester and fellowship at Johns Hopkins University. He started his professional career in 1992 as an assistant at Johns Hopkins University. After 4-year experience at Ohio State University, he returned to Johns Hopkins University and remains there to the present date.

A number of different knee diagnosis fall under the category of "knee overuse syndrome". Knee tendinopathy, more specifically known as patellar (or quadriceps) tendinosis, is particularly common in athletes participating in running and jumping sports, where the prevalence is estimated at up to 40%. Similar overuse processes involve tendons at the elbow（extensor carpi radialis brevis), shoulder（rotator cuff), and ankle（Achilles). While previously called "tendonitis", the term "tendinosis' is more appropriate as histologic studies suggests a degenerative rather than an inflammatory process.

Athletes with patellar tendinosis complain of progressively worsening anterior knee pain exacerbated by explosive movements, although the clinical presentation of patellar tendinosis can be variable and asymptomatic cases are not unusual. They are point tender at the superior, or most commonly, the inferior pole of the patella. Lesions are less frequently found in the mid or distal portions of the patella tendon. The diagnosis can be confirmed by MRI or ultrasound.

Intrinsic and extrinsic factors have been implicated in the etiology of patellar tendinosis. Several mechanical theories have been postulated to explain the location and pathohistology. Initial treatment of patellar tendinosis should consist of activity modification and physiotherapy including eccentric training. Braces, extra-corporeal shock wave therapy and corticosteroid and sclerosant injections have been utilized with modest success. The use of platelet-rich plasma injections for patellar tendinopathy has gained recent attention, although the results of clinical trials to date have been inconsistent. In recalcitrant cases, surgical excision has most frequently been the treatment of choice.

S−2 シンポジウム 2

15：10〜16：40

「膝の over-use の病態と治療」

座長：齋藤　知行（横浜市立大学整形外科）
　　松本　秀男（慶應義塾大学医学部スポーツ医学総合センター）

シンポジスト：

1. 池田　　浩（順天堂大学医学部整形外科）
2. 津田　英一（弘前大学大学院医学研究科整形外科学講座）
3. 北岡　克彦（光仁会木島病院整形外科）
4. 高橋　　周（気仙沼市立病院整形外科）
5. 清水　雅樹（群馬大学整形外科）

シンポジスト



池田　　浩
順天堂大学医学部整形外科

1987年3月　順天堂大学卒業　1987年5月　順天堂大学整形外科入局　1993年3月　順天堂大学大学院修了　1996年7月　順天堂大学整形外科助手　1998年12月　Hospital for Special Surgery留学　1999年7月　順天堂大学整形外科講師　2006年11月　順天堂大学整形外科助教授（現：先任准教授）



津田英一
弘前大学医学部整形外科
診療准教授

1990年　弘前大学医学部卒業　1997年　弘前大学大学院（医学博士）卒業　1999年　Pittsburgh大学留学　2002年　弘前大学医学部整形外科助手　2006年　弘前大学医学部整形外科講師　2010年　弘前大学医学部整形外科診療准教授



北岡　克彦
光仁会木島病院整形外科

1986年に金沢大学を卒業，同整形外科学教室に入局する．1997年に1年間米国Clemson大学に留学，2002年に金沢大学整形外科講師，2007年に同リハビリテーション部部長，2009年から光仁会木島病院に勤務する．日本ハンドボール協会医事委員として海外遠征に帯同する．



高橋　　周
気仙沼市立病院整形外科

1998年　秋田大学大学院修了．スウェーデンカロリンスカ研究所，秋田大学附属病院　助手，気仙沼市立病院整形外科　医長．2009年現職．日本体育協会公認スポーツドクター，日本整形外科学会認定スポーツ医，日本障害者スポーツ協会公認障害者スポーツ医，日本オリンピック委員会強化スタッフ，日本テニス協会医事委員，秋田県国体帯同医，宮城県冬季国体帯同医．



清水　雅樹
群馬大学整形外科

1976年　長野県生まれ　2000年　群馬大学医学部卒業，同大学整形外科入局　2007年　善衆会病院群馬スポーツ医学研究所　整形外科医員　2009年　群馬大学大学院修士課程　修了　2010年　群馬大学医学部整形外科　医員

S-2-1

Key Words :
Osgood-Schlatter disease（Osgood-Schlatter 病）
over-use（オーバーユース）
knee joint（膝関節）

Osgood-Schlatter 病（Osgood-Schlatter disease）

池田（いけだ）　浩（ひろし），高澤　祐治，川崎　隆之，石島　旨章，久保田光昭，
斎田　良知，木村　雄太
順天堂大学医学部整形外科

Osgood-Schlatter 病（OSD）は，発育期の代表的なスポーツ障害であり，通常の外来診療においてはオーバーユース症候群の一つとして扱われる機会の多い疾患であるが，その発症にはオーバーユース以外の様々な要因も関与している．内因性の要因としては，筋の柔軟性，アライメントなどが，外因性の要因としては，トレーニング（オーバーユース），環境（サーフェス），用具（シューズ）などが挙げられるが，発育期の障害である OSD の特徴は，成長過程でみられる大腿四頭筋の tightness の増加と，脛骨粗面部の力学的脆弱性の関与が大きいことである．男子では 13 歳，女子では 11 歳前後に発育急進期があり骨の長軸成長に筋腱の伸長が追いつけず，一時的相対的に筋・腱が短縮する期間がある．特に下肢の長径成長の約 70% は膝関節周囲で起こるため，大腿四頭筋の tightness は急激に増加し，脛骨粗面部へのストレスとなる．一方，脛骨粗面部も 11 歳頃から骨化核が出現して最終的に男子で 18 歳頃に骨化するため，発育期の脛骨粗面部は力学的に脆弱である．そこに tightness の増した大腿四頭筋の牽引力が加わることが OSD を発症させる要因となる．

われわれは，OSD の発症には大腿四頭筋の関与が大きいことから，筋力の特性についての検討を行ったが，OSD の大腿四頭筋力は，健常者と比較すると求心性に比べて相対的に遠心性収縮力が強いという特性がみられ，その強い遠心性収縮力が OSD 発症には関与しているものと考えている．さらに，軸足（踏み込み足）の大腿四頭筋には求心性よりも強力な遠心性収縮が働く機会が多いため，OSD の患肢と軸足の関係についても調査を行ったが，患側の 83% は軸足にみられ，軸足の発症にも強い遠心性の牽引力が関与しているものと考えている．

OSD の治療法に関しては，オーバーユースの代表的疾患であるためスポーツ制限や，筋の柔軟性を回復させるためのストレッチなどが中心となる．しかし，発症にはオーバーユース以外の要因も関与しているため，発症要因を個々に探し出し取り除くことが重要で，これらの要因を取り除かなければ，スポーツ復帰後に再発するリスクが高くなる．特に，発育期における筋肉の強度，柔軟性には個体差が大きいため，個々の身体的特徴を知ることが重要となる．また，OSD は軸足に発症するケースが多いため，軸足への負荷軽減のためにジャンプやストップなどの負荷の大きな動作は両下肢で行うなど左右のバランスへの配慮も必要である．最後に，OSD は患者のほとんどが小・中学生のため，疾患に対する理解が不十分となることも考慮して，病態やスポーツ制限の必要性などを保護者やスポーツの指導者に対してフィードバックすることも重要である．

S-2-2

Key Words :
iliotibial band（腸脛靱帯）
overuse（オーバーユース）
alignment（アライメント）

当科における腸脛靱帯炎の治療

津田（つだ）　英一（えいいち），石橋　恭之，山本　祐司，前田　周吾，藤　　哲

弘前大学大学院医学研究科整形外科学講座

【はじめに】

腸脛靱帯炎は日常診療で比較的よく遭遇する膝関節のオーバーユース症候群である．発症要因としては，内的要因として腸脛靱帯の緊張度，膝関節内反アライメント，過回外足やランニングフォームなどが，外的要因としてはランニング量や路面の状態，ランニングシューズなどが挙げられる．診断は大腿骨外側上顆周囲の疼痛，圧痛により容易に得られる．治療の原則は前述した発症要因を分析しそれらを除去，矯正することであるが，複数の発症要因が相互関連していることも少なくなく，再発を繰り返し治療が遷延することもある．本発表では腸脛靱帯炎の診断にて外来治療を行った症例を対象として，その治療状況につき調査を行ったので報告する．

【対象・方法】

対象は2005年から2009年までに当科および関連病院スポーツ外来を受診し，腸脛靱帯炎と診断されたスポーツ競技選手・愛好家である．カルテ記載より性別，初診時年齢，発症から初診までの期間，スポーツ種目，通院期間，治療内容（外用剤，NSAID内服薬，局所注射，リハビリテーション，インソール作製）について調査した．また初診時X線検査より膝関節アライメント（大腿脛骨角）を計測した．

【結果】

対象期間に腸脛靱帯炎と診断された症例は45例50肢，男性37例，女性8例であった．これは受診患者全体の1.5%に相当した．初診時年齢は平均20.9±6.6歳で，発症から初診までの期間は平均6.6±8.3週であった．主なスポーツ種目はマラソンを含む陸上競技が12例，ジョギングが11例，野球7例，バスケットボール5例，サッカー4例であった．初診のみの受診の症例が最も多く22例，残りの23例の平均治療期間は32日間であった．初診時X線検査による大腿脛骨角は平均178.3±2.1度と内反アライメントを示した．治療内容は32例に外用剤が処方されており，NSAID内服薬の処方は5例のみ，ステロイド薬あるいはヒアルロン酸製剤に局所注射を受けた症例は7例のみであった．32例がストレッチ指導を含むリハビリテーションを受けていた．インソールの作製を受けたものは5例であり，全例競技レベルのスポーツ選手であった．

【考察】

多くの症例が比較的短期間の通院期間で治療を終えており，外用薬やリハビリテーションにて症状軽快しているものと考えられた．インソール作製した症例では，装着前後で下肢機能軸の通過位置が膝関節で5%程度外側に移動しており，アライメント矯正効果があるものと考えられた．

S-2-3

ジャンパー膝の病態と治療

北岡　克彦[1]，中瀬　順介[2]，土屋　弘行[2]

[1]光仁会木島病院整形外科，[2]金沢大学整形外科

膝蓋腱炎は，通常ジャンプ動作を繰り返すバスケットボールやバレーボール選手などに好発する膝関節伸展機構のover useによる障害であり，“ジャンパー膝”として一般に広く知られている．しかし，その病態はいまだに解明されていない部分が多く，治療法も確立されていないのが現状である．特に，スポーツ活動を中止し安静にすれば症状は軽快するが，再開するとまたすぐに再発する場合が多く，この再発をいかに防止するかがこの疾患の治療法を考える上で最も重要な点であるといえる．

ジャンパー膝の病態に対する動物実験

空気圧シリンダー付き創外固定器を用いて，家兎膝蓋腱に1万回を超える繰り返し引っ張り刺激を加えることによって急性期膝蓋腱炎モデルを作製した．刺激直後には膝蓋腱実質部の膝蓋骨側深層に線維束間の出血や膠原線維間の解離と微小断裂を認め，出血巣は炎症を伴って吸収され，解離部は炎症を伴わず線維芽細胞性治癒の過程を経て修復された．急性期膝蓋腱炎モデルに再び繰り返し刺激を加えたところ，弱い刺激であれば刺激時期に関らず腱の修復過程は遅延しなかったが，初回刺激と同等の強い再刺激を修復早期に加えたところ，6週で腱は変性像を呈した．以上より，膝蓋腱炎の本態は炎症性変化ではなく線維間の解離や微小断裂であり，その修復過程で腱に過負荷が加わることによって変性をきたし，慢性の難治性腱炎に移行すると考えられる．

ジャンパー膝の治療に関する動物実験

ラットにトレッドミルによる走運動の負荷を行い，膝蓋腱の微細構造の変化を確認した．上り坂走（大腿四頭筋の求心性運動）と下り坂走（大腿四頭筋の遠心性運動）をそれぞれ負荷したところ，いずれにおいても膠原線維間の解離と出血および膠原線維の微小断裂の像が認められたが，遠心性運動を行った群で有意に発生率が高かった．また，ラットに下り坂走すなわち大腿四頭筋の遠心性運動を前述の実験よりも速度を低下しておこなわせると，大径の膠原原線維の隙間に小径の線維が増生し線維密度を増加させることが解った．
近年，慢性膝蓋腱炎に対する新しいアプローチとして遠心性トレーニングが注目を集めており，その有効性を示す報告が散見される．この実験結果は遠心性運動が小径の膠原原線維を増加させることにより腱の修復を促進し，腱炎の再発予防に有効な治療法になりうる可能性を示している．Bahrらは慢性膝蓋腱炎に対し遠心性トレーニングを行い，12か月で75%が競技に復帰可能であり手術と同等の治療成績が得られたと報告している．

まとめ
大腿四頭筋に対する過度の遠心性運動は腱の損傷を招き腱炎の原因となる．その一方で，低負荷の遠心性運動は腱の修復過程に必要な腱の修復強度を増加させる作用を持ち，腱炎の再発を低下させる有効な運動療法であると考えられる．

S-2-4

Key Words :
ultrasound（エコー）
over-use（障害）
knee（膝）

エコーを用いた膝の over-use の診断

高橋（たかはし）　周（しゅう），細越　琢，日下　仁

気仙沼市立病院整形外科

膝関節の over-use は頻度が高いスポーツ障害だが，病態の把握や治療法の選択に難渋することが多い．膝関節外に問題がある疾患としてジャンパー膝，オスグット・シュラッター病，深膝蓋下滑液包炎，鵞足炎，腸脛靱帯炎，膝窩筋腱炎等があり，関節内病変としては滑膜ヒダ障害，離断性骨軟骨炎等が上げられる．これら障害の診断には単純 X 線が多く用いられてきたが，軟部組織の病態確認には十分とはいえない．そのため CT や MRI による軟部組織の評価がなされるが，保険の適応や装置の価格等の問題で，繰り返しの検査が困難なことが多い．近年，超音波診断装置のフルデジタル化に伴う高画質化により運動器の超音波検査が十分臨床に応用できるだけでなく，CT や MRI などの画像診断装置を凌駕する画像を得ることが出来るようになった．エコーによる画像診断には従来からの B モード（白黒断層像）だけでなく，ドプラ法を用いることにより血流を評価することができる．また，エコーによる最新の画像診断法に Real-time Tissue Elastography がある．Real-time Tissue Elastography は B モードで観察するようにプローブを生体に密着させ，わずかに圧迫を繰り返すだけで，リアルタイムに組織の硬さをカラーで画像化する技術である．プローブを押したときに生じる生体の歪みが，柔らかい部分では大きく，硬い部分では小さいという現象を利用している．色は関心領域中の相対的な固さを示しており，柔らかい（赤色）から硬い（青色）まで分けられている．当院では外来診察にエコーを導入し，膝関節の診断にも積極的に活用している．膝関節の over-use の各疾患についてエコーによる画像診断を行っており，その特徴や問題点等を紹介する．

S-2-5

Key Words :
patella tendinopathy（膝蓋靱帯炎）
extracorporeal shock－wave therapy（体外衝撃波治療）

膝蓋靭帯炎に対する高強度体外衝撃波治療の短期治療成績

清水（しみず） 雅樹（まさき）[1]，木村　雅史[2]，小林　保一[2]，高岸　憲二[1]

[1]群馬大学整形外科，[2]善衆会病院群馬スポーツ医学研究所

【はじめに】膝蓋靭帯炎における治療方針は病期により決定され，安静および局所に対する消炎鎮痛処置，理学療法を中心とした保存的治療が第一選択となる場合がほとんどであるが，保存的治療に抵抗し治療に難渋する症例も少なくない．我々は2006年より膝蓋靱帯炎に対して体外衝撃波治療（Extracorporeal Shock-Wave Therapy：以下ESWT）を施行しており，第35回日本整形外科スポーツ医学会学術集会においてその良好な治療成績を報告したが，2009年10月以降は新機器の導入に伴い，1回の照射でより高強度のエネルギーを照射する方法（High Energy Protocol）の下に治療を行っている．本発表ではHigh Energy Protocol ESWTを用いた膝蓋腱炎の治療経験を疼痛とスポーツ活動状況の面から評価し，報告する．【方法】膝蓋靱帯炎と診断され，1ヶ月以上の保存療法が無効であった患者3例4膝を対象とした．全例が女性であり，平均年齢は18.3歳（17～21歳）であった．症状初発時から治療開始時までの平均期間は4.8ヶ月（1～11ヶ月）であった．治療は電磁変換誘導方式のEpos Ultra（Dornier MedTech, Systems GmbH，ドイツ）を使用し，衝撃波の最大エネルギー強度は0.29～0.36 mj/mm2，1回の総照射エネルギーは800～1000mj/mm2，治療回数は症状の推移に応じ，1週間以上の間隔をあけて1～3回（平均2.5回）を施行した（High Energy Protocol）．照射前と術後3ヶ月の疼痛評価を10cmVAS（Visual Analog Scale）を用いて行うと共に，初診時および術後3ヶ月におけるスポーツ状況を調査した．【結果】VASによる疼痛評価では，照射前が平均5.1（8.6～3.0）であったのに対し，術後3ヶ月では1.4（0.8～2.5）と全例において疼痛の改善を認めた．照射後3ヶ月におけるスポーツ活動状況は3名全員が発症前と同レベルに復帰していた．また，照射後の合併症は認められなかった．【考察】近年，ヨーロッパを中心に筋，腱付着部障害に対する治療としてESWTが広く施行されており，その有効性の報告は多く，膝蓋靭帯炎に対しても良好な治療成績が報告されている．また，使用機器および照射技術の進歩に伴って，1回の照射エネルギー強度および照射エネルギー総量をより大きくするHigh Energy Protocolが提唱され，従来のLow Energy Protocolとの比較においてもより優れた治療成績が示されている．今回の結果においては疼痛コントロールやスポーツレベルの維持に関して良好な成績を認め，非侵襲性やアンチドーピングの面からも非常に有用な治療であると考えられた．

PD－2 パネルディスカッション2

16：50～18：20

「膝複合靭帯損傷の治療」

座長：丸毛　啓史（東京慈恵会医科大学整形外科）
　　宗田　　大（東京医科歯科大学運動器外科学）

パネリスト：

1. 石橋　恭之（弘前大学大学院医学研究科整形外科学講座）
2. 二木　康夫（慶應義塾大学整形外科）
3. 土屋　明弘（船橋整形外科スポーツ医学センター）
4. 原　　邦夫（社会保険京都病院整形外科）
5. 石郷岡秀哉（聖マリアンナ医科大学整形外科学講座）
6. 富原　朋弘（島田病院整形外科）

パネリスト



石橋　恭之
弘前大学大学院医学研究科准教授

1988年3月　弘前大学医学部　卒業
1992年3月　弘前大学大学院医学研究科修了　1992年4月　青森労災病院整形外科　1993年9月　米国　ピッツバーグ大学　留学　1996年4月　青森市民病院整形外科　1997年4月　弘前大学医学部　助手，2002年10月　同講師　2006年4月　弘前大学医学部　助教授　2007年4月　弘前大学大学院　医学研究科　准教授　現在に至る



二木　康夫
慶應義塾大学医学部整形外科講師

1993年　慶應義塾大学医学部卒業．防衛医科大学校助手，慶應義塾大学医学部助手，東京女子医科大学附属膠原病リウマチ痛風センター講師，慶應義塾大学医学部整形外科助教を経て2009年現職．専門領域/臨床：スポーツ整形外科，人工関節手術，関節リウマチの臨床　研究：リウマチなどの炎症性関節炎の病態，炎症と軟骨破壊，バイオマテリアルの生体反応



土屋　明弘
船橋整形外科スポーツ医学センターセンター長

1981年　千葉大学医学部卒業，同年千葉大学整形外科入局　1991年　ハーバード大学留学　1996年　千葉大学整形外科講師を経て2002年4月より現職　JOSKAS評議員，日本整形外科スポーツ医学会評議員など



原　　邦夫
社会保険京都病院整形外科

1981京都府立医科大卒，87京都学際研究所付属病院，95同副院長，2003社会保険京都病院整形外科部長，08同スポーツ整形外科センター長，京都府立医大臨床教授，1993～京都サンガ，2001～（財）JOC強化スタッフ，05～08男子サッカーU－20日本代表，09～女子サッカー日本代表ナデシコJAPANチームドクター



石郷岡秀哉
川崎市立多摩病院整形外科医長

1998年　聖マリアンナ医科大学大学院卒業　医学博士　同大学　整形外科学講座助手，Department of Orthopaedic Surgery, University of California Irvineに留学，膝関節後外側支持機構のキネマティクス，及び再建のバイオメカニクス研究．2010年より現職



富原　朋弘
島田病院整形外科

兵庫県立兵庫高校卒業　1994年高知医科大学卒業　1994年大阪市立大学整形外科　住友病院麻酔科研修医　1996年島田病院整形外科　2004年島田病院整形外科　医長

PD-2-1

Key Words :
knee（膝）
multiple ligament injuries of the knee（複合靱帯損傷）
reconstruction（再建術）

当科における後十字靱帯・膝複合靱帯損傷の治療方針と臨床成績

石橋（いしばし）　恭之（やすゆき），津田　英一，山本　祐司，前田　周吾，藤　　哲

弘前大学大学院医学研究科整形外科学講座

【目的】

膝複合靱帯損傷の病態は多様であり，その治療法や臨床成績の評価は困難である．当科では後十字靱帯（PCL）損傷を含む膝複合靱帯損傷に対し，合併する前十靱帯（ACL）損傷にはACL・PCL同時再建を，後外側支持機構（PLC）損傷には修復または再建を，内側側副靭帯（MCL）損傷には保存治療または修復・再建術を行ってきた．本発表の目的は，当科で行われたPCL再建・複合靱帯損傷治療の術後成績を検討することである．

【方法】

1998年4月から2009年3月までに当科で治療を行われたPCL単独再建を含む膝複合靱帯損傷52例を対象とした（ACL・MCL損傷は除外した）．年齢は14-58歳（平均31.6歳），受傷から手術までの期間は1日-11年，経過観察期間は平均2年8カ月であった．PCL再建は，移植腱として同種アキレス腱，自家四頭筋腱，膝蓋腱，膝屈筋腱を用い，その再建法は，前外側線維束（ALB）のみを再建する一束再建（SB群），脛骨トンネルは1つで大腿側のALBと後内側線維束（PMB）の2つの骨孔を作製する二重ソケット再建（DS群），さらに脛骨トンネルも2つ作製するより解剖学的な二重束再建（DB群）へと変遷している．また，ACL再建も同様に，一束再建から二重束再建へと変遷している．

【結果】

SB群は12例，DS群24例，DB群は16例であった．術後のLysholm scoreはSB群93.5点，DS群93.5点，DB群95.2点であった．またIKDC scoreは，DB再建における多くはnearly normal以上であったが，SB群では約半数がabnormalであった．また陳旧性のMCL，PLC損傷合併例は不安定性の残存を，また血管再建が遅れた症例では再灌流障害を生じ，治療成績の低下を認めた．

【考察および結論】

複合靭帯損傷は高度の不安定性を認めるため，多くは手術的治療が選択されるが，術後も種々の程度の不安定性や拘縮を残すことが問題とされてきた．今回の検討では後方不安定性に関して，膝屈筋腱を用いた解剖学的なDB再建の術式が他の術式より成績が良好であった．

PD-2-2

膝複合靱帯損傷治療のピットフォール

二木（にき）　康夫（やすお）[1]，松本　秀男[2]，大谷　俊郎[2]，榎本　宏之[1]，
戸山　芳昭[1]，須田　康文[1]

[1]慶應義塾大学整形外科，[2]慶應義塾大学スポーツ医学総合センター

前十字靱帯（ACL）および後十字靱帯（PCL）を損傷した両十字靱帯損傷は重度複合靱帯損傷と称され，内側または外側支持機構損傷を合併することが多く，しばしばその診断・治療に難渋する．治療方針を組み立てるには正確な診断が必須となるが，病態が単に各靱帯損傷に起因する不安定性の総和にならないため診断は複雑である．また，治療においても複数の靱帯損傷をどの時期にどこまで再建するのか判断が難しいのも特徴である．

両十字靱帯損傷の中でもIII度の側副靱帯損傷を伴わない場合は，一期的に鏡視下ACL/PCL再建術が可能で，われわれも良好な成績を得ている．骨孔作成時や移植腱固定時に大腿骨および脛骨の相対的位置関係がわかりにくいというの注意点である．最近ではACL/PCLともに二重束で再建する術者も増え，allograftが使用できない本邦では移植腱の選択が問題となる．

一方，III度の側副靱帯不全を伴う両十字靱帯損傷の治療は煩雑である．便宜的に内側側副靱帯（MCL）損傷を含む内側型と後外側支持機構（PLC）損傷を含む外側型に分けて考えることができる．十字靱帯に関しては関節線維症を危惧し，待機的な再建術が行われる一方，側副靱帯に関しては内・外側型ともに再建法が確立されておらず，新鮮例においては一次修復術を考慮すべきである．ただし，膝関節脱臼例では血管損傷の合併には十分注意しなくてはならない．内側型においてとくにMCLが遠位側で断裂し，断端が関節内に嵌入している例では一次修復術あるいはacute reconstructionの適応である．また内側型では，しばしば膝蓋大腿靱帯（MPFL）が損傷され，膝蓋骨の整復位保持が困難となる例が存在する．この場合，早期のMPFL再建術を要する例があるので注意を要する．

PLC損傷の一次修復術では可能であれば解剖学的付着部にpull-outすべきである．最近，再建術に関してはより解剖学的な術式を推奨する報告が散見されるが，本邦では十字靱帯再建術を考慮すると移植腱の確保という点で難しいのが現状である．PLC不全膝では，内反・外旋動揺性に加えて過伸展となる例が少なからず存在し，下肢全長で内反アライメントを示す例では，高位脛骨骨切り術（open wedge）を行い，内反，過伸展を制御する必要がある．

本発表では，複合靱帯損傷の治療戦略とそのピットフォールに焦点を当てわれわれが経験した実際の症例を紹介する．

PD-2-3

Key Words :
medial collateral ligament : MCL（内側側副靭帯）
complex knee ligaments injury（膝複合靭帯損傷）
reconstruction（再建術）

十字靭帯損傷に伴った陳旧性MCL損傷の治療タイトル

土屋（つちや） 明弘（あきひろ），蟹沢　泉，山浦　一郎，高橋　謙二，酒井　洋紀

船橋整形外科スポーツ医学センター

【目的】十字靭帯損傷にはMCL損傷が合併することが多い．MCL損傷は保存的に治癒することが多いが，III°損傷であると外反不安定性が残存し，十字靭帯再建術と同時にMCL再建術を要することがある．我々は2008年より十字靭帯損傷に伴った陳旧性MCL損傷に対し脛骨に骨孔を2か所作成する再建術を行ってきたので，その術式を紹介するとともに，術後成績の検討を行った．

【対象および方法】2008年1月より2010年4月までに6例に対しMCL再建術を行った．全例男性であり，手術時年齢は18から32歳，平均26．5歳であった．以前に他医でACL再建術を受けていた1例を除き，全例で同時に十字靭帯再建術を行った．その内訳はACL再建術が3例，PCL再建術が1例，ACL，PCL同時再建術が1例であった．経過の短い1例を除いた5例の術後成績を合併症，外反不安定性，可動域，術後MRI像について検討した．術後観察期間は9か月から2年，平均16か月であった．再建方法は大腿骨側ではmedial epicondyleに骨孔を作成し，脛骨側は正常のMCL附着部に近づかせるために前方の骨孔に対し後方の骨孔はやや遠位になるように2個作成した．大腿骨側はEndo Buttonを用い，脛骨側はpull out法にて固定した．再建靭帯には半腱様筋腱を用いた．このため十字靭帯再建にはBTBを用いた．術後はニーブレースで2週間固定するが，1日に数回のCPM訓練を行った．その後は支柱付きサポーターに変更した．荷重は術後2週より部分過重を開始し，8週で全荷重とした．

【結果】術中，術後の合併症はなかった．術後外反不安定性は全例健側と同様であった．可動域は術後9か月の1例が屈曲135度であったが，他の4例は正座可能であった．伸展は全例heel height distanceが0であった．術後MRI像では全例で明瞭な再建靭帯を確認できた．

【考察】伸展位でも外反不安定性を認めるような重度MCL機能不全状態は，十字靭帯再建術のみでは不安定性を改善できないばかりか，十字靭帯再建術の成績も不良となってしまう．だがMCL損傷は自然治癒することが多く，まとまったMCL再建術の報告は少ない．我々の報告した脛骨側に骨孔を2か所作成する再建術は，症例数は少ないが安定した術後成績であり，推奨できるものと考えられた．

PD-2-4

Key Words :
complex ligament injury（膝関節複合靱帯損傷）
medial collateral ligament injury（膝関節内側側副靱帯損傷）
anterior and posterior cruciate ligament reconstruction（靱帯再建術）

スポーツ外傷による膝十字靱帯損傷に内側側副靱帯損傷を合併した新鮮複合靱帯損傷の治療

原（はら）　邦夫（くにお）[1]，河野　茂[1]，南　銀次郎[1]，本条　邦晃[1]，
加藤　勘明[1]，塚田　誠[1]，武澤　康信[1]，新井　祐志[2]，久保　俊一[2]
[1]社会保険京都病院整形外科，[2]京府医大大学院医学研究科運動器機能再生外科学

（はじめに）スポーツ外傷で生ずる複合膝靱帯損傷の中では前および後十字靱帯（ACL，PCL）損傷に内側側副靱帯（MCL）損傷の合併が高率である．受傷時にMCLの3度損傷を合併した新鮮の重度複合靱帯損傷に対する治療を中心に報告する．（術前リハビリ）受傷直後はMCLおよびPCL単独の新鮮損傷時に行うごとく，1〜2週間のギプスシャーレ固定によりまず保存的に膝安定性を確保する．急性期の炎症を軽減させて硬性装具に変更し可動域訓練を行う．可動域は完全伸展，屈曲120度の獲得を目標とし，受傷から手術までに6〜8週間を必要とする場合もある．可動域が改善した時点で靱帯の緊張度の再評価を行い，MCL損傷では膝伸展位の外反動揺性が改善していれば1次修復は行っていない．

PCL損傷についても同様の処置を行い，可動域獲得時に脛骨後方不安定性は残存してもエンドポイントが明確に確認できる症例には再建術を行っていない．ACL損傷に関しては受傷時に断裂が明らかな症例は可動域獲得時に再建術を行っている．（手術方法）MCL損傷を合併した症例のACL再建術は伸展位近傍での制動を重視した後内側アプローチによる二重束再建術を行う．ACL，PCL同時再建術を行う症例ではACLには骨付き膝蓋腱を用いPCLには半腱様筋腱を用いることが多い．MCLの1次修復を行う場合には大腿骨側の付着部をスパイクワッシャ—付きの螺子で圧着し，実質部は複数のアンカーで固着する．対象症例は2004年1月〜2009年6月の期間に25例で男性19名，女性6名，競技種目はラグビー8名，アメリカンフットボール，サッカー，バスケットボール，柔道それぞれ3名などであった．手術を行った靭帯はACL再建術9例，PCL再建術2例，ACL・PCL同時再建術6例，ACL再建術MCL修復術2例，PCL再建術MCL修復術2例，ACL・PCL同時再建術MCL修復術2例である．受傷時に10歳未満の複合靱帯損傷例の2例は保存的治療で経過観察中である．（治療方法の選択）一般の複合靱帯損傷は交通外傷例が多くスポーツ外傷とは外力の大きさも異なるため，治療方針の比較は難しい．受傷時のMCL（3度）損傷に対して保存的治療を優先し，ACLおよびPCL再建術時に1次修復術を追加した症例は25例中6例であった．トップリーグのラグビー選手で両側のACL・PCL同時再建術を行った例や，J・リーガー2例を含めて20例で受傷前の競技への復帰が可能であった．スポーツ外傷による複合靱帯損傷では過度な手術侵襲によって関節拘縮を引き起さないことが重要と考える．

PD-2-5

Key Words :
posterolateral corner of the knee（後外側支持機構）
Kinematics（運動学）
reconstruction（再建術）

後外側支持機構再建術のためのキネマティクス —Cadaveric Study—

石郷岡秀哉[1], Michelle H McGarry[2], Yu Jen Chen[2], Akash Gupta[2], Ryan Quigley[2], hristopher NH Bui[2], Thay Q Lee[2], 別府　諸兄[1]

[1] 聖マリアンナ医科大学整形外科学講座, [2]Orthopaedic Biomechanics Laboratory, VA Long Beach Healthcare System, University of California, Irvine

【はじめに】後十字靭帯（PCL）と後外側支持機構（PLC）の複合膝靱帯損傷は不安定性が著しく，再建後に緩む事が多い．主な原因は非解剖学的なPLC再建であるとされ，近年大腿骨側は外側側副靱帯（LCL）と膝窩筋腱（PLT）各々の付着部に骨孔が作成されている．しかし，腓骨側のsingle tunnelを解剖学的なLCLと膝窩腓骨靱帯（PFL）付着部間で作成すると腓骨頭が破断しやすくなるため，PLT/PFL移行部で脛骨後面に骨孔を作成し，両者を固定する方法も報告されている．これらの固定部位や靱帯のキネマティクスに関しては未だ十分に解明されていない．

【目的】PLC再建のための解剖やキネマティクスを詳細に調べること．

【方法】新鮮ヒト凍結膝7膝を用い，大腿四頭筋・hamstrings・膝窩筋に負荷をかけ，LCL，PLT，PFLにマーカーを設置，MicroScribeにて各点を計測した．脛骨に2Nmの内外旋を加え各靭帯の位置や角度変化を計測した．また腓骨頭の形状，single tunnelの骨孔位置，tunnelの壁厚を調べた．

【結果】膝屈曲30度で脛骨外旋時，PLT/PFL移行部は6.4±1.0 mm外中枢方向に，内旋時には5.9±1.6 mm内末梢方向に移動した．同部のPLT/PFL角及びPFL-腓骨角は外旋時各々15.0±2.3°，14.6±1.4°増加し内旋時には9.5±3.5°，10.7±0.4°減少した．矢状面でPLTは膝屈曲全角度において前傾していた．LCLは0及び30度では前傾し，90度では後傾となった．内側関節裂隙（MJS）からPLT/PFL移行部及びPFL腓骨付着部までの距離は各々74.1±1.1 mm，89.0±6.6 mmであった．LCLは腓骨の前方より47%の部位に付着していた．PFLとLCL付着部を結ぶ線から腓骨頂点までの距離は4.1±2.1 mmであった．single tunnelのLCL骨孔位置は，LCL付着部から24.7±1.8 mm離れていた．

【考察】現在PLCの再建は，PLT/PFL移行部で脛骨に骨孔を作成し両graftを固定する方法が多く用いられている．しかし脛骨内外旋時に同部は12.3mm移動するため固定部として選択しがたい．また外旋時に，PLT/PFL角及びPFL腓骨角は増大し，結果的に大腿骨PLT付着部から腓骨頭PFL付着部までが引き延ばされるので付着部間を結ぶgraftが解剖学的再建ルートであると考えられる．膝90度屈曲位ではLCLは後傾するが，PLT/PFLは前傾を保つためこの角度では後者が主な外旋制動因子と考えられる．MJSから腓骨頭PFL付着部間距離は，MJSからPLT/PFL移行部間距離の1.2倍あり外旋制動には腓骨頭のほうが有利であると考えられる．直径7mmのsingle tunnelを解剖的的靭帯付着部間に作成すると壁厚は0.6 mmとなり破断しやすく，壁を厚くするためtunnelを末梢に作成するとLCL骨孔が25mm前下方に移動し非解剖学的になる．解剖学的で尚且つ強固な再建法が今後開発されるべきである．

PD-2-6

Key Words :
medial collateral ligament（内側側副靱帯）
anterior cruciate ligament（前十字靱帯）
reconstruction（再建術）

膝 ACL および MCL3 度合併損傷例に対する ACL, MCL 再建術の術後成績

富原（とみはら）　朋弘（ともひろ），吉田　玄，金田　国一，松浦　健司，佐竹　信爾，
青木　大輔，谷内　政俊，島田　永和

島田病院整形外科

【目的】膝複合靱帯損傷の中でも，ACL, MCL 損傷は発生頻度の高いものである．ACL, MCL 損傷における MCL 損傷に対する治療は，保存・手術加療の報告があるが，MCL の損傷度，受傷から治療までに期間の違いなどから，MCL 損傷の治療選択においては議論の残るところである．我々は ACL，MCL3 度損傷（膝伸展位および屈曲 30 度で MCL 不全あり）の受傷後比較的早期の症例を中心に，MCL 修復術と ACL 再建を行っていたが，MCL 修復術では安定した術後膝制動性や臨床成績が得られなかったため，近年では半腱様筋腱（ST）あるいは薄筋腱（G）を用いて MCL 再建術を行っている．今回，ACL，MCL3 度損傷に対して，2 重束再建を中心とした ACL 再建と同時に，ST or G で MCL を再建した症例を，ACL 単独損傷における ACL2 重束再建症例と比較検討したので報告する．【方法】2006 年 4 月から 2008 年 12 月までに，ACL，MCL3 度損傷に対して ACL, MCL 再建を行ない（M 群），術後 1 年以上経過観察可能であったもの 12 例（男 7 例，女 5 例）であった．同時期に ACL 単独損傷に対して ACL2 重束再建を行ない 1 年以上経過観察可能であったもの（A 群）は 173 例（男 81 例，女 92 例）であった．M，A 群共に受傷後 1 ヶ月以上経過し，可動域改善後，手術を行った．手術時平均年齢は M 群 30.3 歳（16-56），A 群 27.2 歳（13-63），受傷から手術までの期間は M 群 8.1 ヶ月（1-36），A 群 17.0 ヶ月（1-240），術後観察期間は M 群 19.2 ヶ月（12-24），A 群 21.6 ヶ月（12-44）であった．受傷前 Tegner sports activity level は M 群 7.0（4-9），A 群 6.8（3-9）．M 群における ACL 再建は 12 例中，11 例に患側 ST で 2 重束再建を行い，1 例に患側 BTB で再建した．MCL 再建は ST or G を 2 重折りで再建したが，12 例中 11 例で患側 ST　or　G，1 例のみ健側 ST を採取した．術後 KT 値，IKDC subjective score, Lysholm score, One-leg hop test（健患側比），伸展制限の有無，スポーツ復帰率を調査し，M，A 群両群間の比較を行った．また M 群においては，膝屈曲 30 度での外反ストレス XP での内側関節裂隙の健患差（MJO）を術前・後で比較した．【結果】KT 値は M 群平均 1.0mm（-1 to 2），A 群 1.0mm（-2 to 5.8）．IKDC subjective score は M 群 88.8 points（79.3-98.9），A 群 91.1 points（49.4-100），Lysholm score は M 群 84.8 points（74-94），A 群 89.5 points（54-100）（p< (0.05)．One-leg hop test は M 群 96.1%（90.2-107），A 群 91.6%（50.3-117）であり，伸展制限ついては，M 群に受傷後 1 ヶ月で手術を行った 1 例（8.3%），A 群に 2 例（1.2%），約 5 度の伸展制限が残存した．受傷前レベルのスポーツ復帰率は M 群 66.7%，A 群 64.3% であった．M 群における MJO は，術前 3.8mm（3-5）から術後 0.6mm（0-1.6）に改善した（p< (0.05)．【結論】ACL，MCL3 度損傷における ACL，MCL 再建術は術後膝制動性の得られる方法であったが，臨床成績は ACL 単独損傷に対する ACL 再建症例の臨床成績より劣っており，膝関節可動域回復においては受傷後早期の症例を中心に注意を要するものと思われる．

LS−3

Key Words :
sports medicine（スポーツ医学）
medical check（メディカル・チェック）
minimally invasive surgery（最小侵襲手術）

スポーツ整形外科の役割

斎藤（さいとう） 明義（あきよし），洞口 敬，森本 祐介，入内島崇紀，永井 悠

日本大学医学部整形外科

スポーツ整形外科とは何か，そして，その役割について明確に書かれたものは見当たらない．今回，約35年に亘りスポーツ整形外科に携わってきた演者の経験を基に，若干の文献的考察を加えて報告する．日本の整形外科学はドイツのHaglund先生の考えを引用して，神中正一先生が『整形外科学は姿勢および運動器の病理と治療学である』と解されて現在に伝わっている．スポーツ整形外科も同じことをする訳であるが，いくつかの特徴があげられる．1)予防的な観点からのメディカルチェックを行う．2)病院医療だけではなく，現場参加型の医療を行う．3)予防のために，学際型の研究が大切になる．4) MISのスキルを訓練する．5) 傷害予防，再発予防のアスレティク・リハビリテーションを学ぶ．6)傷害予防，再発予防のために，競技特殊性を学ぶ．7)高齢者のQOLを下げないための，工夫をする．このことは，Locomotive syndromeの予防に繋がり，ひいては健康寿命を永らえることに通じると考えている．最後にこれらの特徴に対して，例を挙げて報告する．



【学歴・職歴】1972年　日本大学医学部卒業　1986年日本大学医学部整形外科講師　1987年 米国ボストン大学留学 客員教授（1年間）2007年　駿河台日本大学病院　整形外科教授　2010年7月より　日本大学医学部整形外科　客員教授【専門領域】スポーツ整形外科学，関節外科学，レーザー医学

O1−1

Key Words :
sports（スポーツ）
adolescent lowback pain（子どもの腰痛）
familial predisposition（遺伝学的素因）

スポーツをしている発育期の子ども達の腰痛に対する遺伝学的素因の検討

吉松（よしまつ）　俊一（しゅんいち）[1]，吉松　俊紀[1]，望月　一成[1]，江田　誉[2]，吉松　千晶[2]，前田　和洋[2]，大矢　昌宏[1]，米沢　京子[1]，中嶋　慶一[1]

[1]千曲中央病院整形外科，[2]慈恵医大

【目的】あらゆるスポーツ活動で腰椎は中心的存在である．クラブでは勝利を目的としており，勝つためには内容の濃い練習に伴って腰への負荷は多くなってきている．それだけに腰痛を経験した子供達の元のスポーツ復帰は容易でない．腰痛の予後を知るためのひとつの方法として，家族歴の調査により遺伝的要因の存在を確信して検討を加えてきたので報告する．【方法】スポーツに起因したと思われる腰痛の家族発生について1970年から1973年までは単純X線像でのみ見る関係の類似性について検討してきた．殊に1983年より2009年ではMRI像を中心にX線像も含めて検討を加えた．【結果】両親いずれかに腰痛を認め，かつ子供のMRIで椎間板ヘルニア（H），椎間板変性（C），椎体終板障害を認めた例は計36例であった．親子関係のMRI像は，以下の如くであった．1）男子のヘルニア（H）20例では，父親（H）3例，母親（H）8例，父親（C）7例，母親（C）2例．2）女子のヘルニア（H）7例では，父親（H）2例，母親（H）4例，母親（C）1例．3）男子の変性（C）6例では，父親（H）2例，母親（H）1例，父親（C）2例，母親（C）1例．4）女子の変性（C）3例では，母親（H）2例，母親（C）1例．【考察】成長期の子供の腰痛に対してスポーツ復帰に関して往々に完全復帰の困難例が予想外に多い．治療期間に関して正確な解答をしづらいケースも多々あることは治療に関わるドクターが経験することは稀でない．高木，大内らもスポーツ完全復帰には椎間板ヘルニア，椎体終板障害の例から見て29例中僅か6例であったと報告している．その要因として椎間板ヘルニアを中心とした椎間板由来の腰痛，さらに椎体終板障害に由来する腰痛の治療にスポーツ復帰への困難を示す例が多いと考えられ，家族発生の腰痛を長年にわたって調査，腰痛の予後に少なからず遺伝的要因の存在を否定できないと考えてきた．2005年にはNature Geneticsで関，中村，池川，川口，三上らによりCILP（cartilage intermediate Layer Protein）という遺伝子の存在が腰椎椎間板に起因する障害に高い比率で見出された発表を知った．臨床例からもCILPの発見は子供の腰痛像が親の腰痛像に現在だけでなく将来にわたっても近似していく可能性が高いと考えられる．我々は初診時，経時的にMRI上，特別な変化を認め得なかった例に，数年後親のMRI像に酷似してきた例を経験している．家族発生の腰痛例に対して，スポーツ復帰への将来の模索をすると同時に将来の職種への選択にも，親子の腰椎のMRI像，X線像はかなりの示唆を与えることが出来ると考えている．【結論】親子両者に腰痛をみとめた場合，その子供の腰痛の予後に対して親のMRI像，X線像は将来へ，かなりの示唆を与えてくれるものと考えている．

O1−2

Key Words :
kendo players（剣道選手）
spine alignment（脊椎アライメント）
lumbago（腰痛）

剣道競技と腰痛の関連性について〜脊柱Alignmentと脊柱筋の特徴〜

貴志（きし）　真也（しんや）[1]，森北　育弘[2]，吉田　宗人[4]，左海　伸夫[3]

[1]医療法人スミヤ角谷整形外科病院リハビリテーション科，[2]大阪体育大学大学院，[3]医療法人スミヤ角谷リハビリテーション病院，[4]和歌山県立医科大学整形外科

【目的】剣道選手には左下部腰椎部にしばしば腰痛を認める．そこで今回，その要因を検討するための指標を得る目的に，剣道選手の脊柱Alignmentと脊柱筋の特徴について調査した．【対象】本研究の趣旨を説明し同意を得た男子大学剣道選手20名（腰痛経験あり選手10名；以下腰痛群と腰痛経験なし選手10名；以下非腰痛群）である．【方法】立位姿勢と踏み込み動作姿勢の脊柱正面像と側面像のX-P撮影を行い，レントゲン画像からCobb法にて側弯度と腰椎前弯度を測定し，腰痛群と非腰痛群の2群ならびに立位姿勢と踏み込み動作姿勢で比較した．腰椎前弯度は，L1椎体上縁とL5椎体下縁とのなす角をCobb法に準じて測定した．統計学的分析はSPSSの対応のあるt検定を用い検討した．次いでMRI画像装置にて腰椎の横断面像を撮影し，L3高位の多裂筋面積と大腰筋面積を測定し，多裂筋/大腰筋比（多裂筋面積/大腰筋面積×100％を多裂筋/大腰筋比と定義した）の左右差についてSPSSの対応のあるt検定を用いて検討した．さらに，腰椎前弯度変化度（踏み込み動作姿勢の前弯度－立位姿勢前弯度）と多裂筋/大腰筋比の左右平均値との相関，立位姿勢と多裂筋/大腰筋比の左右平均値との相関，踏み込み動作姿勢と多裂筋/大腰筋比の左右平均値との相関，脊柱側弯度変化度（踏み込み動作姿勢の側弯度－立位姿勢の腰椎側弯度）と多裂筋の左/右比（左多裂筋面積/右多裂筋面積×100％を多裂筋左/右比と定義した）との相関についてPeasonの相関係数の検定を用いて検討した．【結果】脊柱側弯は，踏み込み動作姿勢で20名全員が胸椎右凸（腰痛群7.9±0.6°：mean±se，非腰痛群8.8±0.3°）腰椎左凸（腰痛群8.9±0.8°，非腰痛群8.9±0.7°），の側弯を呈し，2群間で差は認められなかった．立位では，腰痛群全員と非腰痛群7名は，胸椎右凸（腰痛群6.2±0.5°，非腰痛群3.7±1.0°），腰椎左凸（腰痛群5.8±0.3°，非腰痛群2.8±0.8°）の側弯を呈し，腰痛群が有意に大きかった（胸椎部：$p<0.05$，腰椎部：$p<0.01$）．また，脊柱側弯度は腰椎部・胸椎部ともに立位姿勢時の側弯に比べ踏み込み動作姿勢の側弯が有意に増強した（$p<0.01$）．腰椎前弯度の平均値は，立位で27.5±5.5°，踏み込み動作で39.0±2.3°で立位姿勢に比べ踏み込み動作姿勢が有意に増強した（$p<0.01$）．多裂筋/大腰筋比が少ないと腰椎前弯度変化が大きいといった有意な負の相関関係が得られた（$p<0.01$）．【考察】男子大学剣道選手の腰痛発症の1要因として，腰椎右凸・胸椎左凸の側弯によるAlignment不良，多裂筋/大腰筋比の低下に伴う踏み込み動作時の腰椎前弯度変化の増強が考えられた．

O1−3

Key Words :
surfing（サーフィン）
low back pain（腰痛）
medical check（メディカルチェック）

サーフィンと腰痛<JPSA（日本プロサーフィン連盟）公認プロサーファーの傷害調査より>

稲田（いなだ） 邦匡（くにまさ），有馬　三郎

医療法人社団南洲会勝浦整形外科クリニック

【背景】サーフィンというスポーツにおいて，我が国には理想的な環境条件が整っており，プロ選手のツアーも存在し，さらに近年サーフィン人口は増加しつつあると言われている．しかしながら，これまでサーフィンがアスリートスポーツとして選手の動作分析やトレーニングプログラム，栄養管理などがスポーツ医科学的に論じられたことは皆無に等しいのが現状である．そのなかで，腰痛はサーファーに比較的多い愁訴であるが，これまでその成因や解決法に関する報告はない．そこで，我々はJPSA（日本プロサーフィン連盟）公認プロサーファーの傷害調査から，サーファーの腰痛に関する検討を行ったので報告する．【目的】サーフィンの競技特性と腰痛の関係を明らかにすること【方法】JPSAが主催するサーフィンの公式戦に出場した公認プロ選手に対するメディカルチェックとアンケート調査【結果】傷害調査のデータを得られた選手は公式戦に出場した279名中163名（58.2%）であり，その中で腰痛を自覚していた選手はおよそ2/3であった．しかしながらその半数は日常生活やサーフィンには影響のない程度の軽い腰痛であった．また，腰痛の有無と年齢，サーフィンの経験年数，週当たりのサーフィンをする時間のいずれにも統計学的有意差は認められなかった．さらに，腰痛を感じるタイミングとしては，その多くがライディング中ではなくパドリング動作やサーフィンの後と回答した選手が多く認められた．サーフィンの障害マップを作製すると，腰部は24%を占めるのみであった．腰痛の原因としては，筋筋膜性疼痛が多いと考えられたが，大部分が医療機関でのメディカルチェックが行われておらず，詳細は不明であった．【考察】プロサーファーにとって腰痛はさほど競技の支障になっていないことが判明した．この理由として，サーフィンは腰椎そのものの構造的破綻をきたす動作が多くないことが示唆されたが，これには動作解析による検証が必要である．また，サーフィンでは障害マップにおいて股関節から下肢の障害が43%と最も多く，その競技特性から下肢のアライメントや股関節の可動域制限と腰痛の関連が示唆された．一方，プロサーファーにおいては，プロスポーツ選手でありながらトレーニングや自己身体管理がほとんど行われておらず，選手の育成プログラムやトレーニング機関も我が国にはほとんど存在しないこともサーフィンにおけるスポーツ傷害の一因と考えられた．【結論】腰痛は多くのプロサーファーにとって著しい障害とはなっていないが，体幹の支持性の強化のほかに股関節や下肢の筋緊張に対するアプローチなどで改善を図れる例が多く存在することが示唆された．また，日本のサーフィンレベルの向上のためにはアスリートとしての選手の自覚を啓蒙し，選手のサポート体制を構築することが急務であると考えられた．

O1−4

Key Words :
lumbar spondylolysis（腰椎分離症）

MRIにおける成長期腰椎分離症の見逃し例の検討

大城（おおしろ） 朋之（ともゆき），小林　良充，北原圭一郎，大西　和友，鈴木　歩実

聖隷浜松病院スポーツ外傷外科

【はじめに】腰椎分離症はの原因としては諸説あるが現在は関節突起間部（Pars Interarticularis of Lumbar Spine）の疲労骨折であるとの認識が一般的である．その為，適切な初期治療が行われば骨癒合を得ることが可能である．しかし初期分離症例では典型的な症状，画像所見を呈するとは限らずその診断に苦慮する事もある．今回我々は初回医療機関受診時にMRIにて見逃された成長期腰椎分離症の7例を経験した．初診時の臨床症状，画像所見等を再評価し見逃しの問題点を検討した．【症例】当院を含む医療機関へ腰痛を主訴に受診しMRIまで撮影されたが診察医師，読影放射線医師ともに腰椎分離症に気づき得なかった症例を見逃し例とした．症例は7名．平均年齢は15歳（10〜17歳），男性6名，女性1名．スポーツはサッカー6名，野球1名であった．初診後も症状が持続するため当院受診（紹介含む），あるいは再診し腰椎分離症の診断となった．初診から確定診断までの期間の中間値は6ヵ月（2ヵ月〜7年）であった．診断時7例中4例が初期分離，3例が偽関節であった．最終的に4例が癒合し3例が偽関節となった．【考察】腰椎分離症の症状として患側後屈時痛や棘突起圧迫テスト陽性等があるが必ずしも典型的な臨床像を呈さず前屈時痛，SLR陽性例もあり椎間板ヘルニア等と誤診することも珍しくない．しかし念入りに診察をすると患側のPVMの圧痛を認めたりSLR陽性でも下肢痛の放散はなく腰痛に限局していたりと分離を疑わす所見が得られることがある．また単純X線像ではスコッチドッグの首輪にたとえられる関節突起間部の分離像が教科書的な所見だが分離初期でははっきりしないことが多い．初期分離を示す要注意像として同部位のひ薄化，腹側，あるいは背側の骨折線などを認められる．MRIでは関節突起間部のT1 low，T2 high（特に脂肪抑制）の輝度変化を認めるが椎間板に気を取られたり水平断で椎間板部のスライスのみしか撮られていないこともあり見逃されやすい．今回の7例中5例で単純X線像上要注意像を認めていた．腰椎分離症は腰痛を訴える患者の4.2〜5.7%に見られるといわれている．さらに腰痛を訴える成長期スポーツ選手に限ると15〜50.6%との報告がありその頻度は著明に増大する．腰痛を訴える成長期スポーツ選手の診察時には常に分離症を念頭にいれる必要があると思われた．

O1−5

Key Words :
lumbar spondylolysis（腰椎分離症）

当院における成長期腰椎分離症治療の現状

小林（こばやし）　良充（よしみつ），北原圭一郎，大城　朋之

聖隷浜松病院スポーツ外傷外科

成長期腰椎分離症の仕事に携わって25年以上となるが，筆者にとってトラウマとなっている症例がある．中学3年の第5腰椎初期分離例（サッカー）は，安静を指示したが再診せず，接骨院で施療され，3年後に強豪校のレギュラーになっていた．休むことなく練習に復帰でき，完全に治りました，とのことであった．単純X線像では偽関節型となっていた．第4腰椎両側初期分離例（水泳）は，3か月の安静固定で骨癒合がえられず，号泣されてしまった．骨癒合の可能性がある初期分離を少なくとも片側に有する症例に対し，その家族と以下の説明をして，骨癒合を目的とした保存的治療を行うか，骨癒合を度外視して早期運動復帰するか，選択してもらった．1．腰痛の原因は疲労骨折であり，分離部の骨癒合がえられるのは今しかない．骨癒合のためには，多くの場合，3カ月の安静固定が必要である．骨癒合しない可能性もあり，癒合しないと判断した時点で運動復帰を考える．2．運動を継続すれば骨癒合が期待できない．腰痛の原因になりうるがほとんどが運動可能であり，プロとして活躍している選手も多い．痛みが強ければ除痛を図りながら運動復帰を目指す．手術となることはまれである．3．片側が初期分離，反対側が陳旧性分離例は，癒合率が低く，初期分離側のみ癒合しても運動再開すれば再び分離を起こす可能性が高いため，原則として骨癒合を目的とした治療は行わない．2001年から2009年の早期運動復帰を希望する症例群に関する運動復帰率，復帰後の腰痛について調査した．【結果】腰痛を訴えて来院した成長期のスポーツ選手のうち，男子479例中227例47.4%，女子263例中67例25.5%を腰椎分離が占めた．238例81.0%は少なくとも片側が初期分離であった．うち72例30.3%が骨癒合を度外視した運動継続希望例で，特に2008，2009年の2年間は53例中21例39.6%だった．1例が運動復帰しなかった．最終診察時に運動時腰痛があった例は18例であったが，そのために休んだ例はいなかった．【考察】体幹を固定，安静をとらせ，分離部の骨癒合を図ることは理想であり，まず実践すべき治療法である．本邦では当院の先達によって始められた歴史がある．しかし骨癒合を目的とした保存的治療を行いながら癒合せず，説明に窮することもある．一方偽関節型の分離を有しながら高レベルの活動を行っている選手も多い．大事な試合などを控えている選手などに骨癒合を第一義としてスポーツ活動を中止させることに抵抗があるのは筆者だけではないだろう．最近は運動を継続している身近な例にならい，運動継続希望例が多くなっている．腰痛は分離発生時から生じ，分離が完成すると痛みは消失する．また分離部周囲の軟部組織浮腫が強い例ほど強い腰痛を訴える傾向にある．分離部周囲の浮腫を除き，徐々に疲労骨折を偽関節型に移行させることが肝要と考える．

O2−1

Key Words :
joint laxity（関節弛緩性）
rhythmic gymnastics（新体操）
training（トレーニング）

女子新体操選手の全身関節弛緩性点数はトレーニング期間と関連しない

鳥居（とりい）　俊（すぐる），豊田安貴子

早稲田大学スポーツ科学学術院

【目的】新体操選手の有する柔軟性が専門的トレーニングにより獲得されるか否かを検討すること．【方法】中学生以下の女子新体操選手84名を対象に東大式関節弛緩性検査を行った．弛緩性点数と月齢，競技開始年齢，競技年数との関連を重回帰分析により検討した．【結果】弛緩性点数は平均4.9点で，一般の小中学生に比べて明らかに高値であった．弛緩性点数は月齢，競技開始年齢，競技年数のいずれとも相関がなかった．【考察】新体操，フィギュアスケートなど高い柔軟性を要求される競技の選手では関節弛緩性が高いことが有利になると考えられる．高い柔軟性が生来の特性であるか，あるいはトレーニングによる効果であるかに関して検討した報告はほとんどない．本研究の結果は関節弛緩性がトレーニングにより変化しない可能性を示唆する．【結論】新体操選手の関節弛緩性点数はトレーニングの影響を受けてないことが考えられる．

O2-2

Key Words :
flexibility（柔軟性）
pitching form（投球フォーム）
medical screening（メディカルチェック）

少年野球選手の投球フォームと下肢柔軟性との関連

土屋（つちや） 篤志[1]，大藪 直子[1]，吉田 雅人[1]，幅 麻里子[1]，後藤 英之[2]，冨田眞壽生[1]

[1]名鉄病院整形外科，[2]名古屋市立大学整形外科，[3]冨田整形外科医院

【目的】我々は少年野球選手の障害予防及び競技力向上を目的として，メディカルチェックと家族，コーチへの啓蒙活動を行っている．メディカルチェックでは原テストや下肢柔軟性テスト，基礎体力テスト，フォームチェックなどを施行している．今回，投球フォームを点数化することを試み，下肢柔軟性との関連について検討した．【対象と方法】対象は2009年にメディカルチェックを行ったリトルリーグ2チームの38名である．問診により野球歴，ポジション，利き腕，外傷歴，既往歴を調査した後にフォームチェックと下肢柔軟性テストを実施した．フォームチェックは投球フォームを家庭用ビデオで側面から撮影し，一定の時点で静止画像を5枚作成し，Wind-up phase 1, Wind-up phase 2, Cocking phase, Acceleration phase, Follow-through phaseの5相に分けた．各相で3つのチェック項目を設け，合計15点満点のフォーム点とした．下肢柔軟性は立位体前屈（FFD），SLR，踵臀距離（HBD），股関節内外旋角度（HIR, HER），膝抱えテスト（K-test）を計測した．FFD≧0 cmを2点，SLR≧70度，HBD≦5cm，HIR≧30度，HER≧50度，K-test≦20cmをそれぞれ左右1点ずつとし，これよりタイトなものを0点として12点満点の下肢柔軟性点数（下肢点）とした．【結果】下肢点は平均9.2点で，フォーム点は平均6.4点（Wind-up phase 1：1.49点，Wind up phase 2：1.29点，Cocking phase：0.66点，Acceleration phase：1.63点，Follow through phase 1.26点）であった．下肢点とフォーム点の間，各phaseの点数と下肢点との間，フォーム点と下肢柔軟性の各項目との間，いずれも相関関係を認めなかった．【考察】今回，各投球フェーズを点数化してみたところどの投球フェーズでフォームが崩れているかを把握しやすく，例えばワインドアップでは不良なフォームであったものがコッキングフェーズなどの投球動作の途中から改善するパターンなども見られた．また，下肢点とフォーム点には相関関係は認められなかった．つまり，不良な投球フォームには下肢の柔軟性だけではなく下肢，体幹の筋力やバランス能力，肩や肘のコンディション，個人の技術レベルなどが複合的に関与していると思われた．メディカルチェックにおいては肩，肘，下肢といった局所のコンディショニングだけでなく，投球フォームのチェックも行い，不良な投球フォームの矯正を行うことも障害発生の予防に重要であると思われた．【結語】リトルリーグ選手38名のメディカルチェックを行い，投球フォームの点数化を試みた．投球フォーム点数と下肢柔軟性との間には相関関係は認められなかった．

O2-3

Key Words :
Hara's test（原テスト）
baseball player in little league（少年野球選手）
medical check（メディカルチェック）

少年野球選手の原テストによるメディカルチェックと投球フォームとの関連

吉田（よしだ） 雅人（まさひと）[1]，後藤 英之[2]，野崎 正浩[2]，大塚 隆信[2]，土屋 篤志[1]，大藪 直子[2]，幅 麻里子[2]，杉本 勝正[3]

[1]名鉄病院整形外科，[2]名古屋市立大学整形外科，[3]名古屋スポーツクリニック

【目的】われわれは少年野球選手の障害予防及び競技力向上を目的として，リトルリーグ選手に対するメディカルチェックと家族，コーチへの啓蒙活動を行っている．メディカルチェックでは原テストや下肢柔軟性の調査，基礎体力テストフォームチェックなどを施行している．原テストは原が投球障害で重要視している理学所見の肩関節11項目であり，近年投球障害肩の診察において広く用いられてきている．また，肩，肘の投球障害の治療においては局所の治療のみならず，下肢柔軟性や体幹の安定性，投球フォームの重要性が指摘されている．今回，リトルリーグ選手において原テストによる肩の評価と投球フォームとの関連について検討した．【対象と方法】対象は2009年にメディカルチェックを行ったリトルリーグ2チームの選手38名である．平均年齢は10.2歳（8～13歳）であった．メディカルチェックの当日には運動をしないように指示した．まず問診により野球歴，ポジション，利き腕，外傷歴，既往歴を調査した後に原テスト11項目（合計11点満点）と下肢柔軟性テストを実施した．フォームチェックは投球フォームを家庭用ビデオで側面から撮影して，一定の時点で静止画像を5枚作成し，Wind-up phase 1, Wind-up phase 2, Cocking phase, Acceleration phase, Follow-through phaseの5相に分けた．各相を3点満点とし，計15点満点にて評価した．【結果】投球側における原テスト合計点は平均8.6点で，フォームチェックの合計点は平均6.4点（Wind-up phase 1：1.49点，Wind up phase 2：1.29点，Cocking phase：0.66点，Acceration phase：1.63点，Follow through phase 1.26点）であった．原テストの合計点とフォームチェックの合計点において有意な相関関係は認めず，各phaseと原テストにおいても有意な相関関係を認めなかった．また，フォームチェックの合計点と5相のうちUind-up phase 2とAcceleration phaseの2つの相おいて正の相関関係を認めた．【考察】今回の結果より，肩のコンディショニングだけでなく，下肢・体幹を含めたコンディショニング等の他の要因が不良な投球フォームに関与している可能性があると考えられる．また，メディカルチェックにおいては肩・肘の局所的なコンディショニングだけでなく，投球フォームのチェックを行い，不良な投球フォームの矯正を行うことが障害発生の予防に重要であると考えた．結語：リトルリーグ選手38名のメディカルチェックを行った．原テストと投球フォームにおいて相関関係は認めなかった．

O2-4

Key Words :
preventive（予防）
high school（高校）
junior high school（中学）

中学期のスポーツ障害が高校期に与える影響―高校硬式野球部に対するメディカルチェック―

村上（むらかみ）　成道（なるみち）[1]，伊坪　俊郎[2]

[1]相澤病院スポーツ障害予防治療センター，[2]信州大学医学部整形外科

【目的】われわれは，平成17年より長野県高野連と協力し，県内高校硬式野球部選手に対しメディカルチェックを行っている．その際に選手から申告された障害部位の多くは中学期から存在するものであった．われわれはこの中学期から生じた疼痛が，高校期における指導で予防することができるのか検討するために，ある県内高校と協力してプロジェクトを立ち上げた．それは，1学年を入学時から3年間，経時的に評価，指導を行い，障害の状況調査を行いながら，予防に結びつけていくものである．本研究ではその調査の結果を元に，中学期の障害が高校期に与える影響と，介入により障害予防が可能であるかを検討した．【方法】長野県内の某高校硬式野球部1年生25名に対し，高校入学直後の4月から評価を開始した．評価は春期，夏期，秋冬期の年3回施行し，最終は今年度の春期で計7回行った．評価項目は，肩・股関節可動域測定（ROM）と，われわれが通常投球障害の診察でおもに使用している評価法8項目を使用した．この8項目は，姿勢・バランス評価；スクワット姿勢評価，片脚起立姿勢評価，肩関節周囲機能評価；elbow extension test，SSP test，上肢挙上固定テスト，体幹・バランス保持評価；開排テスト，並進バランステスト，中殿筋テストである．評価時に問題のある項目は，選手に直接指導し改善を促した．入学直後の評価時に中学期に練習休止を迫られた障害部位の調査を行い，以後は各評価時にその期間内に生じた疼痛部位の調査を行った．【結果】中学期に障害なしと答えた選手は5名であった．残り20名中14名に肘痛の既往があり，高校期にも肘痛が発生した選手は8名57%であった．高校期生じた障害は肩関節，肘関節，腰部の3部位で71%を占めていた．この中で高校期に新たに生じたものは58%であり，残りは中学期にすでに生じていたものの延長上にあった．繰り返す評価と指導の結果，高校2年生秋以降は障害により1ヶ月以上練習が出来なくなった選手はいなかった．ROMに関しては，投球側肩関節内旋制限や投球側股関節伸展，内旋制限が多く認められたが，7回の評価ごとに，改善と改悪が混在し，障害の有無とは結びつかなかった．一方，8項目の評価項目は，高校2年秋以降は改善する傾向があり，評価で問題の無かった選手は障害の出現が少なかった．【考察】本研究で，高校期における障害は中学期から継続している傾向がわかった．しかし，これも指導を繰り返すことにより漸減させられる可能性を示すことができた．一般に言われている肩関節内旋を中心とした可動域制限は，練習メニューや試合の有無などの状況により，改善したり改悪したりすることがわかった．一方で，われわれの施行している評価法は，その改善に伴い障害発生も漸減してきたところから，障害予防におけるスクリーニングにも使用できる可能性が示唆された．

O2-5

Key Words :
sports injury（スポーツ傷害）
questionnaire（アンケート）
table tennis（卓球）

成長期卓球競技選手の傷害調査～平成21年度全国大会のアンケート調査より～

小笠（おがさ）　博義（ひろよし），田口　敏彦

山口大学大学院医学系研究科整形外科

【目的】成長期競技スポーツの問題点として，低年齢からの種目の専門化や，練習量・試合数の増加などの弊害があげられるが，傷害に対する適切な治療が行われているかどうかを含め，その実態の詳細は分かっていない．また成長期における競技選手の傷害調査も全国レベルでの調査は非常に稀である．特に小学生年代では全国的なデータがほとんどないのが現状である．今回，全国大会出場レベルの小学生卓球競技選手におけるスポーツ傷害の発生頻度と医療機関受診状況を調べたので報告する．【方法】平成21年度に開催された卓球競技の全国大会（小学生以下の部）でスポーツ外傷と障害についてアンケート調査を行った．個人戦と団体戦の参加選手全員にアンケート用紙を配布し，選手本人と指導者あるいは保護者が協力して回答することとした．調査項目は性別，学年，競技開始年齢，練習時間，外傷・障害の有無，外傷・障害の部位，医療機関受診状況とした．【結果】アンケートは参加選手1017人からの回答が得られた．性別は男女ほぼ同数で，学年の内訳は小学6年生が最も多く，競技開始年齢は6歳が多かった．練習時間は一日2～3時間，週5～6日が多かった．外傷発生率は11.2%，障害発生率は7.1%であったが，医療機関の受診率は低率であった．【考察】アンケート調査において，指導者・保護者のスポーツ傷害への関心の低さが懸念されたが，スポーツ傷害の発生率からは，ノンコンタクトスポーツである卓球競技のなかで，小学生年代でも比較的多くの傷害発生があることが分かった．競技開始年齢が低年齢化し，練習時間の過多が原因のひとつとして挙げられる．一方で医療機関への受診率は低く，代替医療に受診している状況が小学生レベルでも認められると考える．（結論）小学生スポーツ選手の傷害発生を減らすためには指導者への教育が重要である．選手は適切に医療機関を受診していない可能性が高いため，今後の継続した調査と予防のために整形外科医としてスポーツ現場での啓蒙活動も必要である．

02-6

Key Words :
walking（歩行）
medical support（メディカルサポート）
risk management（危機管理）

「となみ野100km徒歩の旅」における障害について

山田　泰士（やまだ　ひろし），高木　泰孝，金澤　芳光，田中　宏幸，下崎　真吾

市立砺波総合病院整形外科

【はじめに】100km徒歩の旅は，青少年の健全育成を目的に8月初旬に4泊5日をかけて100km歩くという事業であり，平成20年度現在全国25カ所で行われている．砺波広域圏（富山県砺波市，南砺市）においても小学4年生から6年生100人の参加を募り行われている．連日の長距離歩行における安全管理は重要であり，今回「となみ野100km徒歩の旅2009」における障害発生の内容およびその対策について報告する．【対象と方法】対象は「となみ野100km徒歩の旅」に参加した小学生である．救護体制は，1チーム10人あたり2人のスタッフが同行し，異常があれば救護斑に対応を要請した．救護斑は日中には医師1名と救護担当者（一般人）が車にて同行し，夜間には保健師が宿泊施設内で状態を確認し，必要あれば医療機関を受診させた．今回，救護を必要とした障害とその対策について検討した．【結果】救護を要した障害を大きく分類すると，外傷が2件，関節，筋の疼痛7件，内科的障害10件，皮膚の障害5件，精神的障害4件に分けられた．医療機関の受診を要したものはなかった．外傷は転倒による擦過創，捻挫であった．関節，筋の疼痛に対しては適宜外用薬，アイシング，テーピングなどを施した．内科的障害は腹痛が最も多かった．皮膚の障害は股擦れによる間擦疹，靴擦れによる水疱，日光皮膚炎であった．対策としてワセリンを大腿部，足部に塗布し，サンスクリーン剤の使用を行った．精神的障害に対しては，チーム内でのコミュニケーションが重要であった．【考察】真夏に長距離歩行を連日行うことは，肉体的にも精神的にもストレスは大きい．暑さ対策として，十分な水分摂取をスタッフが参加者に指導し，約1時間おきに休憩をとり，給水車にてシャワーをかけて体温の上昇を予防した．体温の軽度上昇や頭痛を訴えるものがあったが熱中症の発生はなかった．本年度は例年にくらべ気温が低い日が多かったためと考えた．また最も多かった障害は下肢の疼痛であった．疲労によるものと考えられるが，事前のトレーニングは特に行っておらず，体力不足も影響していると考えられた．内科的疾患のうち最も多かった障害は腹痛であった．原因は明らかでないものの，対症的に市販薬の服用にて症状は改善した．症状経過と最終日には救護件数が減少したことから精神的要素も大きいと推察した．皮膚の障害については，摩擦による皮膚の障害と日焼けによる障害があり，ともにワセリン，サンスクリーン剤の塗布にてある程度予防可能であった．出発時に体調不良を訴えるものや息苦しさを訴えるものがあったが，歩行中には特に問題なく，精神的問題が大きいと考えられ，解決にはチーム内のサポートや医師の対応が重要であると感じた．今回，障害発生状況を調査すると，病院への搬送を要するような重大な障害は生じなかったが，今後さらにデータを積み重ねより安全な活動となるようにしたいと考えている．

03-1

Key Words :
epidemiology（疫学）
falling（転倒）
physical function（運動機能）

高齢者転倒に関与する危険因子の検討—第7回旧宮川村検診より—

西村　明展（にしむら　あきのぶ）[1]，加藤　公[1]，福田　亜紀[2]，須藤　啓広[3]

[1]三重大学医学部スポーツ整形外科，[2]鈴鹿回生病院整形外科，[3]三重大学医学部整形外科

【目的】近年の高齢化に伴い，いかにして介護を受けることなく老後を送るかが大きな課題となっている．運動器疾患のなかで介護の大きな原因となる骨折の多くは転倒により生じていると考えられ，この転倒の危険性が高い高齢者の筋力・バランスを簡便にスクリーニングする方法があれば，転倒予防しいては介護予防につながると考えられる．本研究の目的は一般高齢者の転倒に関連する因子を検討し，転倒を予見しうる危険因子や運動機能検査を模索することである．【方法】旧宮川村に在住する65歳以上の男女を対象としたコホート研究である旧宮川村検診（1997年より2年毎検診）のうち，2009年の第7回に参加した314例（男性105例，女性209例）を対象とした．転倒の評価は過去2年間での転倒の有無を問診し，1回でも転倒した群を転倒群，転倒しなかった群を非転倒群とした．全受診者に対して年齢，性別，骨折既往の有無などの問診を行うとともに，身長，体重，握力の測定およびbody mass index（BMI）の算出を行った．運動機能評価として6m通常歩行・6m最大速度歩行・5回椅子立ち上がり・片脚立位・20cm narrow walkを行った．検討項目は年齢，性別，BMI，握力，6m通常歩行の歩行時間・歩数，6m最大速度歩行の歩行時間・歩数，5回椅子立ち上がり時間，左右の片脚立位時間の平均値，20cm narrow walkのはみ出し数を変数として検討した．統計学的解析には対応のないt検定で単変量解析もしくは$\chi 2$検定を行った後に，ロジスティック回帰分析で多変量解析を行った．$p<0.05$を有意差ありとした．【結果】314例中，転倒群は76例，非転倒群は238例であった．転倒群の18.4%は非転倒群の5.8%が骨折の既往があり，転倒群は有意に多く骨折していた．単変量解析では年齢・握力・通常歩行の歩行時間および歩数・最大速度歩行の歩行時間および歩数・5回椅子立ち上がり時間・片脚起立の平均時間・20 cm narrow walkのはみ出し数で有意差を認めた．多変量解析で解析すると年齢（オッズ比［OR］：1.06，95% 信頼区間［CI］：1.01-1.13）・6m通常歩行の歩行時間（OR：2.42，95%CI：1.57-3.75）・歩数（OR：0.66，95%CI：0.49-0.91）で有意差を認めた．【考察・結語】6m通常歩行にて歩行時間が遅く，歩数を多く必要とするほど転倒の危険性が高いことが分かった．高齢者の転倒危険性を簡便にスクリーニングするには6 m通常歩行での歩行時間と歩数を測定することが簡便で有用な方法と考えられた．

03-2

Key Words :
medical support（メディカルサポート）

岡山県におけるスポーツ相談室の活動状況

雑賀（さいが）　建多（けんた）[1]，阿部　信寛[1]，千田　益生[2]，尾崎　敏文[1]

[1]岡山大学病院整形外科，[2]岡山大学病院総合リハビリテーション部

岡山県では，岡山県スポーツ指導者協議会がスポーツ相談室を開設し，県民のスポーツ活動をスポーツ医科学的な側面から支援している．スポーツ相談室は，岡山県総合グラウンド陸上競技場内の一室で，月に2回夕方4時から6時の2時間開設している．案内情報は新聞およびインターネット上で発信している．スタッフは医師1名，アスレチックトレーナー2名であり，相談者が問診表に記入の後，医師がチェック・アドバイスを行い，アスレチックトレーナーが具体的なコンディショニング・トレーニング方法の指導を行う．医学的な診断・治療が必要な場合は医療機関の受診をすすめている．【方法】今回，2008年4月から2010年3月までの2年間におけるスポーツ相談室の活動状況についてまとめた．【結果】2年間の総来訪者はのべ213名であり，そのうち初回来訪者は120名（男性80名，女性40名）であった．来訪者の内訳は，小学生15名，中学生28名，高校生37名，大学生6名，一般34名であり，スポーツ種目は野球38名，陸上19名，バレーボール12名，テニス9名，サッカー・ハンドボール・バドミントン各7名，バスケットボール6名，他15名であった．相談内容は，スポーツ障害66名，トレーニングに関するもの21名，スポーツ外傷14名，他19名であり，スポーツ障害の内訳はOsgood-Schlatter病などの膝伸展機構障害，野球肘，投球障害肩，腰椎分離症などが多かった．医療機関の受診をすすめたのは13名であり，野球肘，腰椎分離症，外傷などが主であった．整形外科受診歴のある来訪者が約半数の57名あり，コンディショニング方法や外傷後スポーツ復帰のためのリハビリに関する相談からセカンドオピニオンを求める相談まで様々であった．相談内容，外傷・障害の状態によっては再来訪をすすめることもあり，2回以上来訪したリピーターは全体の約3割に当たる38名であった．【考察】スポーツ相談室は医療機関よりも身近な存在として，相談者のスポーツ傷害に関する知識を向上させることができ，必要に応じて医療機関との架け橋の役割も果たしている．医療機関受診後の相談者の多くは，リハビリ・コンディショング・トレーニングに関してより具体的な方法を求める相談が多く，実際に手本を示しながら指導することで相談者の要求に応えられているのではないかと感じている．ただし，あくまで相談室であり，医療機関との連携体制をどのようにしていくかについては今後の課題である．

03-3

Key Words :
futsal（フットサル）
indoor soccer（インドアサッカー）

フットサルトップチームにおける医学管理―トップとサテライトとの比較―

西森（にしもり）　康浩（やすひろ）[1]，杉本　勝正[2]，後藤　英之[1]，土屋　篤志[4]，武長　徹也[3]，吉田　雅人[1]，大塚　隆信[1]

[1]名古屋市立大学病院，[2]名古屋スポーツクリニック，[3]小牧市民病院，[4]名鉄病院

【目的】今回我々は日本フットサルリーグ（以下Fリーグ）所属チームの医学管理に携わる機会を得た．シーズン中に発生した傷害につき報告する．【対象および方法】2009年度Fリーグ所属チーム（以下トップ）の選手13名の1シーズン中における傷害と，23歳以下の若手を育成する目的で構成されたチーム（以下サテライト）の選手14名の1シーズン中における傷害につき，比較検討を行った．【結果】2009年6月から2010年2月までのシーズン中に発生した全傷害は，トップ74症例（外傷51・障害23）であり，サテライト49症例（外傷38・障害11）であった．傷害のうち下肢に生じたものは，トップは69症例，サテライト31症例と，大部分を占めていた．また，傷害について医療機関を受診した頻度を比較すると，トップが27%であるのに対し，サテライトは18%とやや低めだった．特に練習や試合を一時離脱しなければならない程度の傷害に限局した場合，トップでは47%と高い値であったのに対して，サテライトでは12%という値であり，大きな隔たりがあった．【目的】外傷に対する考え方や接し方に対し，トップとサテライトでは大きな隔たりがあることが考えられる．医療機関とチームとの連携，若手選手への啓蒙の必要性を感じた．

O3-4

Key Words :
fluA/H1N1（新型インフルエンザ）
prevention（予防）
sports medicine（スポーツ医学）

2009バレーボールナショナルチームにおける新型インフルエンザ対策

福田（ふくだ）　直子[1,8]，林　光俊[2,8]，西野　衆文[3,8]，橋本　吉登[4,8]，山口　博[5,8]，相澤　徹[6,8]，藤田　耕司[7,8]

[1]虎ノ門病院分院整形外科，[2]杏林大学整形外科，[3]筑波大学整形外科，[4]寒川病院整形外科，[5]山口整形外科，[6]武庫川女子大学健康管理センター，[7]JFE千葉病院整形外科，[8]日本バレーボール協会ナショナルチームドクターグループ

【目的】2009年度，新型インフルエンザ（以下H1N1）が世界的大流行となる中，代表チームを派遣し戦い抜くために我々が行った感染予防対策と，治療経験を報告する．【対象及び方法】対象は2009年度バレーボールナショナルチーム選手である．事前準備としてマスク・うがい薬・アルコール擦過剤の準備を行った．大会期間中は選手・スタッフの体温調査，上気道症状や消化器症状の調査を毎日行い，マスクの着用，手洗い・手指のアルコール擦過，うがいを励行した．【結果】このような予防策をとっていたが，7月の女子ユース世界選手権ではドクターを含め6名のH1N1の感染者が発生し試合出場に影響を与えた．幸い症状は軽く，何れの選手も約3日で軽快したが，他チームでも体調不良者が散見された．【考察】H1N1の特徴は若年者に発生しやすく，感染力は比較的強い．また健康な若年者では罹病期間が短く重篤な症状になりにくい．この経験を基に帯同チームにおける独自のH1N1対策と2次感染の予防を行った．対策として（1）メディカルボックス内にタミフルに加えて，未成年者にも使用しやすいリレンザをチーム常備（2）感染を疑う発症例（37.5度以上の発熱など）では，確定診断（簡易検査をあてにしない）を待たず，個室隔離．また早期にタミフルを投与．スタッフとのコンタクトは携帯電話のみとして，他の選手スタッフにも予防的タミフル投与を開始．（3）体力的に回復した選手でも発症後5日間は練習・食事はチームを離れ個人で行い隔離を徹底．国内合宿では感染者は所属チームに帰す．（4）選手スタッフ全員の午前・午後検温による早期発見．（5）常駐スタッフと遠隔ドクターの電話連携．（6）海外では休日・夜間でも協会担当者と連絡をとれる体制作り．上記の事を徹底することにより，以後の大会では各世代の代表チームで2名以上の感染者を出すことはなく，各大会で成績を残すことができた．今回のH1N1に限らず，感染症対策は集団行動を密に行うチームスポーツや海外遠征においては，最も注意を払わなければならない問題のひとつである．チームに帯同する際には，普段の院内での治療（院内感染症）とは異なった感染症の知識（一次予防）が必要である．整形外科医が多いスポーツ帯同ドクターにおいても，予防内科知識が必要であることを実感した．

O3-5

Key Words :
volleyball（バレーボール）
medical support（メディカルサポート）

男子バレーボールナショナルチームの遠征における発生疾患について

西野（にしの）　衆文（ともふみ）[1]，林　光俊[2]，森北　育宏[3]，橋本　吉登[4]

[1]筑波大学整形外科，[2]杏林大学整形外科，[3]大阪体育大学診療所整形外科，[4]寒川病院整形外科

【背景】かつては日本のお家芸とされたバレーボールも，競技のグローバル化が進み，諸外国の競技レベルの向上が著しい．そのため，ナショナルチームとしては，競技力向上のためには海外遠征が必須である．遠征には原則としてわれわれ医師が帯同しているが，そのサポート体制には課題も少なくない．【目的】男子バレーボールナショナルチームの遠征で問題となった疾患を調査し，バレーボールの帯同におけるメディカルサポートの特徴および課題を明らかにする．【対象・方法】男子バレーボールチームはシニア（フル代表），ユニバ，ジュニア（20才以下），ユース（18才以下）とカテゴリーごとに活動している．海外遠征と国内の主要大会には原則的に日本バレーボール協会医事部に所属するドクターを各チームに派遣，24時間体制で帯同する．2009年度の帯同回数，遠征先，遠征のべ日数，帯同医師数，遠征中に発生した疾患について調査した．疾患数に関しては同一選手の同一疾患であっても，帯同医師が遠征ごとに診察して内服などの治療を行ったものに関しては，延べ数として計算した．【結果】遠征は6月から12月までで，帯同回数は14回でシニアが11回，ユニバが2回，ユースが1回であった．遠征先は国内6回，海外8回（香港チャイナ，フィリピン，エジプト，ロシア，ブルガリア，セルビア，イタリア，キューバ各1回）であった．遠征延べ日数は125日で，帯同医師は6人（整形外科4人，外科・内科各1人）であった．遠征中に発生した疾患は計72疾患であり，内科的疾患が35疾患，外科的疾患が37疾患であった．内科的疾患では呼吸器系11，消化器系7疾患などで，外科的疾患では部位別で足関節10，膝関節8，腰部5疾患などであった．【考察】昨年の本学会で北京オリンピックの開催された2008年度のメディカルサポートの状況につき報告した．2008年度は，延べ日数が13日少ない112日であったが，疾患数は合計195疾患（内科系58，外科系137疾患）であり，遠征日数あたりの疾患数は今回の調査の約3倍であった．2009年度はオリンピックの翌年であり，次回のオリンピックに向けて選手の入れ替えが行われた．そのため，選手の平均年齢が低下し，バレーボール選手に特徴的にみられる肩や膝の慢性障害の症例が減ったと考えられた．また，内科的疾患が問題となることも多く，われわれ整形外科医にとって専門外の疾患への対応を求められるためスポーツドクターとしての幅広い知識と実践経験が必要である．

O3-6

Key Words :
athletictraining（アスレティックトレーニング）
sports injury（スポーツ外傷・障害）
university sport（大学スポーツ）

大学におけるアスレティックトレーニング支援施設の利用状況から見たスポーツ外傷・障害に関する実態調査

中村（なかむら）　浩也（ひろや），竹内　修二，蝶間林利男

浜松大学健康プロデュース学部

【研究目的】近年，スポーツ現場における外傷・障害の管理に関して，「アスレティックトレーニング（以下，AT；Athletic Training）」といわれる新たな学問領域が注目されてきている．これはスポーツチームあるいは選手個人において，スポーツ外傷・障害後の適切な応急処置や競技復帰に向けての専門的リハビリテーション，さらに外傷・障害の再発予防に介入できる専門家の需要が増し，社会的要請の機運が高まっているからと考えられる．そこで本研究では，このAT教育課程が設置されている大学のAT支援施設（RCC；Reconditioning Center）の利用状況を通じて，学生アスリートに対するスポーツ外傷・障害の実態を明らかにすることを目的とした．【対象と方法】対象は静岡県の某4年制私立大学（学生数：約2,000名）にあるAT支援施設（RCC）であり，同施設で使用している選手カルテをもとに，来室した学生アスリートの数や外傷・障害の発生機序，受傷場所などを集計した．対象校の運動部所属率は約1/4であり，全国区で活躍する運動部や選手も多く在籍している．なお，調査期間は平成20年5月～平成22年1月とした．【結果と考察】1．AT支援施設の開室を対象校の授業開講時期のみ（前期および後期期間の週3回，16：30～18：30）であったにもかかわらず，のべ931名の学生アスリートが来室した．2．部位別でみると，足関節25%，膝関節16%，肩部14%，大腿部12%，腰背部9%と下肢帯に多く見られた．3．運動部別の来室率（各運動部の来室数/総来室数）でみると，サッカーが33%と最も多く，硬式野球17%，バレーボール11%，剣道11%，バスケット10%，ラグビー8%であり，コンタクト系スポーツの来室率が高かった．4．来室した選手の外傷・障害発生パターンを，医師による確定診断ならびに選手の主訴から，contact群，non-contact群，over use群の3つに分類したところ，それぞれ24%，32%，44%であり，over use群が最も高い値を示した．またover use群の中には，十分予防が可能と思われる事例が多く含まれていた．5．外傷・障害の発生シーンを試合中，練習中，その他の3つ分類したところ，全体の67%が練習中に発生していた．また，コンタクト系スポーツは非コンタクト系スポーツに比べて試合中の発生率が高い傾向が認められ，先行研究と同様の傾向を示した．以上のことから，大学スポーツにおいては，日常のセルフコンディショニングの徹底と種目特性に応じたアスレティックトレーニング支援の実践が重要課題であることが明らかとなった．

OT1-1

Key Words :
recurrent anterior instability（外傷性肩関節前方不安定症）
arthroscopic Bankart repair（鏡視下Bankart修復術）

スポーツ選手に発症した外傷性肩関節前方不安定症に対する鏡視下Bankart修復術の短期治療成績

設楽（したら）　仁（ひとし）[1]，山本　敦史[1]，大沢　敏久[2]，安藤　貴俊[1]，高岸　憲二[1]

[1]群馬大学大学院整形外科，[2]国立病院機構高崎総合医療センター整形外科

【はじめに】スポーツ選手に発症した外傷性肩関節前方不安定症に対し，鏡視下Bankart修復術を施行し，術後6カ月以上経過観察した23例について報告する．【対象と方法】男性20例，女性3例で，手術時平均年齢は21.2歳，術後平均観察期間は14.1ヶ月であった．スポーツは野球8例（投球側2例），ラグビー4例，柔道3例，スノーボード3例，サッカー3例（キーパー1例），バレーボール1例，バスケットボール1例，スキー1例であった．可動域（屈曲，外転，下垂位外旋，内旋，90°外転外旋および内旋，90°屈曲外旋および内旋），筋力（外旋，外転），JOA Score, JSS Shoulder Instability Score（JSS-instability），JSS Shoulder Sports Score（JSS-sports），Constantスコア，Roweスコアを用い，再脱臼に関して検討した．統計学的にはPaired T testを使用し，危険率5%未満を有意差ありとした．【結果】術後有意な可動域制限は認めず，JOA score，JSS-instability score，JSS-sports score，JSS-sports scoreで有意な改善を認めた（P<0.0001）．各スコアリングの項目ではJOAの安定性，Constant scoreのADL，JSS-instability scoreの疼痛，機能，安定性，JSS-sports scoreの能力，疼痛，Rowe scoreのfunction, stabilityで有意な改善を認めた（P<0.05）．全例スポーツ復帰し，再脱臼例はなかった．【考察】鏡視下Bankart修復術の短期成績は良好であったが，今後さらなる長期観察が必要と考える．

OT1−2

Key Words :
arthroscopic bankart repair（関節鏡視下バンカート修復術）
sports activity（スポーツ活動）
MR images（MRI所見）

反復性肩関節脱臼に対する肩関節鏡視下 Bankart 修復術後のスポーツ活動と MRI 所見

小松（こまつ）　猛，坂中　秀樹，五谷　寛之，寺浦　英俊，姜　　良勲，高橋　佳史，大西　　隆，山野　慶樹

清恵会病院整形外科

【目的】反復性肩関節脱臼に対して施行した関節鏡視下 Bankart 修復術後のスポーツ活動状況と術後 MRI 所見とについて検討した．【対象および方法】肩関節鏡視下 Bankart 修復術を施行した 20 例 21 肩で，男 15 例・女 5 例，右 11 肩・左 10 肩，手術時年齢 15〜48 歳（平均 26.1 歳），経過観察期間は 8〜60 ヶ月（平均 17.9 ヶ月）であった．競技種目は野球 6 例，サッカー 4 例，水泳 2 例，スノーボード 2 例，テニス 2 例，ダンス 1 例，サーフィン 1 例，ボクシング 1 例，ラグビー 1 例で，オーバーヘッドスポーツの野球は 6 例中 4 例が，テニスは 2 例中 1 例が，利き手側が患側であった．スポーツレベルは，プロスポーツレベル 1 例（ボクシング），競技スポーツレベル 15 例（野球 5 例，サッカー 3 例，スノーボード 2 例，水泳・テニス・ダンス・サーフィン・ラグビー各 1 例），レクリエーションレベル 4 例（野球，サッカー，水泳，テニス）であった．関節鏡視下 Bankart 修復術は，吸収性アンカーを使用し，追加処置として Loose shoulder 症例には腱板疎部縫合を，腱板損傷・SLAP lesion 合併症例にはデブリードマンを施行した．臨床成績評価は UCLA End Result Score（以下 UCLA score）を，スポーツ選手に対する評価としては Athletic Shoulder Rating Scale（以下 ASRS）を用いた．術後 MRI は 3〜6 ヶ月，1 年，それ以降は有症状時に撮像し，その所見と臨床成績との関係についても評価した．【結果】術後再脱臼を来たした症例はなかった．全症例とも一度は術前のスポーツレベルに復帰したが，競技スポーツレベルでサッカーの 1 例は，肩関節に問題はなかったが股関節病変のため学校クラブ引退後はスポーツ活動をしていなかった．4 例は学校クラブやクラブチームを引退後，最終調査時にはレクリエーションレベルとなっていた．UCLA score では 13 肩が Excellent，7 肩が Good，1 肩が poor であった．最終調査時にスポーツを継続していた 19 例の Athletic Shoulder Rating Scale は術後平均 91.3 点で，競技スポーツレベルで 10 回以上の脱臼，亜脱臼の既往をもつ症例では競技パフォーマンス項目の点数低下を認めた．術後 MRI 所見では，3〜6 ヶ月時点で 8 肩に烏口突起下，上腕二頭筋長頭腱周囲，肩峰下滑液包などに貯留液の存在を認めたが，術後 1 年以降になっても貯留液の存在を認めた 2 肩は Loose shoulder や腱板損傷を合併しており，軽度ではあるがスポーツ活動中の疼痛や違和感を認めた．【結論】肩関節鏡視下 Bankart 修復術後のスポーツ復帰は種目に関わらず良好であったが，スポーツレベルが高い多数回脱臼・亜脱臼の症例では，競技パフォーマンスが低下する傾向にあり，長期間にわたって術後 MRI で異常のみられる症例は，合併損傷を持ちスポーツ活動中の症状が認められた．そのような症例では復帰後も注意深い経過観察が必要と思われる．

OT1−3

Key Words :
shoulder instability（肩関節不安定症）
arthroscopy（鏡視下）
Bankart repair（バンカート修復）

肩関節不安定症に対する鏡視下 Bankart Repair 後のスポーツ復帰の成績

洞口（ほらぐち）　敬（たかし）[1]，森本　裕介[1]，入内島崇紀[1]，永井　　悠[1]，岡野　達正[2]，元島　清香[2]，加藤　有紀[3]，久保村達也[1]，平良　勝章[1]，斎藤　明義[1]

[1]駿河台日本大学病院整形外科，[2]日本大学板橋病院整形外科，[3]日本大学光が丘病院整形外科

【目的】本研究の目的は，外傷性の反復性肩関節前方不安定症に対して行った関節鏡視下 Bankart 修復術の治療成績を，スポーツ復帰の観点から検討することである．【対象と方法】外傷性肩関節前方不安定症の診断にて 2004 年 5 月以降に手術を行い 2 年以上の経過観察が可能であった 24 例 24 肩を対象とした．男性 18 肩，女性 6 肩，手術時平均年齢は平均 26 歳（15〜58 歳）．スポーツ種目は，バスケット 5 例，スノーボード 4 例，ラクビー 3 例，テニス 3 例，ボクシング 2 例，他水泳，アメフト，BMX，スキー，ラクロス，ヒップホップダンス，フリークライミングが各 1 例であった．受傷機転がスポーツ活動中であったのは 21 例で，ほか転倒が 3 例であった．初回脱臼から手術までの期間は平均 60 ヶ月（8〜212 ヶ月），脱臼回数は平均 11.1 回（2〜30 回），術後経過観察期間は平均 42 ヶ月（27〜61 ヶ月）であった．手術は吸収性アンカーを用いて鏡視下 Bankart 修復術を行い，16 例に腱板粗部の縫縮を併用した．骨性 Bankart 病変の骨片は整復するよう修復した．スポーツ復帰率，術後再脱臼率，JSS Shoulder Instability Score，Row Score，apprehension test 陽性率，術後下垂位外旋角度，合併症について検討した．【結果】術後にスポーツ復帰していたものは 19 例であった．していなかった 5 例はいずれも卒業，就職などの社会的要因のためスポーツ活動を続けられていない状態っであった．復帰していた例の中で Overhead Sports は 24%，Collision Sports も 24% を占めていたが，いずれも完全に復帰できていた．再脱臼例はなく，JSS Shoulder Instability Score は平均 97.5 点，Row score は平均 97.8 点でありいずれも術前と比較し有意な改善が認められた．apprehension test 陽性率は 2 例 10%，下垂位外旋角度の平均健患側差は 3.3 度であった．合併症はなかった．【考察】外傷性肩関節前方不安定症に対して行った鏡視下 Bankart 修復術においてスポーツ復帰に関しては良好な成績が得られた．Overhead Sports と Collision Sport も半数含まれていたが問題なく復帰できていた．本研究の問題点としては症例数が少ないことや，経過観察期間が短いことがあげられるため，より症例数を増やし長期に経過観察をする必要があると思われた．また本術式では再受傷すれば再脱臼を生じる可能性がないわけではないため，術後リハビリテーションの中での再受傷の予防教育が大変重要なポイントにもなるとわれわれは考えている．

OT1−4

Key Words :
scapula（肩甲骨）
shoulder（肩）
impingement（インピンジメント）

肩甲骨の位置異常によっておこる肩インターナルインピンジメント：屍体肩を用いた生体力学的研究

三幡（みはた）　輝久（てるひさ），渡辺　千聡，木下　光雄

大阪医科大学整形外科

【目的】肩甲骨の位置異常が投球障害肩の病態の一つであるインターナルインピンジメントに及ぼす影響を生体力学的に検討した．【対象と方法】新鮮凍結屍体7肩関節を，肩甲骨の位置を自由に設定できる肩実験装置に設置して実験を行った．過去に報告されている野球選手の筋力と筋電図所見に基づいて，本研究における棘上筋，棘下筋，小円筋，肩甲下筋，三角筋，大胸筋，広背筋の負荷を決定した．すべての計測はlate cocking phaseをシミュレートして，肩関節90度外転位，最大外旋位で行った．まず肩甲骨の基本位置を，上方回旋30度，前方傾斜10度，内旋30度として計測を行った．続いて，肩甲骨の位置がインターナルインピンジメントにおよぼす影響を検討するために，(1) 上方回旋と (2) 内旋を10度ずつ増減させて計測し，最後に (3) 前方傾斜を10度減少させて計測した．3次元デジタイザ（Microscribe）を用いて大結節と肩甲骨関節窩との位置関係を記録し，それらの重なっている面積を計算した．この重なりは，インターナルインピンジメントによって損傷される可能性のある腱板の範囲を表す．また大結節と肩甲骨関節窩との間の圧力を感圧センサー（Tekscan）を用いて計測した．この圧力が高いほどインターナルインピンジメントによって腱板と上方関節唇が損傷される危険性が高くなると考えられる．統計学的検討にはTukey法とt検定を用いた（$p<0.05$）．【結果】(1) 上方回旋角度が減少することによって，大結節と肩甲骨関節窩との重なりは有　意に増加した（20度：226mm^2，30度：197mm^2，40度：140mm^2，$p<0.01$）．(2) 肩甲骨の内旋角度が増加することにより，重なりは有意に増加し（20度：167mm^2，30度：197mm^2，40度：239mm^2，$p<0.05$），肩甲上腕関節に加わる圧力も有意に増加した（20度：1.5MPa，30度：1.7MPa，40度：2.1MPa，$p<0.01$）．(3) 前方傾斜を変化させても統計学的に有意な変化を認めなかった．【結論】野球選手の肩甲骨内旋角度が増加している場合，あるいは上方回旋角度が減少している場合には，インターナルインピンジメントによる腱板損傷や関節唇損傷の危険性が高くなるため注意が必要である．肩甲骨の位置異常は投球障害肩を予防する上で重要な診察所見と考える．

OT1−5

Key Words :
throwing injury of the shoulder（投球障害肩）
scapular function（肩甲骨機能）
winging scapula（翼状肩甲）

投球障害肩における肩甲骨機能の評価の重要性

藤井（ふじい）　康成（やすなり）[1]，泉　　俊彦[2]，小倉　　雅[2]，前田　昌隆[2]，椙　　博則[3]

[1]鹿屋体育大学保健管理センター，[2]恒心会おぐら記念病院，[3]鹿児島大学医学部整形外科

【目的】投球障害肩の治療や予防に関して，近年，メディカルチェックの結果を基にした肩関節周辺のコンディショニングの重要性が報告されている．投球障害肩の発症には，腱板を中心とした肩関節後方のタイトネスが注目されているが，肩甲骨機能も重要な影響を与えている．肩甲骨機能が低下すると，1) 肩甲骨の運動の低下により，肩関節挙上時に肩峰下で腱板がインピンジメントを生じやすくなる．2) 肩甲骨と胸郭間で肩甲骨が安定せず，外転や外旋筋力（パワー）や筋持久力の低下につながる．我々は，肩甲骨の動きの中での機能評価を目的に，独自に考案した評価法を用いて，投球障害肩選手の治療効果やメディカルチェック時の選手のコンディショニングの判定を行っている．今回我々は，肩甲骨機能評価として，以下の3つのテストを紹介する．【方法】1) 正拳テスト（以下正拳T）：肩甲骨の機能的不安定性を評価する．2) modified elbow extensionテスト（以下MET）：正拳と同じく肩甲骨の機能的不安定性を評価する．3) 胸鎖関節mobilityテスト（以下SCMT）：胸鎖関節における鎖骨の動きを通して肩甲骨の運動を評価する．3つのテストとも診察台上，深座位にて両脚非接地の状態で行う．正拳Tは，測定側の肩を肩甲骨面よりさらに20度程過伸展位を取らせた状態から，肘屈曲位で空手の正拳突きように，前方へ肩関節を屈曲しながら肘関節を伸展するように指示する．METは，原らの提唱するelbow extensionテストを参考に，肩を10度程伸展，肘を完全屈曲した状態から，肩を前方へ屈曲，肘を伸展させる．両テストともに，検者の一側上肢は被検側の肩甲骨内側縁を触診し，他側は測定側の前腕に抵抗を加えつつ行なわせた．非投球側に比し，肩甲骨の不安定性（winging）を認めた場合を陽性と判定した．SCMTは，両肩を同時にゆっくりと最大前挙させ（万歳動作），その際，検者は示指と中指を両胸鎖関節の鎖骨近位端に置き，前挙時の鎖骨の上外側方向への移動に伴う後方回旋運動を触診した．非投球側に比べ，投球側の鎖骨近位部の移動ならびに回旋運動が明らかに小さい場合をSCMT陽性と判定した．判定の目安として，半横指，約5mm以上の高位差あるいは移動差を陽性とした．【考察】正拳Tは，最初の位置で，解剖学的な翼状肩甲位とし，その位置から検査時に翼状肩甲を改善できるかを評価している．METは，生理的に肩関節の求心位を取りづらい位置から，検査初期に求心位を獲得しやすい位置に肩甲骨を移動させる機能を評価していると考えている．SCMTは，肩前挙時に，鎖骨の上外方移動に伴う後方回旋運動を触診することで，間接的に肩甲骨の運動を評価できると考えている．以上の3テストを通して，動的な肩甲骨の機能評価法の，投球スポーツ選手のコンディショニング評価における有用性に関して報告したい．

OT1−6

Key Words :
shoulder disorder（投球障害肩）
medical check（検診）
rehabilitation（リハビリテーション）

投球肩障害を認めた高校野球選手の早期復帰に対する取り組み

森原（もりはら）　徹（とおる）[1]，木田　圭重[1]，松井　知之[1,2]，東　善一[1,2]，岩田　圭生[1]，
北條　達也[1,3]，久保　俊一[1]

[1]京都府立医科大学大学院医学研究科運動器機能再生外科学，[2]京都府立医科大学付属病院リハビリテーション部，[3]同志社大学スポーツ健康科学部

【目的】われわれは整形外科医師，理学療法士，トレーナーでメディカルサポートチームを有志で組織し，京都府高等学校野球連盟が主催している冬季技術トレーニング講習会において野球検診を行っている．今回，検診で肩関節痛と可動域制限を認めた選手について，シーズンオフに治療とトレーニング指導を行い，その復帰状況を検討したので報告する．【対象と方法】京都府高等学校野球連盟が主催している冬季技術トレーニング講習会において，参加した69校72投手を対象とした．メディカルチェックでは，理学療法士が選手の肩関節，股関節，および体幹の可動域〔原テスト12項目〕を測定した．次に整形外科医師が，ポータブルエコーを用いて肘・肩関節を検査し，2次検診が必要な選手に対して説明を行った．【結果】72選手中32名に疼痛を認め，その内訳は肩関節11名，肘関節21名であった．22名の選手に肩関節にインピンジメントサインを認めた．肩関節後方の柔軟性が低下し，挙上制限を生じた選手に肩痛を多く認めた．肩関節の痛みを有する選手は，肩の筋力が低下し，特に股関節の柔軟性低下（内旋制限）を認めた．整形外科医師が，これらのデータをもとに病院でのリハビリテーションが必要（2次検診）と判断した選手は9名であった．これらの選手に対して病院でリハビリテーションを中心に指導を行い，全選手2−3ヵ月で疼痛なく野球に復帰した．【考察】野球選手の障害予防・早期治療には，現場の監督を含めた競技団体と予防に従事するトレーナー，理学療法士，および医師の協力体制が重要である．本研究では，野球検診を行い，現在投球は可能であるが，肩関節に疼痛と軽度の可動域制限関節を認めた選手に病院でリハビリテーションを含めた治療を行った．全選手，野球のオフシーズン中に治療が終了し，疼痛なく野球に復帰可能であった．野球検診によって肩関節の陽性所見を早期の段階でチェックできたことで，今後の症状の増悪を回避でき，早期に治療を行うことが可能であった．短期間で症状は改善し早期に野球に復帰できたことから，野球検診は重要であったと考える．本研究は，野球選手の障害予防・早期治療の有用な取り組みのひとつになる可能性がある．

P−1

Key Words :
baseball elbow（野球肘）
female（女性）

女子児童に生じた野球肘の１例―女児特有のフォームについての考察―

藤井（ふじい）　秀人（ひでと），吉田　晃，青木　信之，大橋　義徳

富山県済生会富山病院整形外科

【はじめに】近年吉田えり投手をはじめとして女性野球選手が増えつつある．今回は報告がほとんどない女児の内側型野球肘の例を経験し，フォームの特徴について考察したので報告する．【症例】10歳女児．平成21年10月末から投球時の右肘内側痛が出現し，11月に当院を受診した．診察上上腕骨内上顆に圧痛があり，レントゲン上同部位に骨端核の不整像を認めた．疼痛を訴えてから比較的早く受診したため，安静期間は比較的短く約２ヶ月で全力投球に復帰できた．【考察】野球肘はこれまで男児にしか生じず，女児に生じたとしても体操などの他のスポーツによるものがほとんどであった．しかし今後は女児選手の増加によって徐々に増えていくことが予想される．女性は男性に比べて特有のフォームであることが多い印象を持つが，文献やインターネットで渉猟しえた限りでは女性のフォームの特徴について述べているものはなかったので，同じチームの同学年の他の女児選手とともに連続写真でフォームについて検討した．その結果，女児にはコッキング期で肘の屈曲が少なく体が開いており，逆に加速期で肘が屈曲していて，最近野球の指導者がよく口にする「後ろを小さく前を大きく．」と反対の傾向があることが考えられた．この肘への外反力がかかる特徴と，男児の後発年齢よりやや早い10歳という年齢で野球肘が発症したものと考えられ，今後増加する女児野球選手への野球肘発症予防の注意点になるものと考えた．

P−2

Key Words :
posterolateral rotatory instability（後外側回旋不安定症）
elbow（肘関節）
swimming（水泳）

水泳選手に対し手術的治療を行った肘関節後外側回旋不安定症の１例

関（せき）　展寿（のぶとし），木戸　忠人，奥山幸一郎，小西奈津雄，佐々木　寛，千葉　光穂

秋田労災病院整形外科

【はじめに】肘関節後外側回旋不安定症（PLRI）は1991年にO' Driscollが提唱した疾患概念である．今回我々は水泳選手に対し手術的治療を行ったPLRIの症例を経験したので報告する．【症例】症例は17歳男性．水泳部．種目はバタフライで東北大会出場レベル．平成20年９月転倒し左手をついて受傷．骨が出っ張った感じがあり自己整復したのち近医を受診．X線で脱臼・骨折などなく，まもなく水泳に復帰した．しかし徐々に左肘痛・不安定感・左上肢の筋力低下による競技力低下を自覚．平成21年６月当科受診．バタフライで前方に腕を伸ばすとき，水を掻くときに症状が出るとのことだった．左肘に腫脹・可動域制限はなかったが外上顆から腕橈関節にかけて圧痛があった．握力は右52kg左30kgと低下していた．無麻酔・透視下のPLRIテストで不安定性は明らかでなかったが肘の外側痛が誘発された．外反ストレスでは徒手的に軽度の不安定性があるものの痛みなく，内側靱帯の圧痛もなかった．X線画像では外上顆近位に裂離骨片があった．全身麻酔下のPLRIテストでは橈骨頭の後方不安定性が確認されたが内反不安定性はなかった．以上よりPLRI stage 1と診断し同年９月に手術を行った．橈側側副靱帯（RCL）は上腕骨側で剥離し菲薄化していた．外側尺側側副靱帯（LUCL）は瘢痕化し同定困難だった．外側伸筋群をわけ外上顆の裂離骨片を摘出したのち，外上顆頂点の5mm遠位にMitek panalock anchorをうちRCLを縫着，LUCL存在部位を外側関節包ごと縫縮し，さらに外側伸筋群も縫縮した．術後４週間肘関節屈曲90°　前腕回内位でギプス固定したのち支柱付装具を用い，術後３ヶ月より水泳を許可．術後６ヶ月現在，脱臼感・痛みとも消失し，水泳も全力で可能となっている．【考察】陳旧性のPLRIは一般的には靭帯再建術の適応とされる．一方stage 1は保存的治療の適応とされる．本症例はハイレベル水泳選手だったため症状が強く出たが，stage1だったため靭帯修復術で良好な結果が得られたと推測される．

P-3

スポーツにより発症した肘頭疲労骨折の治療経験

Key Words :
olecranon stress fracture（肘頭疲労骨折）

望月（もちづき）　一成（かずなり），吉松　俊一，吉松　俊紀

千曲中央病院整形外科

【目的】肘頭疲労骨折は投球等の動作により発症するスポーツ障害として知られている．また，本骨折は偽関節や遷延治癒の可能性が高く，骨癒合の獲得と早期スポーツ活動復帰のため，時に手術治療が必要とされている．今回，骨部分切除のみで，骨癒合が得られ，スポーツ復帰を果たした症例があるため，報告する．【対象および方法】症例はスポーツにより発症した肘頭疲労骨折折９例である．年齢は平均15歳，スポーツ種目は，野球８例　体操１例であった．保存療法は１例，観血的骨接合術５例，骨部分切除術は３例であった．伊藤らによって報告されている肘頭疲労骨折の５型分類のうち，physeal type に対して骨部分切除術を施行した．スポーツ復帰時期はバイオデックスによる筋力測定と当科で作成したアンケートにより，決定した．【結果】骨癒合は全例得られ，スポーツへは全例復帰した．可動域制限は，全例なかった．復帰時期は観血的骨接合術症例は平均３～４か月，骨部分切除例は平均２～３か月であった．【考察】肘頭疲労骨折の治療は，観血的骨接合術が推奨されているが，保存療法や超音波骨折治療の有効性も報告されており，患者のスポーツの背景や画像診断を含め，総合的判断を求められる．その中で，我々は，低侵襲で，簡単な手技で行える骨部分切除術を行った．骨部分切除症例では，疼痛は改善し，可動域制限もなく，骨癒合も得られた．観血的骨接合術は，標準的な治療としても，症例により，骨部分切除術という選択もあると考えている．

P-4

スノーボードのエッジで前腕部完全切断をきたした１例

Key Words :
complete forearm amputation（前腕完全切断）
snow boarding（スノーボード）
replantation（再接着術）

阿部（あべ）　紀絵（きえ）[1]，澁澤　一行[2]，後藤　涉[3]，金子　哲也[2]，長谷川　仁[3]，中島　一郎[3]，田鹿　毅[2]，飯塚　陽一[2]，久保井卓郎[4]，高橋　敦志[4]，高岸　憲二[2]

[1]群馬大学医学部，[2]群馬大学大学院医学系研究科整形外科学，[3]済生会前橋病院整形外科，[4]公立藤岡総合病院整形外科

【症例】21歳男性．スノーボード滑走中に転倒し，後方からのボーダーと接触した際に右前腕近位部完全切断をきたした．他院より救急搬送され，緊急で全身麻酔下に再接着術を施行した．肘皮線より約 8cm 末梢での完全切断であり，断面は軽度挫滅を伴っていた．橈骨は円回内筋停止部すぐ中枢での横骨折であり，尺骨も同レベルであった．両骨ともプレート固定を行った．母指は内転拘縮予防に CM 関節を対立位で一時固定した．尺骨動脈は吻合できたが，橈骨動脈は末梢での引き抜き断裂を認め，静脈移植を行った．筋腱はすべて修復した．受傷により運動神経の脱神経をきたした筋群は，後骨間神経支配では長母指外転筋，短母指伸筋，長母指伸筋，固有示指伸筋，正中神経支配では手内在筋，前骨間神経支配では長母指屈筋，方形回内筋，尺骨神経支配では手内在筋であった．神経は後骨間神経，正中神経，前骨間神経，尺骨神経，橈骨神経浅枝をすべて縫合した．静脈は掌側と背側で橈側皮静脈を２本縫合した．皮膚は筋膜切開を行ったこともあり，皮膚の緊張が強くなり，皮膚欠損部には全層植皮を行った．術後に抗凝固療法を併用し，末梢の血流は良好に保たれた．術後３週より可動域訓練を開始した．術後当初には屈筋群の緊張が強く，各種スプリントを使用した．術後10週にて退院となるが，遠方在住の患者であり，通院リハビリテーションは他院にて行った．術後８ヶ月で母指 CM 関節の一時固定を解除した．手内在筋拘縮は徐々に改善傾向にあった．術後１年３ヶ月での筋電図では運動神経の回復が十分でなかった．示指 MP 関節の掌尺屈強く，つまみ動作は母指と示指サイドのみであり，術後１年４ヶ月にて尺側骨間筋腱の切腱を行った．その後には母指対立不全，中指～小指の手内在筋拘縮が残存し，再建術も検討したが，現在のところ，患者の日常生活動作に大きな支障がなく，手術希望がないため，経過観察中である．【考察】スノーボードにおける裂傷の頻度は一般に高くない．軟部組織裂傷の報告はあるが，我々が知りうる限りでは，四肢完全切断の報告はない．スノーボードのエッジにて軟部組織の裂傷のみでなく，骨切断をきたしうることもあり，スノーボード外傷のひとつとして認識されるべきものであると考える．

P-5

Key Words :
volleyball（バレーボール）
carpometacarpal（CM）joint（CM関節）
fracture dislocation（脱臼骨折）

バレーボール選手における母指CM関節脱臼骨折の治療経験

橋本（はしもと）　吉登（よしと），林　　光俊，五谷　寛之

寒川病院整形外科

【目的】バレーボール選手における母指CM関節脱臼骨折の治療と復帰までの経過を明らかにする．【症例】22歳．男子選手．右利き．ポジションはウイング・スパイカー．大学在学中に日本国内の社会人トップリーグであるバレーボールVプレミアリーグに内定選手として出場．全日本選手に選出されていた．平成21年4月12日，試合中に利き手である右手で床を強く叩いた際に母指先端を床に直接打撃して受傷した．同日救急外来を受診したが，視診上，母指CM関節に変形，腫脹，運動制限を認めた．X線検査では右手大菱形骨の骨折および母指中手骨が近位方向に転位した右母指CM関節脱臼骨折であった．受傷二日後の4月14日に全日本選手のメディカルチェックにおいて全日本チームドクターの診察を受け，手術適応と判断された．【方法および結果】平成21年4月23日，Ilizarov　mini-fixatorによる母指中手骨-大菱形骨間の創外固定術を行った．患部以外の運動を術後1週で開始．術後8週で創外固定を抜去し，シーネ固定に変更．術後12週でシーネ固定を除去して，手を使ったリハビリテーションを開始した．ボールを用いての練習は合成皮革張りの公式球よりも材質の柔らかいソフトバレーボールを使用し行った．公式球によるオーバーハンドパス練習は硬性装具を用いて術後16週で開始した．利き手によるスパイク練習は術後24週より開始．術後28週から競技復帰を果たし，平成21年12月開幕のVプレミアリーグではレギュラー選手として活躍し，フルシーズンの出場を果たした．平成22年3月現在，競技パフォーマンスはほぼ術前の状態に戻り，日常生活やプレー中においての痛みやしびれ等の症状はない．【考察】バレーボール競技においてパス動作を行う要である母指の脱臼・骨折は競技生命を左右する重篤な外傷である．母指はオーバーハンドパスのハンドリングの際にボールを下から支える役割を持ち，ボールのコントロールとボールを送ることの両方において不可欠である．スパイクやサーブにおけるボールヒットは手根骨を中心にボールに力を与える．母指および手根骨に疼痛や機能不全がある場合はバレーボール必須のプレーであるオーバーハンドパスのハンドリングが困難となり，利き手の障害であればスパイクやサーブのボールヒットも困難となる．バレーボールの母指の外傷は競技復帰のために他指の外傷よりさらに解剖学的にも機能的にも十分な治療を行う必要がある．【結語】(1) バレーボール選手における母指CM関節脱臼骨折の治療を経験した．(2) 治療は創外固定とシーネ固定を12週行い，復帰までに6ヶ月を要した．(3)バレーボールの母指外傷は競技復帰に向けて解剖学的にも機能的にも十分な治療を行う必要がある．

P-6

Key Words :
ulnar styloid process（尺骨茎状突起）
stress fracture（疲労骨折）
sports（スポーツ）

スポーツ選手に生じた尺骨茎状突起疲労骨折の1例

森本（もりもと）　祐介（ゆうすけ）[1]，入内島崇紀[1]，久保村達也[1]，洞口　　敬[1]，斎藤　明義[1]，徳橋　泰明[2]

[1]駿河台日本大学病院整形外科，[2]日本大学整形外科

【はじめに】我々は比較的まれな尺骨茎状突起疲労骨折を経験したので報告する．【症例】症例は41歳男性，剣道を行っている．平成21年1月頃より左手関節部外側に運動時痛を自覚していたが放置していた．平成21年2月，剣道の試合中左手関節部で相手を押してから左手関節外側部に疼痛が出現した．受傷翌日当科を受診した．左手関節外側にやや腫脹があり尺骨茎状突起に圧痛を認めた．また，前腕の回内で痛みが増強した．レントゲン，MRIにて尺骨茎状突起に変化があり病歴，局所所見，画像より尺骨茎状突起疲労骨折と診断した．まず，剣道を中止し安静としたが日常生活でも痛みがあったため外固定を行った．4ヶ月間の保存療法を行ったが左手関節部の圧痛，運動時痛は残存した．保存的治療に対し抵抗性であることから手術的に治療を行った．尺骨茎状突起のやや近位の皮質骨を開窓し病巣部位を掻爬した．また，橈骨より海面骨を採取し，骨欠損部に移植した．術後可動域訓練，筋力強化のリハビリを行い術後3カ月で剣道に復帰した．【考察】尺骨茎状突起の疲労骨折は比較的まれであり，内山らによれば全疲労骨折845例のうち本疾患は1例のみであったと報告している．発生は上肢を酷使するスポーツで多く見られており前腕の回内外や手関節部の橈尺屈の繰り返しによる靭帯の牽引が原因と考えられている．治療は保存的治療が第一選択であり外固定をおこなうことで良好な成績が得られるとされている．しかし，経過が長期に及ぶもの骨片の離解が大きいもの骨癒合が得られないものに関しては手術適応とされている．自験例は4カ月にわたる保存的治療に抵抗性であったこと，レントゲン上改善が得られなかったことから手術的治療に踏み切った．術後は徐々に症状軽快し，レントゲン上の改善もみられ良好な結果を得た．本症は保存的治療で良好な成績が得られると考えられているが，保存的治療に抵抗性を示す場合はいたずらに治療期間を延ばすことなく積極的に手術的治療を考慮する必要があると考えた．

P−7

外傷性胸鎖関節後上方脱臼の1例

Key Words :
sternoclavicular joint（胸鎖関節）
sports injury（スポーツ外傷）
suture anchor（スーチャーアンカー）

植村（うえむら）　剛（たけし）[1]，西村　明展[2]，加藤　公[2]，川村　豪伸[3]，福田　亜紀[4]，須藤　啓広[1]

[1]三重大学医学部整形外科，[2]三重大学医学部スポーツ整形外科，[3]主体会病院整形外科，[4]鈴鹿回生病院整形外科

【はじめに】胸鎖関節脱臼は比較的稀な疾患とされている．今回，我々はスポーツ外傷にて胸鎖関節脱臼を受傷し，手術加療にて良好な成績が得られたので報告する．【症例】19歳，男性．柔道中に投げをつぶされ，左肩より転落して受傷．左前上胸部の痛みを訴え，近医を救急受診．胸鎖関節脱臼との診断にて局所麻酔下で非観血的脱臼整復を試みるも整復されなかった．このため，後日，当科へ治療目的にて紹介となった．初診時所見では左胸鎖関節部に変形を認め，ピアノキーサインも陽性であった．単純X線，CTにて左胸鎖関節の後上方脱臼を認めた．全身麻酔下での非観血的整復を試みるも脱臼が整復されないため，openでの手術へと移行した．関節円板切除後に胸骨側に3.5mmスーチャーアンカー2本（Smith & Nephew社，ツインフィックス）挿入し，鎖骨にアンカーの糸を通した後に胸鎖整復して縫合を行った．術後はクラビクルバンドの固定を6週間行った．術後1年の現在，再脱臼を認めず，経過良好である．【考察】胸鎖関節脱臼は比較的稀な外傷とされている．麻酔下での非観血的脱臼整復術にて整復されない場合には観血的手術の適応となる．この場合には関節円板が整復阻害因子となることが報告されており，本症例において関節円板が整復阻害因子になっていたため，切除を行った．内固定法はソフトワイヤーなどによる固定を行うことが報告されているが，胸腔内組織の損傷や縦隔内組織の損傷の危険性がある．今回，我々は胸骨にスーチャーアンカーを挿入し，整復前に鎖骨にその糸を通してから脱臼を整復することで胸腔内組織の損傷や縦隔内組織の損傷の危険性を軽減することができたと考えられた．【結語】スポーツ外傷に伴う胸鎖関節脱臼に対し，観血的脱臼整復術を行った．スーチャーアンカーを用いた観血的脱臼整復術は簡便で，胸腔内組織や縦隔内組織の損傷の危険性を軽減でき，有用であったと考えられた．

P−8

第1肋骨に発生した疲労骨折の3例

Key Words :
stress fracture（疲労骨折）
first rib（第一肋骨）

大西（おおにし）　和友（かずとも），小林　良充，北原圭一郎，大城　朋之，鈴木　歩実，高橋　祐樹，林　和憲

聖隷浜松病院整形外科

【目的】疲労骨折の多くは下肢に生じ，上肢や体幹に生じることは比較的稀である．今回我々は，第一肋骨に発生した疲労骨折の3症例を経験し，文献的考察を加え報告する．【症例】症例1：17歳男性，右利き．バレーボール部．右示指骨折したため左手でスパイクやレシーブ練習を1ヶ月間ほど行っていて左肩甲部の疼痛が出現した．近医整形外科を受診し，頚椎椎間板ヘルニアと診断され約3ヵ月間保存的加療を行ったが改善しなかった．その後他院整形外科を受診するが左肩関節周囲炎の診断であった．症状に変化なく，ペインクリニック医院を受診し，頚椎X線像で左第一肋骨骨折を指摘され当院に紹介となった．左鎖骨上窩に圧痛と左上肢挙上時痛を認めた．発症より3ヵ月以上経過しておりレントゲンで遷延治癒が疑われたため，安静およびLIPUS治療を開始した．約1ヵ月後に疼痛が消失し骨癒合傾向を認め，2ヵ月後にバレーボール復帰となった．症例2：18歳男性，右利き，野球部サード．ノックを受けている際に左前胸部痛が出現し，当院総合診療内科を受診した．胸部CTで左第一肋骨骨折を認めたため当科に紹介された．初診時は左鎖骨上窩に圧痛を認めた．外固定は行わず，安静を指示しLIPUS治療を開始した．高校最後の試合に出場するため受傷約3週間後から野球再開した．その後もセレクションがあるため野球を継続し画像上で遷延治癒と思われたが，右手舟状骨を骨折し，安静加療可能となってから骨癒合傾向を認めた．症例3：15歳男性，右利き，バスケットボール部．2週間前より左肩甲部の疼痛出現し当科を受診した．左肩甲骨内側および鎖骨上窩に圧痛を認め，単純X線像にて左第一肋骨骨折を認めた．安静のみで軽快し約2ヵ月後には骨癒合がみられ運動復帰した．【考察】第1肋骨は解剖学的に鎖骨，肩甲骨および周囲の筋に保護されており，その形態も太く短く他の肋骨と比較して外力に強い抵抗性を有しているため骨折の発生は少なく，その多くは疲労骨折である．その発生機序は斜角筋群や前鋸筋，内肋間筋の反復した牽引や剪断力によるもの，または肋鎖靭帯を介した鎖骨からの介達外力によるものといわれており，今回の症例と同じく野球，バスケットボール，バレーボールをはじめ，柔道，テニス，ラグビー，剣道，懸垂，体操，重量挙げなどの幅広いスポーツでの報告がみられる．発生部位は解剖学的に弱い鎖骨下動脈溝付近に多いとされており，当科の3症例はいずれも同様の位置に骨折がみられた．自覚症状は肩甲部痛，後頚部痛から前胸部痛と一様ではないため，症例1のように診断が遅れ場合もある．完全骨折に至ると偽関節になることも多いため，overhead athleteに持続する肩関節周囲の疼痛の原因として第1肋骨疲労骨折を鑑別疾患として念頭におく必要があると思われた．

P−9

Key Words :
atlanto－axial dislocation（環軸椎亜脱臼）
rugby（ラグビー）
medical check（メディカルチェック）

コンタクト練習中に四肢麻痺を呈して発見された環軸椎亜脱臼を有する高校ラグビー選手の１例

松原（まつばら）　隆将，大和　雄，土井　光人，松下　聡，鈴木　大輔，鈴木　愛，佐野　倫生（たかまさ）

静岡市立静岡病院整形外科

【はじめに】ラグビーやアメリカンフットボールなどコンタクトスポーツでは，タックルやスクラムなどにおいて重篤な頸椎外傷を生じる危険性がある．今回我々は，コンタクト練習中に四肢麻痺を呈して発見された環軸椎亜脱臼を有する高校ラグビー選手の１例を経験したので文献的考察を加えて報告する．【症例】17歳，男性．高校２年生，ポジションはプロップ．ラグビー歴５年．主訴．四肢のしびれと筋力低下．2010年１月練習中コンタクトバックを持った選手に正面よりコンタクトした際に受傷，四肢のしびれと筋力低下が生じたため当院受診した．初診時現症．後頚部に強い疼痛と上位頸椎棘突起に圧痛がみられた．感覚はC2レベル以下に感覚低下がみられた．徒手筋力検査（MMT）では，上肢は上腕三頭筋以下に3～4レベルの筋力低下がみられた．下肢はすべて正常であった．深部腱反射は上下肢とも正常で病的反射もみられなかった．画像所見．単純X線像，CT像では，明らかな骨傷や脱臼はみられなかった．MRIではC1/2レベルから延髄にかけてT2強調像にて脊髄内の高輝度変化がみられた．周囲の軟部組織には出血等明らかな損傷はみられなかった．後頚部痛が強く持続していたことより環軸椎亜脱臼を疑い前後屈単純X線を施行したところ，中間位でADI 3m，前屈位で7.4mmと環軸椎の不安定性がみられた．環軸椎亜脱臼による頸髄損傷の診断にて頸椎後方固定術を施行した．手術は，C1外側塊スクリュー，C2椎弓根スクリューを用いたC1-2後方固定術を行った．術翌日より歩行開始し，術後６週間カラー固定を行った．術後２ヶ月現在，歩行は安定しており学校生活には復学しているが，感覚低下は術前と同程度残存し，上肢遠位筋の筋力低下と巧緻性障害が残存している．ラグビー部は引退の予定である．【考察】ラグビーなどのコンタクトスポーツにおいて上位頸椎骨折や頸髄損傷，一過性四肢麻痺などの報告は多いが，環軸椎亜脱臼の報告は稀である．坂根らは，タックルで生じた非骨傷性環軸椎亜脱臼について報告しているが，その原因として受傷時のMRIにて軸椎歯突起前後の出血を伴っていたことより歯突起周囲の靭帯損傷と診断している．しかし本症例では，MRIにて環軸椎レベルでの髄内輝度変化みられるものの周囲の軟部組織に出血などの損傷疑う所見はなかった．コンタクトバックへの当りというタックルやスクラムに比較するとやや軽微な外力であったこと，受傷前よりタックルなどの際に頚部痛や上肢のしびれを自覚していたことなどより受傷前より環軸椎亜脱臼があった可能性が高いと考えた．本選手の所属チーム含め高校ラグビー部に対して十分なメディカルチェックが行われているとは言えないのが現状である．メディカルチェックの必要性を再認識した症例であった．

P−10

Key Words :
transverse process fracture（横突起骨折）
spondylolysis（腰椎分離症）
baseball（野球）

腰椎分離症との鑑別を要した成長期野球選手の腰椎横突起骨折の１例

鈴木（すずき）　歩実（あゆみ），小林　良充，大城　朋之，北原圭一郎

聖隷浜松病院スポーツ外傷外科

【はじめに】腰椎分離症との鑑別を要した，成長期野球選手の腰椎横突起骨折の１例を経験したので報告する．【症例】症例は16歳，男子．高校の野球部所属，ポジションはピッチャー，右投げ．ジョギング中に突然の右側腰痛を自覚し同日当院初診．初診時，L3・L4棘突起の右側からの棘突起圧迫で疼痛が誘発され，その周囲の傍脊柱起立筋の腫脹を認めた．右SLRテストでは30°で右腰部に疼痛を認めた．下肢のしびれや知覚低下，筋力低下は認めなかった．単純X線では有意な所見を指摘し得ず，急性期の腰椎分離症を考え，MRIを施行した．MRIではL3・L4右椎弓根から右横突起にかけて輝度変化を認め，引き続き施行したCTでL3・L4横突起骨折と診断した．部活動を含めスポーツを禁止とし，当科で急性期の腰椎分離症患者に対して処方している半硬性コルセットを着用させ，保存的加療を行った．初診より１か月半後再診時，右側腰痛は改善し，CTでL3・L4ともに仮骨が認められた．３か月後のCTで骨癒合を認めたため，スポーツ復帰を許可した．現時点では症状の再燃はなく，受傷前の競技レベルまで復帰している．成長期のスポーツ選手の腰痛の原因として，腰椎分離症の占める割合は男子で４割，女子で２割５分と高い．本症例においても外傷のエピソードはなく，腰椎分離症の急性期を疑いMRI・CTを施行したところ，腰椎横突起骨折を認めた．【考察】腰椎横突起骨折は交通事故や転落など高エネルギー外傷で他の骨折や内臓損傷に伴って発生することが多く，スポーツ選手においても転倒やコンタクトプレーでの腰部打撲による直達外力で発症することがほとんどである．その他，過回旋による介達外力で発生するとの記述も散見されるが，症例報告は渉猟し得る限りでは認めなかった．直達外力に起因しない腰椎横突起骨折の発生は稀であると考えられ，さらに本症例の場合は強い回旋動作ではなく，ジョギング中に突然の腰痛を自覚しているため，疲労骨折の可能性も否定できないのではないかと考えられた．

P-11

Key Words :
professional golfer（プロゴルファー）
LDH（腰椎椎間板ヘルニア）
MED（内視鏡下椎間板ヘルニア切除術）

腰椎椎間板ヘルニアに対してPLDD後に悪化しMEDで軽快したプロゴルファーの一例

布袋屋（ほてや）　浩（こう）[1]，星野　雅洋[2]，大森　圭太[2]，徳橋　泰明[3]

[1]本庄総合病院整形外科，[2]東京脊椎脊髄病センター，[3]日本大学整形外科

【はじめに】腰椎椎間板ヘルニアに対する手術療法として，従来のラブ法の他に近年では顕微鏡下手術，内視鏡下ヘルニア摘出術（micro-endoscopic discectomy；MED）や経皮的レーザー椎間板除圧術（percutaneous laser disk decompression；PLDD）などの低侵襲手術が多く施行されている．今回われわれは他院でL4/5およびL5/Sの二椎間における腰椎椎間板ヘルニアに対してPLDDを受けたが，L5/S椎間板ヘルニアが悪化し，後にMEDを施行し症状軽快したプロゴルファーの一例を経験したので報告する．【症例】34歳の男子ツアープロゴルファーで，主訴は腰痛，左下肢痛，しびれ感，左下肢筋力低下である．現病歴：H19年8月に腰痛，左下肢痛を自覚し，徐々に増悪したためH19年10月15日に当院を受診した．MRIでL4/5およびL5/S椎間板の中心性ヘルニアを認めた．知人のすすめで他院においてH19年12月25日に二椎間の椎間板ヘルニアに対して同時にPLDDを受けた．一時症状は軽快したがH20年春より再び腰痛，左下肢痛が増悪した．同年秋にはゴルフプレーが困難となりH20年12月20日に当科を再診した．MRIでL5/S椎間板の左側への脱出ヘルニアを認めた．MEDを進めたが本人の強い希望とPLDD施行医からの指導で保存療法を継続した．しかし症状が改善せずH22年1月8日に当院を再診した．SLRTは右80度，左30度で左下肢筋力低下および感覚障害がみられたため，H22年1月20日にMEDを施行した．病理組織所見：摘出したヘルニア塊には軽度から中等度の変性を伴った軟骨がみられ，一部にレーザーによると思われる凝固変性が観察された．術後経過：術直後より症状は改善し，術後4週でゴルフプレーを再開した．【考察】PLDDは局所麻酔で切開せず短時間で済むため術後当日または翌日には退院できるという利点があるが，適応範囲が狭く，椎間板炎や終板障害，椎体壊死等の合併症の危険性があること，健康保険適用外であること等の問題もあり，日本整形外科学会編腰椎椎間板ヘルニア診療ガイドライン2005でもPLDDは経皮的髄核摘出術より優れた術式とはいえないとされている．自験例では，当初MRI画像上はL4/5およびL5/Sの二椎間ともに中心性ヘルニアが認められた．プロゴルファーという職業柄，早期復帰を強く望み，他院においてPLDDを受けた．その結果L4/5椎間板は画像上ヘルニアの消退が確認されたものの，L5/S椎間板は左側脱出ヘルニアへと悪化した．そして後に摘出したヘルニア塊にはレーザーによると思われる凝固変性が確認された．このL5/S脱出ヘルニアに関してPLDDがどれほど影響しているかは不明であるが，今後もL4/5椎間板ヘルニア再発も含めて注意深く経過観察が必要と思われる．

P-12

Key Words :
muscle strain（肉離れ）
soccer（サッカー）
obturator muscle（閉鎖筋）

サッカー選手に生じた閉鎖筋損傷3例の検討

大沼（おおぬま）　寧（やすし），佐々木友基

山形徳洲会病院整形外科

【はじめに】筋損傷の中で，閉鎖筋損傷は比較的稀である．しかし，この疾患の認識が広がるにつれて，サッカー選手に生じた閉鎖筋損傷症例が散見されるようになってきた．【目的】今回，サッカー選手に生じた閉鎖筋損傷3例を経験したので，若干の文献的考察を加えて報告する．【症例】(症例1)プロサッカー選手　26歳．センターバック．2009年5月16日，Jリーグ試合直後から右大腿近位内側部周囲に疼痛を自覚．症状が持続し，プレー不能とのことで，5月18日，当院を受診．右股関節内転時痛を認め，股関節内転筋肉離れが疑われ，MRIを施行．MRIにて右外閉鎖筋部にプロトン脂肪抑制画像にて高輝度領域を認め，右外閉鎖筋損傷と診断した．約4週間のリハビリテーションにてサッカーに復帰し再発はない．(症例2)プロサッカー選手　25歳．センターバック．2009年5月13日，練習中に高めのボールをジャンプしながらインサイドトラップをした際に右股関節周囲に違和感出現．練習を一時休止後に再開したところ，右下肢でインサイドキックをした際に肛門周囲に違和感が出現，プレー続行不能となり，同日，当院を受診した．右股関節の自動外旋運動時痛，右股関節を他動内旋した際に違和感を自覚．圧痛点は明らかでなかった．同日施行したMRIにて右内閉鎖筋部にプロトン脂肪抑制画像にて高輝度領域を認め，右内閉鎖筋損傷と診断した．受傷後2週5日目にサッカーに完全復帰．以後，再発はない．(症例3)高校3年生のサッカー選手．2009年9月24日，練習中に突然，左大腿近位内側に疼痛出現．内転筋肉離れの疑いで安静としていた．症状は数日で軽減したが，早期スポーツ復帰の相談を目的として10月2日に当院を初診した．左大腿近位内側に疼痛を自覚するも運動時の誘発痛は認めなかった．圧痛点は明らかでなかった．確定診断に至らず，翌3日に施行したMRI検査にて左外閉鎖筋部にプロトン脂肪抑制画像にて高輝度領域を認め，左外閉鎖筋損傷と診断した．約2週間のリハビリテーションにてサッカーに復帰し再発はない．【結果および考察】(1)閉鎖筋損傷3例のうち2例において初診時に股関節内転筋の肉離れが疑われた．(2)確定診断には，骨盤を含む，脂肪抑制MRI画像が有用であった．(3)受傷機転としては，股関節屈曲，外旋を行なう，高い位置でのインサイドキックまたはインサイドトラップ動作が疑われた．(4)骨盤・股関節周囲に疼痛を有する場合に，閉鎖筋損傷を念頭におく必要がある．

P−13

Key Words :
osteomyelitis pubis（恥骨骨髄炎）
rugby player（ラグビー選手）
bacillemia（菌血症）

ラグビー選手に菌血症を伴う恥骨骨髄炎により菌血症を発症した1例

渥美（あつみ）　覚（さとる）[1]，西村　明展[2]，福田　亜紀[3]，加藤　公[2]，須藤　啓広[1]

[1]三重大学医学部整形外科，[2]三重大学医学部スポーツ整形外科，[3]鈴鹿回生病院整形外科

【はじめに】恥骨骨髄炎は比較的稀な疾患である．今回，我々は若年ラグビー選手に恥骨骨髄炎が発症し，菌血症に至った1例を経験したので報告する．【症例】16歳，男性．高校ラグビー部員．特に外傷の誘引なく左鼠径部痛が出現し，ほぼそれと同時期に発熱を来し，当院内科へ入院．CRP18.6と高値であり，血液培養で黄色ブドウ球菌が検出されたが原因検索行うも熱源がはっきりしなかった．抗生剤の点滴投与にて解熱し，CRPも0.5に改善したため，退院となった．退院1週間後に再度，鼠径部痛の増強と39度を超える発熱を来し，救急外来受診．骨盤部CTにて恥骨結合部周囲の両側恥骨部に不整像を認め当科へ紹介となった．救急外来受診時のCRPは15.7と高度に上昇し，再度血液培養で黄色ブドウ球菌が検出され，MRIでは恥骨結合から左恥骨よりに炎症性変化・左鼠径部リンパ節の腫脹を認めたため，恥骨骨髄炎と臨床診断し抗生剤投与を再開した．確定診断と治療の目的にて病巣掻爬術を施行．病理組織検査にて好中球を中心としとした炎症細胞浸潤を認め，恥骨骨髄炎と診断した．術前後にペニシリン系を中心とした抗生剤を投与し，術後約2週でCRPは陰性化し，術後約3週で退院となった．術後2ヵ月よりジョギング，術後3ヵ月よりラグビーに復帰した．術後2年の現在，激しい運動時には軽度恥骨結合部痛はあるものの，感染の再燃なく，経過順調である．【考察】恥骨骨髄炎は比較的稀な骨髄炎であるが，若年者でもラグビーやアメリカンフットボールのように短距離のダッシュと方向転換を繰り返しおこなったり，サッカーのようにキック動作に伴い股関節の内転筋を頻回に使用したりするスポーツが原因となり発症することがあるとされている．しかし，これらのスポーツでは外傷やover useに伴う恥骨周囲の内転筋の痛みを訴えることも多く鑑別は容易ではない．恥骨骨髄炎は診断・治療が遅れると菌血症に至りやすいことが報告されており，起炎菌として黄色ブドウ球菌が多いとされている．本症例でも健常な若年者であるにも関わらず，黄色ブドウ球菌による菌血症を伴った．単純X線で明らかな異常を認めていなかったことなどから診断には難渋したが，CT・MRIの画像検査と局所の生検により確定診断に至ることができた．【結語】ラグビー選手に発症した恥骨骨髄炎で菌血症に至った1例を経験した．若年スポーツ選手であっても，恥骨結合部周辺痛に全身的な発熱を伴う場合には本疾患を疑う必要があり，診断にはMRI，CT，局所の生検が有用であった．

P−14

Key Words :
ischial apophysis（坐骨結節）
avulsion fracture（剥離骨折）

陸上短距離選手に生じた左坐骨結節裂離骨折に対して観血的骨接合術を施行した1例

小牧（こまき）伸太郎（しんたろう）[1]，新井　祐志[1]，上島圭一郎[1]，寺内　竜[1]，吉田　敦彦[1]，立入　克敏[2]，久保　俊一[1]

[1]京都府立医大大学院運動器機能再生外科学（整形外科），[2]たちいり整形外科

【はじめに】陸上短距離選手に生じた左坐骨結節裂離骨折に対して観血的骨接合術を施行した1例を経験したので報告する．【症例】症例は14歳，女児．主訴は左臀部痛であった．陸上短距離を5年間行い，中学1年時京都府大会の短距離100m走で決勝に進出した．2009年6月，陸上大会短距離100m走で，スタート直後に左臀部に礫音を自覚するとともに，疼痛が出現し走行困難となった．近医を受診し，単純X線像で左坐骨結節裂離骨折と診断され，保存療法を施行された．疼痛が持続するため，受傷後15日に当科を紹介受診した．左臀部遠位中央に圧痛を認めたが，腫脹や皮下出血はなかった．左下肢の知覚障害や筋力低下を認めず，歩行は可能であった．左股関節屈曲時，骨折部に疼痛を認めたため疼痛を認めた．OSU，USUに左右差はなかった．単純X線像で左坐骨結節の裂離骨片は約1.5cm転位していた．単純CT像では裂離骨片の大きさは4.2×1.6cmであった．受傷後17日に，観血的骨接合術を施行した．術中に左股関節を十分に屈曲伸展できるように右半側臥位とした．大殿筋下縁から進入し，骨折部を展開した．骨片と母床の距離は最大で約2cmであった．裂離骨片に付着するハムストリングス腱と骨片骨膜にエチボンドを締結し，股関節伸展位，膝関節屈曲位で転位骨片を近位に牽引しながら整復した．スパイクワッシャー付きφ4.5mmキャンセラススクリュー2本で固定した．股関節と膝関節を軽度屈曲位としてギプス固定した．術後3週間，単純X線像で仮骨形成が得られたことを確認してから可動域訓練を開始した．荷重訓練では術後1週間から部分荷重を開始し，5週間で全荷重とした．術後3ヵ月，単純X線像で骨癒合が得られたことを確認しジョギングを開始した．術後6ヵ月で左臀部の疼痛および左股関節の可動域制限なく，競技復帰し全力疾走が可能となった．【考察】単純X線上1.5cm以上の転位を生じた坐骨結節裂離骨折を受傷したアスリートに保存療法を施行した場合，筋力低下や疼痛の残存などによりパフォーマンスの低下が報告されている．本症例の場合，単純X線上1.5cmの転位を認めたため，受傷後早期の観血的骨接合術を選択し，疼痛なく6ヵ月で競技復帰した．転位量が大きい坐骨結節裂離骨折に対して早期の手術療法は有効であると考えた．

P-15

Key Words :
lesser trochanter（小転子）
strain fracture（裂離骨折）
soccer（サッカー）

若年者サッカー選手に生じた大腿骨小転子裂離骨折の1例と，撮影された受傷シーンからの受傷機転の検討

結城（ゆうき）　新（あらた）[1]，三澤　辰也[2]，宮川　俊平[3]

[1]川口工業総合病院，[2]JFAメディカルセンター，[3]日本サッカー協会スポーツ医学委員会

【目的】今回我々は，サッカーの試合帯同中に若年者の大腿骨小転子裂離骨折を経験し，保存治療を施行した．また，撮影していた受傷シーンから受傷機転を考察したので報告する．【症例】15歳男性．サッカー練習試合中，右前方にあるルーズボールを右足を伸ばしてつま先でトラップし，右後方にいるDFに対しフェイントをかけるために左足で左前方に踏み込むような動作をした際，左鼠径部節痛自覚した．その場に倒れ込み立ち上がることができず，プレー続行不能となった．施設内にあるメディカルセンターを受診．受傷時より左股関節は軽度屈曲位をとり，鼠径部に強い自発痛と圧痛をみとめた．股関節自動伸展やactive SLRは不能であった．レントゲン画像にて大腿骨小転子の骨端線が離開し，中枢側への約1cmの転位をみとめた．MRI画像ではSTIRで小転子周囲に高信号領域をみとめ，T2脂肪抑制で腸腰筋が短縮するような形で小転子が骨端線部で裂離していた．左大腿骨小転子裂離骨折と診断した．治療は骨折部の転位が小さかったため，保存療法を選択した．両臀部から左大腿にかけてギプスシーネを作成し，頚部から三角巾で左大腿をつった状態にして股関節軽度屈曲位を保持し，患肢免荷，両松葉杖とした．臥位の際は左大腿の下に枕をおき股関節軽度屈曲位を保持するようにした．翌日より骨折部にLIPUS照射を開始した．受傷後2週で自発痛・圧痛ともに消失．患肢股関節屈曲も痛みなく可能となった．3週でレントゲンにて仮骨形成をみとめ，ギプスシーネを外して歩行訓練を開始し，4週で歩容良好となった．8週で，レントゲンにて仮骨形成良好であることを確認し，ラン・キックを許可した．受傷後3カ月で全体練習に復帰し，機能的障害は残存していない．【考察】小転子裂離骨折は全骨盤，股関節の外傷の1%以下であり，骨盤，股関節の裂離骨折の中でも上・下前腸骨棘裂離骨折，坐骨結節裂離骨折と比較し極めて少ないと報告されている．国内での報告例はわれわれの渉猟し得た範囲では19例であった．そのうちサッカー中の受傷は6例であった．大腿骨小転子部の骨端核が出現し大腿骨と骨癒合するまでの11から18歳での発症が18例と圧倒的に多かった．本症例も諸家の報告と同様に，15歳での発症で，サッカー中のノンコンタクトプレーによる受傷であった．また，ここ1年間で約9cm程度の身長増加をみとめていて，その間繰り返し骨盤骨端線周囲の痛みを訴えており，成長軟骨板が脆弱化している時期の受傷であったと考えられる．受傷機転として，フェイントのために左足で左前方に力強く踏み込むような動作をしようとした瞬間に鼠径部に痛みが走ったと言っており，受傷シーンから，左股関節伸展・外転・内旋の肢位から左股関節を屈曲させようとしたときに，小転子骨端線に急激に強大なストレスが加わり裂離骨折を引き起こしたと推測される．

P-16

Key Words :
meniscal cyst（半月板嚢腫）

内側半月板後方に発生しサッカー選手のキック動作を障害した半月板嚢腫の1例

露口（つゆぐち）　勇輔（ゆうすけ），月坂　和宏，金谷　篤，中村　光宏，田中　正宏，菊川　和彦，奥平　信義

マツダ（株）マツダ病院整形外科

【はじめに】今回われわれは内側半月後方に発生しサッカー選手のキック動作を障害した半月板嚢腫の1例を経験したので報告する．【症例】18歳男性，高校サッカー選手．利き足は左である．明らかな外傷歴なく左膝痛が出現した．サッカー中，左足でボールを蹴る際に後ろに左足を引き上げると膝窩部痛のため十分にボールが蹴れないことが唯一の症状であった．近医では半月損傷を指摘され保存治療を受けるも症状軽快せず．試合にはサポーターなどを使用して出場するも十分なパフォーマンスが発揮できず，症状が続くため当科受診となった．初診時，左膝の理学所見においては半月徴候なく，膝窩部に軽い圧痛を認めたがそのほかの異常所見は認めなかった．キック動作を再現させると膝窩部に疼痛が誘発されたが，他動的に膝を深屈曲しても疼痛は誘発されなかった．MRIでは，内側半月後方から後十字靱帯付着部にかけて小さな嚢腫様陰影を認めた．内側半月後節は脛骨面にやや不整像を認めたが明らかな断裂は認めなかった．膝窩部に一致して嚢腫を認めたことから，これが本症状の病態と考え関節鏡を施行した．前方鏡視にてACL損傷や内外側の半月損傷，軟骨損傷は認められなかった．ついで後内側ポータルを作成し後方鏡視を行った．すると内側半月後節後方に滑膜に被覆された嚢腫の膨隆を認め，膝の屈曲で膨隆が増大する様子が観察された．滑膜膨隆部が接触する後方関節包滑膜は炎症を起こし絨毛状の増殖を示していた．膨隆部の滑膜を切除し内容物を流出させ，膝の屈曲でも滑膜膨隆が生じないことを確認の上，手術を終了した．術後は翌日から膝窩部の圧痛は消失し，術後2週間でサッカーへの復帰を許可した．現在キック動作での膝窩部痛は全く消失し，サッカーに復帰している．【考察】半月板嚢腫は半月板の断裂症状や嚢腫自体の占拠性病変として症状を呈することが多いが，本症例では小さな嚢腫にもかかわらずその局在によりキック動作での膝の俊敏な屈曲に伴って膨隆し症状が発現していた．サッカー選手ならではの特徴的な症状でありまれなスポーツ障害例であると思われた．また，その摘出には後内側ポータルによる後方鏡視が有用であった．

P−17

Key Words :
aged people（高齢者）
mosaicplasty（骨軟骨移植術）
medium term result（中期成績）

術後5年半経過した高齢者のスキーヤーに対する自家骨軟骨移植術の1例

田中（たなか）　慶尚（よしひさ）[1]，中川　泰彰[1]，小林　雅彦[2]，中村　孝志[2]

[1]国立病院機構京都医療センター整形外科，[2]京都大学医学部整形外科

【目的】自家骨軟骨移植術は膝などの軟骨損傷に対して近年よく用いられる手術方法である．適応となる年齢の上限は40歳から50歳くらいまでの間と考えられており，通常60代の患者に施行することはまれである．今回我々は，60歳代のスキーヤーの膝軟骨損傷に対し自家骨軟骨移植術を施行し，中期での良好な成績を得たので報告する．【症例】手術時64歳の男性．スキーヤー．特に誘因なく，10年程前より右膝痛を自覚し，スキーに支障をきたし始めていた．1年ほど前より引っかかり感も出現し，スキーができなくなり，当科を受診した．患側膝の可動域は伸展0度，屈曲145度であった．右膝関節裂隙外側に圧痛あり．術前のX線で異常なく，MRIにて外側半月板変性断裂は認められたが，軟骨損傷は明らかではなかった．術前の日整会膝OA治療成績判定基準（以下JOA）は95点，International Knee Documentation Committee subjective score（以下IKDC score）は76.6であった．初診の1か月後に手術を施行した．大腿骨外顆に15×30mmのgrade4の軟骨損傷を認め，関節切開により同側膝の非荷重部から採取した直径9mmの骨軟骨柱4個，直径6mmの骨軟骨柱2個を移植した．その際，外側半月板変性も認めたため外側半月板切除も行った．1年後に行った再鏡視では，レシピエント部で6つのプラグが確認でき，平滑な関節面を形成していた．プラグのすきまも線維性軟骨様組織で覆われていた．術後5年半後の現在，可動域は伸展0度，屈曲150度であり，JOAは100点，IKDC scoreも100となっている．スキーも自由にできており，自覚的な競技能力はこの10年で最もよいとのことであった．【考察】当科では骨軟骨移植術に年齢の上限を設けていない．また，5年以上経過観察した骨軟骨移植術のうち，9割は良以上の成績であった．病巣部周囲の軟骨変性の程度にもよるが，本症例のようにスポーツも充分可能な症例も存在する．【結語】大腿骨外顆の軟骨損傷に対し自家骨軟骨移植術を行い5年半経過した60歳代のスキーヤーの術後成績は良好であった．

P−18

Key Words :
tension－type tibial stress fracture（跳躍型脛骨疲労骨折）
low intensity pulsed ultrasonography（低出力超音波パルス）

低出力超音波パルス療法にて早期骨癒合が得られた跳躍型脛骨疲労骨折の一例

庭山麻里絵（にわやま　まりえ），内山　善康，持田　譲治

東海大学医学部外科学系整形外科学

【目的】今回我々は難治性である跳躍型脛骨疲労骨折に対して，低出力超音波パルス（以下LIPUSと略す）を用いて治療を行い，早期骨癒合が得られた症例を経験したので報告する．【症例】13才男性：中学校のバスケットボール部所属．主訴：右下腿前面痛．部活中にジャンプ着地後より右下腿前面に疼痛出現．近医にて脛骨疲労骨折の診断にて安静とNSAIDs内服にて様子を見るも疼痛改善ないため，当院紹介受診となった．＜初診時身体所見＞右下腿に変形・腫脹・発赤なし．右下腿前面中央部に圧痛と荷重時痛あり．疼痛はVisual analog scale（以下VASと略す）で8.5/10cmであった．＜画像所見＞単純レントゲン側面像で脛骨前面中央部に骨膜の肥厚と骨折線（骨改変層）が見られた．MRI上では脛骨前面中央部に骨皮質の不連続性がみられ，同部にT1強調画像で淡い高信号域，T2強調画像では高信号域となっていた．また骨膜下と骨髄にはT2強調画像で高信号域が見られた．以上から跳躍型脛骨疲労骨折の急性増悪と診断した．そこで受傷後3ヵ月目よりLIPUSを開始し，さらに競技中止と松葉杖による患肢免荷による安静を加えた．＜経過＞LIPUS開始1ヵ月後，疼痛は半減（VAS 4/10cm）したため，免荷を中止した．しかし単純レントゲン，MRI上では骨改変層は残存した．治療開始3ヶ月後，疼痛は完全に消失（VAS 0cm）し，単純レントゲン上でも骨折部の骨癒合が得られ，MRI上では骨髄内にT2強調画像で高信号域の残存はあるものの，骨膜・骨皮質の輝度変化はなかった．治療終了後6ヵ月の現在，再発は見られていない．【考察・結語】我々は難治性である跳躍型脛骨疲労骨折に対して積極的保存療法としてLIPUSを用いて早期の疼痛改善（平均3ヵ月）が得られることを報告した．しかし競技を継続しながら（骨折部のストレスを軽減しないまま）治療することで，骨癒合に長期間（平均9ヶ月）かかることを報告した．そこで今回，疼痛発症から運動中止と免荷（骨折部のストレス軽減）としLIPUS療法を行うことで，治療後3ヵ月という短期間に骨癒合を得ることができた．これは急性増悪した跳躍型脛骨疲労骨折（局所の炎症）にLIPUSを使用することで早期に骨癒合が得られた結果であると考えている．したがってスポーツ選手の跳躍型脛骨疲労骨折治療に免荷＋LIPUS治療を行うことで骨折部を早期に骨癒合させる可能性が示唆された．

P-19

両側同時アキレス腱断裂の経験

Key Words :
bilateral（両側）
Achilles tendon（アキレス腱）
sports injury（スポーツ外傷）

山上（やまがみ）　亨（とおる），清水　一夫，酒井　清司，中村　　宏，橋本　　浩，瀬川　貴洋

富山赤十字病院整形外科

【はじめに】われわれは両側同時アキレス腱断裂の治療を経験したので，その経過を若干の考察を加えて報告する．【症例】50歳男性，中学校体育教師．主訴：両下腿後面の運動痛．現病歴：体育の授業中，跳び箱の模範演技で踏み切り板を蹴った瞬間に痛みを感じて起立不能となった．経過：受傷当日に手術をおこなった．両側ともほぼ腱中央で断裂しており，外見上断端の異常はみとめなかった．手術は両側ともキュルシュマイヤー法2針と，結節縫合で腱，パラテノンを縫合した．手術後は尖足位の膝下ギプス固定を行い1週間ごとに巻きなおして4週で背屈0度とした．手術後4週からギプスヒールを装着し荷重歩行訓練開始，手術後6週でギプスを除去しての荷重歩行を開始した．手術後8週で平地歩行は自立した．しかし手術後16週を経過した現在も階段昇降の自立には至っていない．【考察】アキレス腱断裂は膝関節伸展で急激に足関節背屈を強制されたときに起こる．そしてその半数以上がスポーツにより起こっている．両側同時アキレス腱断裂は極めてまれなものであるが過去にも数例の報告がある．両足同時踏切が原因となり，体育教師，スポーツインストラクターに発症している．年齢的には30台，40台に発症が多い．今回の症例は体育教師，跳び箱踏切と過去の報告とほぼ一致するものであった．年齢に関しては50台と若干年齢が高かった．手術所見としては特長的な変化はなかった．手術後の後療法は，両側同時のためADLの確保に苦労した．患者の精神的な落ち込みと，早く動きたいストレスもつよかった．基本的な後療法は通常の片側断裂と同様に行った．荷重，歩行はギプス固定のまま開始した．手術後6週でギプスをカットして歩行練習を開始したが，筋萎縮が強く，患者の恐怖心も強かった．平地歩行は手術後8週で何とか獲得したが，以後下肢のむくみ，アキレス腱部の違和感を訴え，階段昇降には手間取っている．これには年齢，性格的なものの関与も疑われる．

P-20

アキレス腱縫合術後に開放性再断裂を生じた2例

Key Words :
Achilles tendon（アキレス腱）
reruputure（再断裂）
operative treatment（手術加療）

花田（はなだ）　充（みつる）[1]，荻原　弘晃[1]，高橋　正哲[2]

[1]浜松赤十字病院，[2]浜松医科大学整形外科

アキレス腱断裂に対する縫合術後の再断裂は大きな問題の一つである．今回我々はアキレス腱縫合術後に再断裂が開放性に生じた症例を2例経験したので文献的考察を加えて報告する．【症例1】29歳男性．バスケットボール中にnon-contactで左アキレス腱断裂を受傷した．手術はアキレス腱内側の縦皮切で進入し，Bunnel法で中枢側2束，末梢側1束に束ね，それぞれ対側に縫合して，paratenon，皮下を縫合した．術後は下腿からギプス固定を行い，術後3週でギプスを除去して荷重を許可した．術後4週，転倒して左足関節を背屈強制され再受傷し，術創の末梢1/4が十字に離開していた．再手術は中枢側はBunnel法2束，末梢側はMarti法1束で行った．術後ギプス固定を下腿から行い，再手術後3週で背屈制限付きの装具を使用しての荷重と可動域訓練を開始．再手術後12週で装具を除去した．MRI上アキレス腱の連続性は保たれていた．【症例2】51歳女性．バレーボール中にnon-contactで左アキレス腱断裂を受傷した．症例1と同様の方法で手術加療を行った．術後は下腿からギプス固定を行い，術後3週でギプスを除去した．術後13週，つまずいて転倒し再受傷し，術創に直交する開放創があった．再手術時，断裂端には瘢痕様組織が存在していたため切除した．縫合は，中枢側はbaseball suture1束，末梢側はBunnel法1束で行ったがギャップが8mm程あり足底筋腱での補強も行った．術後ギプス固定を行い，再手術後3週で背屈制限付きの装具を使用しての荷重と可動域訓練を開始．再手術後10週で装具を除去した．MRI上アキレス腱の連続性は保たれていた．【考察】アキレス腱断裂に対する縫合術後の再断裂は2-8%と報告されている．症例1は術創とアキレス腱縫合部の単純な癒合不全であるとも考えられるが，一部横走する創もあり，症例2は術後13週での再断裂で開放創が術創と関係なく直交するもののみであったことから，単純な癒合不全のみとは考えにくい．我々が渉猟し得た範囲で同様な報告はDiegoら（2009）の2例のみで，初回手術がChristiensen法，Lindholm法であったためparatenonの縫合が不十分であったこと，外固定が術後2週間膝上，その後6週間が膝下固定と長期間であったことが開放性再断裂の原因としている．しかし我々の手術ではparatenonは縫合し，術後外固定も3週のみであったことから，開放性再断裂が横走する創で起こった原因は，術後の皮膚の短縮と皮下と腱の癒着と推察した．そこで再手術後は皮膚を短縮させないために装具を使用して早期より荷重歩行を進め，可動域訓練も積極的に行わせるようにした．Kuwadaら（1984）は術後の荷重制限と外固定によって再断裂の危険性が増すと報告し，Maffulliら（2006）は長い外固定より術後の積極的な運動がよい結果をもたらすと報告しており，手術加療では早期荷重，可動域訓練を行うことが必要と考えた．また，皮切を縦切開ではなく横切開で行ったり，ジグザグにしたりする工夫も必要ではないかと考えた．

P-21

Key Words :
fracture of the medial cuneiform（第1楔状骨骨折）
fracture dislocations of the tarsometatarsal joints（リスフラン関節脱臼）

サッカー選手に発生したリスフラン関節脱臼骨折の1例

林（はやし）　大輝（ひろてる），舟崎　裕記，六本木　哲，岩間　　徹，梶原　宗介，小田　治男，
加藤　晴康，油井　直子，丸毛　啓史

東京慈恵医科大学スポーツウェルネス科

【目的】サッカープレー中に受傷した第1楔状骨骨折を伴ったリスフラン関節脱臼の1例を経験し，その診断と受傷機転を中心に考察したので報告する．【症例】症例は14歳の男子で，ジュニアユースチームに所属する右サイドバックのサッカー選手である．受傷時のビデオ映像では，ロビングボールをジャンプして相手と競り合った際，空中でバランスを崩し，前のめりになりながら転倒した．その直後に相手の選手が，うつ伏せに倒れた患者の左足部を踏みつけていた．患者は，左足部の強い疼痛のためにプレーは継続不可能であった．翌日，近医を受診し固定を受けたが，確定診断が得られなかったため，受傷後5日目に精査加療目的にて当科に紹介となった．初診時の身体所見では，左中足部内側を中心に腫脹と著明な圧痛を認めた．非荷重時の単純X線像では，リスフラン関節の離開はなかったが，第1楔状骨にわずかに骨折線を認めた．CTでは，楔状骨体部を横断する骨折線と第1楔状骨のリスフラン靭帯付着部において約1mmの転位を有する裂離骨折を認めた．Myerson分類でpartial inconguityの第1楔状骨骨折を伴ったリスフラン関節内側脱臼骨折と診断し，保存加療を行った．保存加療は，ギプス固定による免荷としたが，受傷後4週でギプスを除去し，足底板装着下に部分荷重を許可したところ，7週のCTでは骨癒合が得られ，全荷重を許可した．10週でインソール下にジョギングを開始，その後，段階的に負荷を増大して20週で完全復帰となった．受傷後8か月の現在，可動域は正常で，疼痛もなく，高校のクラブ活動にてサッカーを継続している．【考察】本症例における受傷機転は，腹臥位で，足趾背屈，足関節背屈位にて転倒したところに相手に踏まれ，前足部が固定された状態で足部後方より軸圧力が加わることによって受傷したものと推測した．本症例のようにリスフラン関節の離開を伴わずに楔状骨骨折を生じたものは稀であるが，その要因として，外力が第1趾列に対し内転方向ではなく母趾中足骨の軸方向に加わったこと，さらに，リスフラン靱帯が若年者で強靭であったためと推測した．本症例では靱帯付着部における骨片の転位がリスフラン関節離開の程度に相当するものと考えられ，その転位は約1mm程度であったため，保存療法によって良好な結果を得たものと考えた．【結論】サッカープレー中に受傷した第1楔状骨骨折を伴ったリスフラン関節脱臼の1例を経験した．単純X線像では骨折は不明瞭であったことから，腫脹や疼痛が強い場合には，本疾患も念頭に置き，CTなどにより詳細な検索が必要と考える．

抄　録

第 2 日目/9 月 11 日（土）

Abstracts

Saturday, September 11, 2010

MS－1

Key Words :
osteochondritis dissecans（離断性骨軟骨炎）
elbow（肘）
Baseball（野球）
diagnosis（診断）

野球肘の診断と治療

高原（たかはら）　政利（まさとし），根本　忠義，小関　和彦，根本　忠信

泉整形外科病院



1957年北海道美唄市生まれ
1977-1983年北海道大学医学部　1991-1993年北海道大学医学部　整形外科　助手　1993-1997年伊達赤十字病院　整形外科部長　1997-2001年山形大学大学院医学系研究科医学専攻（大学院）　2001-2002年山形大学医学部　整形外科　助手　2002-2003年山形大学医学部　整形外科　講師　2003-2009年山形大学医学部　整形外科　助教授（准教授）　2009年10月～泉整形外科病院　副院長　主な所属学会　日本整形外科学会　日本手の外科学会（評議員，専門医）　日本肘関節学会（評議員）　日本整形外科スポーツ医学会（評議員）　日本臨床スポーツ医学会（評議員）　日本肩学会　東北整形災害外科学会　野球肘研究会（代表世話人）

【野球肘】野球などの投球スポーツによって生じる肘関節の外傷や障害は多岐にわたる．内側では内上顆の裂離や骨端離解，内側側副靱帯損傷，および尺骨神経障害，外側では小頭離断性骨軟骨炎や滑膜ヒダ障害，後方では肘頭の骨端離解，骨端閉鎖不全，滑膜ヒダ障害，骨棘骨折，および疲労骨折などがある．ここでは代表的な野球肘の診断と治療について述べる．

【診察】問診では，肘関節痛の部位と程度，痛みが出現する動作，投球への支障の程度を聴取する．診察では，圧痛の部位と誘発テスト（milkingテストなど）によって症状の再現性を確かめる．肘関節の正面側面X線撮影に加えて，45度屈曲位正面撮影が必須である．骨病変の形態分析ではCTが現在最も詳細で信頼できる．MRIは骨，軟骨のみならず靱帯，筋肉，ならびに腱などの軟部組織の描出に優れている．野球肘の評価においては，脂肪抑制T2強調撮影（あるいはT2*強調像やSTIR）は必須である．超音波診断は無侵襲で手軽に行える利点があり，急速に普及しているが，検者の習熟度に依存した検査である．

【内上顆裂離】骨端線閉鎖前の内上顆裂離には投球禁止を主体とした保存療法にて4～5ヵ月で癒合が得られる．骨端線閉鎖後の陳旧例には約1ヵ月間の保存療法を行い，徐々に投球を再開する．

【内側側副靱帯損傷】投球禁止を主体とした保存療法が選択される．慢性発症例は保存療法に抵抗し易い．保存的治療での復帰は44%，靭帯再建では90%である．

【尺骨神経障害】運動時の肘関節内側痛が主訴で，しびれを訴える例は少ない．神経麻痺も軽微である．1ヵ月間の投球禁止や肘関節屈曲の制限によっても症状が持続する例には尺骨神経の除圧により，スポーツ復帰が良好である．

【小頭離断性骨軟骨炎】上腕骨小頭離断性骨軟骨炎のX線画像は，透亮型（期），分離型（期）および遊離型（期）に分類されている．骨端線が閉鎖前の透亮型で肘関節可動制限のみられない例は保存療法にて治癒する．骨端線閉鎖前の分離型や骨端線閉鎖後の症例には手術治療の成績が優れている．ICRS OCD Iには保存治療，IIには骨釘移植，IIIには病変の切除や固定術，IVには骨軟骨片や遊離体の摘出を選択している．IIIやIVにおいて，病変切除後の骨軟骨欠損が大きく，10mm以上の場合には長期成績が劣るので，骨軟骨柱移植による関節面の再建を勧めている．

【肘頭骨端離解・肘頭骨端線閉鎖不全】疼痛が著明な骨端閉鎖不全には手術療法が有用である．

【肘頭疲労骨折】骨折線が認められないことがある．骨移植と内固定が必要であるが，再発し易い．

【肘頭骨棘骨折】腕尺関節後内側には骨棘骨折が形成され，その先端に微小な骨折が生じることがある．骨棘切除が適応である．

S−3 シンポジウム 3

9：10〜11：00

「私が勧める投球肩障害の診断と治療」

座長：高岸　憲二（群馬大学整形外科）
　　筒井　廣明（昭和大学藤が丘リハビリテーション病院スポーツ整形外科）

シンポジスト：
1. James R. Andrews（Andrews Sports Medicine and Orthopaedic Center）
2. 杉本　勝正（名古屋スポーツクリニック）
3. 岩堀　裕介（愛知医科大学整形外科）
4. 井手　淳二（熊本大学大学院感覚・運動医学講座運動骨格病態学）
5. 原　　正文（久恒病院整形外科）
6. 小林　　勉（群馬大学大学院整形外科学）
7. 渡邊　幹彦（日本鋼管病院スポーツ整形外科）

シンポジスト



James R. Andrews
Andrews Sports Medicine and Orthopaedic Center

He graduated from Louisiana State University in 1963, completed LSU School of Medicine in 1967 and his orthopaedic residency at Tulane Medical School in 1972. He is a member of the American Board of Orthopaedic Surgery and the American Academy of Orthopaedic Surgeons and is Past-President of the American Orthopaedic Society for Sports Medicine. He is Clinical Professor of Orthopaedic Surgery at the University of Alabama Birmingham Medical School. He serves as Medical Director for several collegiate and professional teams.



杉本　勝正
名古屋スポーツクリニック院長

1981年　名古屋市立大学医学部　卒業．名古屋市立東市民病院，小牧市民病院，国立東静病院，名古屋市厚生院，大垣市民病院，名古屋市立緑市民病院，名鉄病院へ赴任．1992年から1年間北米留学．2006年現職．　日本肩関節学会幹事，日本整形外科スポーツ医学会評議員，日本関節鏡学会評議員，中部日本整形外科災害外科学会評議員，日本整形外科超音波研究会幹事



岩堀　裕介
愛知医科大学整形外科

1986年　名古屋大学医学部卒業　1986年〜　安城厚生病院　1990年〜　県西部浜松医療センター　1993年〜　名古屋大学整形外科医員　1997年　米国臨床留学　1997年〜　静岡済生会総合病院　1998年〜　愛知医科大学整形外科講師　2000年〜　同助教授　2007年〜　同准教授



井手　淳二
熊本大学大学院感覚・運動医学講座運動骨格病態学（整形外科）准教授

1958年12月4日　1984年　3月　宮崎医科大学医学部医学科卒業　1984年　6月　熊本大学医学部附属病院整形外科　1993年　1月　熊本大学医学部整形外科学文部教官助手　2001年　7月　ロンドン大学王立整形外科病院肩関節外科文部科学省在外研究員　2002年　4月　熊本大学医学部附属病院整形外科講師　2006年　2月　熊本大学大学院運動骨格病態学（整形外科）准教授



原　　正文
久恒病院整形外科

1952年　福岡県生まれ　1979年　福岡大学医学部卒業　同大学整形外科入局　高岸　直人名誉教授に肩関節外科を師事　1983年　東京逓信病院　池内　宏先生に関節鏡を師事　1988年　福岡大学整形外科講師　1991年　医療法人社団　日晴会　久恒病院副院長　2001年より現職．福岡県ソフトボール協会　医療担当理事　福岡ソフトバンクホークス　チームドクター（肩担当）



小林　　勉
群馬大学大学院医学系研究科　整形外科学　助教

1968年生まれ　1992年　群馬大学整形外科学教室入局　2005年　群馬大学大学院修士課程卒業，医学博士取得　2004年4月から現在　群馬大学大学院医学系研究科整形外科学　助教　日本体育協会公認スポーツドクター　群馬県体育協会スポーツ医・科学専門委員　群馬大学医学部保健学科　非常勤講師



渡邊　幹彦
日本鋼管病院　スポーツ整形外科・リハビリテーション科部長　昭和大学整形外科　兼任講師

1960年生まれ　日本鋼管病院スポーツ整形・リハビリ科部長　1987年香川医大卒業　1996年日本鋼管病院整形外科　2008年日本鋼管病院リハビリ科部長　日本野球連盟医科学部会長　2004年アテネ五輪野球代表チームドクター

S-3-1

Diagnosis and Treatment for Pitching Shoulder Which I Recommend

James R. Andrews

Andrews Sports Medicine and Orthopaedic Center

The treatment of injuries found in the throwing athlete's shoulder is complex. Many factors enter into the decision regarding the nature and timing of appropriate intervention. Because of the nature of the mechanical aspects of the throwing motion, increased external rotation (over-rotation) is often necessary to throw at a highly competitive level. This increased motion is associated with acquired increased glenohumeral laxity which, by itself, is generally not problematic. However, in the athlete with an overuse-type shoulder injury such as a SLAP lesion or a partial-thickness undersurface tear of the rotator cuff (internal impingement), it i s perhaps the increase in glenohumeral laxity that allows such pathology to occur. A careful history and physical examination are important to determine the nature of the injury and the amount of laxity that may be present. Currently, we believe that addressing the capsular laxity arthroscopically at the same time that the intra-articular pathology is addressed is the best form of treatment for these athletes, and affords them the best chance of returning to competition at the same or higher level. Obviously, further follow－up is necessary to determine the long-term results of such treatment.

S-3-2

Key Words :
shoulder（肩関節）
throwing injury（投球障害）

私が勧める投球肩障害の診断と治療

杉本（すぎもと） 勝正（かつまさ）

名古屋スポーツクリニック

【病態と診断】野球肩は投球という特殊な全身運動において生じる障害であり，主な責任病巣が軟部組織に由来し，かつそれらが重複している症例が多い．診断においてまず全身所見と投球フォームのチェックを行い，運動連鎖が円滑に行われているかを確認する．さらに投球相と痛みの部位，問診，病歴，理学所見，視診，圧痛，可動域，特殊検査，投球テスト（ブロックテスト），画像診断（単純X線，関節造影，超音波，単純CT，CT-アルトログラフィー（CT-A），3D-CT，MRIなど）を総合的に評価して行う．肩関節のみにとらわれず，下半身，体幹も含めた診察が必要である．投球肩にみられる肩関節の病変は以下のごとくである．第二肩関節周辺腱板損傷，肩峰下滑液包炎，上腕二頭筋腱炎，肩峰下impingement症候群，腱板疎部損傷，coracoid impingement肩関節内上方関節唇損傷(SLAPlesion)，後上方関節唇損傷＋棘上筋関節包面断裂(Internal impingement)，anterosuperior impingement，中関節上腕靭帯損傷，pulley lesion，前下方関節唇損傷，軟骨損傷，関節上腕靱帯及び関節包の弛緩(動揺肩)，関節包拘縮，Bennett病変，ガングリオン（paralabral ganglion）その他上腕骨骨端線離開（リトルリーグ肩），肩甲上神経麻痺，腋窩神経損傷（Quadrilateralspace syndrome），肩鎖関節障害，肩甲胸郭部滑液包炎，上腕三頭筋近位部損傷，肩甲骨内上角炎障害発症のメカニズムとして投球過多，フォーム不良，全身的要因により前方の緩みが発症起点となる説と，後方関節包の硬さが骨頭を後上方に押し上げ腱板損傷や上方関節唇損傷が生じるとする説がある．我々は成長期の選手のように筋力が小さく関節弛緩性が高い選手は遠心性収縮により後方筋群が硬化する（後方タイトネス）ことにより前後のバランスが崩れ，前方の損傷が惹起されると考えている．関節弛緩性が低く筋力が比較的十分な成人選手では直接前方要素に加わる伸張ストレスで前上方要素が破綻するが，後方要素も硬く伸張性がないと前方をさらに障害すると考えている．
【治療方針】投球制限による局所の安静とフォームチェック，全身のコンデイショニングをまず整える．肩関節に対しては後方ストレッチによる後方拘縮の軽減，肩甲骨の可動性(特に外旋，外転)を向上させる．さらに関節内，肩峰下滑液包，Bennett骨棘への注射（ヒアルロン酸，ステロイドなど）を併用しでも3ヶ月以上症状が改善しない症例で手術適応となる．手術は主に関節鏡を用い，前方が弛緩している症例ではMGHLを中心に補強し，後方拘縮症例では関節包解離を，関節唇損傷（SLAP病変など），腱板関節包面断裂でinternal impingementが生じる症例ではデブリードメントや，縫合固定などでimpingementを軽減する．肩関節のバランスを再構築し安定した動きを獲得させるコンセプトで行っている．

S-3-3

Key Words :
throwing shoulder（投球障害肩）
kinetic chain（運動連鎖）
conservative treatment（保存療法）

我々の投球障害肩に対する治療的アプローチ

岩堀（いわほり）　裕介（ゆうすけ）[1]，花村　浩克[2]，筒井　求[2]，梶田　幸宏[1]，佐藤　啓二[1]

[1]愛知医科大学整形外科，[2]あさひ病院整形外科

投球動作は運動連鎖からなる全身運動であり，投球障害肩を肩のみの障害と捉え局所のみ治療するのは誤りである．むしろ原因は肩以外の部位にあって，それが体幹と上肢の連結部位である肩にオーバーストレスを生み，結果的に肩障害が生じていると考えるべきである．そのため投球障害肩の治療は保存療法が基本であり，アプローチする部位は肩関節にとどまらず全身となる．診療の第一段階は，投球障害肩の発生要因（オーバーユース，不良なコンディショニング，不良な投球フォーム）とその治療方針を選手や関係者に理解してもらうことであり，それにより治療への能動的参加を促す．次に問診，身体所見，画像所見を総合して個々の選手の病態を診断するが，肩関節局所病変の診断だけでなく，下肢・体幹のコンディショニング上の問題点も把握する．MRI所見に頼った診断は避け，上半身は裸として視診を行い，特に不良姿勢や肩甲骨の位置異常，四辺形間隙や腱板疎部の圧痛，肩甲骨固定下の肩関節可動域の左右差，肩甲骨の可動性，股関節の可動域，体幹回旋可動域などに留意する．一定期間のno throw，NSAID投与，注射療法により筋疲労と局所の炎症を軽減する．No throwの間に不良なコンディショニングの改善と患部に負荷のかからないシャドーピッチングや動作訓練を行うが，特に股関節と肩甲骨の動きの改善が重要である．局所の炎症・疼痛が緩和し，全身のリコンディショニングが進んだ段階で投球を再開するが，全力投球に移行する前に投球フォームチェックおよび矯正を行う．下肢・体幹のエネルギーを十分利用し，そのエネルギーを上肢に効率よく伝え，体幹との連結部にあたる肩関節に過度な負担をかけない投球フォームをめざす．小・中学生ではボールの握り方にも注意する．この段階で疼痛を生じる場合，治療と診断目的で投球ブロックテストを行う．肩甲上腕関節，肩峰下滑液包のブロック注射にて除痛効果が得られない場合には四辺形間隙や肩甲上切痕部のブロックを追加する．以上の保存療法にて改善できない症例，すなわち解剖学的破綻が進行した症例には手術療法が必要となる．手術療法の対象となるのは主に，SLAP損傷，腱板損傷，腱板疎部損傷，有痛性Bennett骨棘，腋窩神経障害，後方関節包拘縮などである．MRI上の病変のうち，SLAP損傷や腱板損傷は無症候性のことや，一旦症候性となっても保存療法により無症候となることも多く，画像所見だけで安易に手術療法を適応することは避けるべきである．手術施行例においても障害の再発予防のため，コンディショニング改善や投球フォームの矯正は徹底して行う．以上の保存療法にて90%以上の症例で野球活動への復帰が可能であり，手術療法が必要となるのは5%程度にとどまる．

S-3-4

Key Words :
shoulder injuries in overhead-throwing athletes（投球障害肩）
internal impingement（関節内インピンジメント）
arthroscopic shoulder surgery（鏡視下肩関節手術）

投球障害肩の病態と治療

井手（いで） 淳二（じゅんじ）

熊本大学大学院感覚・運動医学講座運動骨格病態学

投球動作は，下肢・体幹・肩・肘・ボールを持つ手指が作る全身運動である．Cocking phase から follow-through phase へ移行するとき，肩関節は最大外転外旋から逆方向の内転内旋運動への急激な変換を強いられる．例えば，cocking phase における肩関節外転外旋運動を最大限行ったとき，棘上筋大結節付着部と関節窩後縁が衝突するところで制限され，また前方関節包がこの動きを制止する．この時の腱板上腕骨頭付着部と関節唇・関節窩の衝突を関節内インピンジメントという．

投球動作のビデオ解析による連投による投球フォームの変化で注目すべき点は，腰の回転角度の減少と cocking 時の肩水平伸展角度の増加である．投手は腰の回転角度が減少した分を cocking 時の肩水平伸展角度を増加させて，球威の低下を防ごうとする．この現象は cocking 時の関節内インピンジメント，すなわち腱板付着部と上後方関節窩の衝突を増強させる．投球障害肩を後方から関節鏡で観察すると，棘上筋関節面が損傷し，また，上後方関節唇が損傷しており，それらが kissing lesion であることがわかる．このように投球障害肩の病態には，関節内インピンジメントが増強した結果生じた棘上筋関節面部分断裂，上後方関節唇損傷（SLAP lesion）とこれに付随する前方関節包の弛緩などがある．腱板断裂は，腱板の変性と機械的刺激により生じる．投球障害による腱板損傷は，10 歳代～30 歳代の腱板変性が少ない年代に生じるという特徴がある．すなわち，関節内インピンジメントによる機械的刺激が主たる原因である．

関節内局麻剤テスト・関節造影・MR 関節造影を一連の検査として施行すると責任病巣部位と損傷程度の把握に有用である．保存療法は，まず投球を休止し，消炎鎮痛剤投与や理学療法を行う．関節可動域訓練・腱板強化運動・肩甲骨周囲筋強化運動を行う．また，投球フォームの改善を行う．3-6 カ月間の保存療法が無効で，理学所見，局麻剤テスト，関節造影後 MRI にて陽性所見を認めた場合，関節鏡検査の適応とする．

手術法は腱板関節面不全断裂の Grade 1（< 50% の不全断裂）に対してデブリードマン，Grade 2（50-75%）に経腱板修復術，Grade 3（> 75%）は完全断裂の形にして修復する．SLAP 損傷の typeI と III は鏡視下デブリードマンを行う．TypeII と IV は鏡視下修復術を行う．

手術を行った投球障害肩は，66 例平均年齢 27 歳であった．スポーツ種目は 54 例が野球であった．60 例（91%）が cocking phase での疼痛を訴えていた．処置は鏡視下 cuff repair8 例，cuff + SLAP repair8 例，SLAP repair32 例，debridement18 例であった．鏡視下手術術の成功率は高く 91%（60/66）が競技復帰した．ただし，もとのレベルに復帰したのは 64%（42/66）であり，復帰には 6-12 ヶ月を要した．

S-3-5

私が勧める投球障害肩の診断と治療

原（はら）　正文（まさふみ）

久恒病院整形外科

投げると肩が痛いと訴えて医療機関を受診した選手に対して，診察を原点とした医学的評価が重要である．医学的評価には，投球障害肩の病態の熟知も必要である．運動連鎖の破綻で肩に負担がかかり，腱板機能低下へとつながる病態．SLAP 病変として語られる関節唇断裂．投球時，後上方関節唇と腱板関節面が衝突して生じる Internal Impingement．第 2 肩関節に炎症が生じる Subacromial Impingement．肩関節の異常な不安定性による病態などが上げられる．具体的に診察法として，下肢と体幹の評価として，①指床間距離（FFD）② straight leg raising angle（ラセーグ角）③踵部臀部間距離④股関節の内旋角度を計測する．General joint laxity の評価も重要である．肩関節の評価は①から⑪までの 11 項目の理学所見を独自に取り上げ評価している．①肩甲骨の偏位の評価を scapula spine distance（SSD），肩甲上腕関節の ROM 評価を② Combined abduction test（CAT）と③ Horizontal flexion test（HFT）．徒手筋力評価として④棘下筋を含む外旋筋力（ISP）⑤肩甲下筋を含む内旋筋力（SSC）⑥棘上筋を含む初期外転筋力（SSP）と評価する．⑦三頭筋の筋力評価の動作で脱力現象が生じることがある．elbow extension test（EET）⑧前鋸筋の筋力テスト脱力現象が生じることがある elbow push test（EPT）⑨肩関節の不安定性の評価 loosening test（loose）⑩疼痛の再現性徒手検査 hyper external rotation test（HERT）⑪第 2 肩関節の疼痛の再現性徒手検査 impingement test（Impingement）．この 11 項目は，改善程度を患者と共有できる．単純レ線としてゼロポジション肢位撮影は，肩甲骨と上腕骨のアライメントを評価できる．超音波検査は，第 2 肩関節の炎症や腱板関節面断裂所見を評価できる．MRI は，関節唇，関節上腕靭帯，腱板の損傷所見を評価できる．保存的療法として炎症所見がある場合は，NSAIDs 投与やステロイドやヒアルロン酸を注入する．理学療法で，インナーマッスル訓練は，等尺性収縮で行う．関節可動域訓練は痛みやスパズムのない範囲で可動域を拡大させる．炎症が改善し腱板筋群が改善してから肩甲骨周囲筋群を強化する．11 項目の理学所見のうち 8 項目以上が正常に達したら，投球を許可する．保存的療法で満足が得られない場合，ブロックテストを行い，疼痛の責任病巣を判断する．手術の可能な部位が決定すると手術をすすめる．手術頻度は，受診選手の 5% から 7% である．

S-3-6

Key Words :
throwing shoulder injury（投球障害肩）
scapula（肩甲骨）
medical check－up（検診）

SICK Rating Scale を用いた野球投手の投球時肩関節痛の検討

小林（こばやし）　勉（つとむ），高岸　憲二，田鹿　毅，山本　敦史，設楽　仁

群馬大学大学院整形外科学

【はじめに】SICK（Scapular malposition, Inferior medial border prominence, Coracoid pain and malposition, and dysKinesis of scapular movement）Rating Scale は，W. Ben Kibler らが提唱した投擲競技における肩関節障害のスコアリングである．野球投手の検診にこのスコアリングを用いて評価したので，結果を報告する．【対象と方法】対象は 2010 年 2 月に行った某県高校野球投手検診に参加し，SICK Rating Scale を評価し得た 133 名を対象とした．検診時に投球時肩痛を調査し，SICK Rating Scale における肩甲骨周囲の疼痛の有無，圧痛の有無および肩甲胸郭関節のアライメント評価を行った．肩痛の有無により無症状，有症状 2 群に分け，各評価項目の陽性率を調査し，2 群間のスコア平均値を統計学的に比較した．さらに，これら 2 群を従属変数，SICK Rating Scale および検診時に評価した全身のタイトネス評価項目を目的変数としてロジスティック回帰分析（変数減少法）を行った．【結果】投球時肩痛のある投手は 21 名 15.8% であった．無症状群のスコアは 3.61 ± 1.83 ポイント，有症状群のスコアは 5.81 ± 2.64 で有意に有症状群のポイントが高値であった．無症状群と比して有症状群に有意に多かった評価項目は，烏口突起部痛，肩甲骨周囲部痛，上腕近位外側部痛，肩甲上部神経根性疼痛，肩甲骨内上角部圧痛，インピンジメントサイン陽性の 6 項目で，それぞれ有症状群中 3 名 14.3%，9 名 42.9%，10 名 47.6%，2 名 9.5%，14 名 66.7%，10 名 47.6 であった．ロジスティック回帰分析の結果，本 Scale は有意な目的変数であり，オッズ比は 1.67 であった．【考察】以上のことから，投球障害に対する SICK Rating Scale は，本研究における投球時肩痛を有する投手と関わりがあった．本検討は横断的評価であり，今後縦断的検討を行う予定である．

S-3-7

Key Words :
SLAP Lesion（上方関節唇損傷）
internal impinge（インターナルインピンジ）
RI Lesion（腱板疎部損傷）

投球肩障害の診断と治療

渡邊（わたなべ）　幹彦（みきひこ）[1]，栗山　節郎[1]，星田　隆彦[1]，中村　仁史[1]，
服部　麻倫[1]，門馬　秀介[2]，富田　一誠[2]，稲垣　克記[2]，米川　正悟[1]

[1]日本鋼管病院スポーツ整形外科，[2]昭和大学整形外科

【はじめに】当科で行なってきた投球障害肩の診断と治療について報告する．投球障害肩は大きく分けて肩峰下滑液包病変（以下滑液包病変）と肩甲上腕関節内（以下関節内病変）の病変，それ以外に分けられる．【診断】理学所見上，明らかなに肩峰下滑液病変と関節内病変を見分ける方法はないが，肩峰下滑液包の病変は日常生活動作にも支障を来たす例が多い．一方，関節内病変では投球時痛以外ではほとんど支障を認めない．診断には単純 X 線での機能撮影，超音波などが有効であるが，関節内病変の検察には MRI 関節造影が有効である．最近は生食 20cc を関節内に注入し T2 強調画像で判定している．【治療】肩峰下滑液包の病変は投球過多や加齢，不良投球フォームなどを原因とした滑液包の二次的変化が主である．一方，関節内病変は上方関節唇損傷（SLAP lesion）に代表される関節前上方の安定化機構の解剖学的破綻である．上方関節唇損傷を認めない上関節上腕靭帯（SGHL），中関節上腕靭帯（MGHL）などの剥離，部分断裂も認めるケースがあり，関節内病変は SLAP 損傷も含め，信原の提唱した腱板疎部損傷（不安定型）と同じ病態と考える．投球障害肩の治療には保存的治療があらゆる病態において優先される．肩峰下滑液包の病変に対しては以前から腱板機能訓練が中心に行なわれてきたが，肩甲帯，前腕を含めた上肢全体，体幹，下肢までのアプローチが必要である．不良投球フォームに対する矯正プログラムも有効で効果がある．一方，こうした保存的治療は関節内病変にはそれほど有効ではない．関節安定化機構の解剖学的破綻に対しては，レベルに応じて修復が必要である．ブロックテスト（プロカインテスト）は責任病巣が関節内に存在するかどうかの確認に必要不可欠である．SLAP 修復は関節唇の縫着と SGHL/MGHL の再緊張による関節安定化の再獲得であり，特に前上方の修復が必要不可欠である．関節内インピンジメント（インターナルインピンジメント）による腱板関節面不全断裂は，不安定症を放置した結果と考えられ，これは選手生命を脅かす障害となりうる．【成績】治療成績は保存的治療にて復帰可能だった選手は全野球選手の約 50% であり，特に滑液包病変が疑われた症例の約 80% の選手が復帰可能であった．一方，関節内病変が疑われた症例の約 70% は保存的治療では復帰を果たせず，後に手術またはレベルダウンを余儀なくされた．手術を受けた選手の 75% がスポーツ復帰可能であった．復帰不能例のほとんどが腱板関節面不全断裂のデブリドマンで対応した例であり，この解決が今後の課題である．

IL-3

New Trends in Cartilage Research

Freddie H. Fu

University of Pittsburgh

Osteoarthritis is a common disease that negative effects the lives of many people word wide. Both biomechanical and biological factors have been correlated to the development of osteoarthritis. During the past decade, many techniques have emerged to repair damaged cartilage. Those include bone marrow stimulation and micro－fracture, as well as autologous osteochondral transplantation, autologous chondrocyte implantation, and the use of bioscaffolds. In addition, stem cell treatment has been proposed. Muscle derived stem cells（MDSCs）have been found to improve cartilage repair in the laboratory setting. New polymer technology offers another option for cartilage repair. However, future research should also focuses on chondroprotection and early diagnosis of articular cartilage degeneration. Chondroprotection will lead to optimization of survival of stressed chondrocytes as a strategy to prevent the onset of osteoarthritis. This requires adequate diagnostic tools to evaluate for early degenerative changes. Optical Coherence Tomography（OCT）of the cartilage during arthroscopy and T2 Magnetic Resonance Imaging（MRI）cartilage mapping are examples of new ways to detect early cartilage damage. The advantage of OCT lies in the acquisition of cross－sectional images of articular cartilage comparable to low power histology but without damaging or removing the tissue. For the future of cartilage research, it is important to focus on cartilage repair, as well as on chondroprotection and the development of diagnostic tools for early degenerative changes.

Secondary 1960-1970 St. Paul's College Hong Kong Undergraduate 1970-1974 Dartmouth College Hanover, NH AB. Biology, 1974 Summa cum laude Phi Beta Kappa Graduate 1973-1975 Dartmouth Medical School Hanover, NH BMS, 1975 1975-1977 University of Pittsburgh Pittsburgh, PA MD, 1977 Post Graduate 1977-1978 Brown University Providence, RI General Surgery Internship 1978-1979 University of Pittsburgh Pittsburgh, PA Orthopaedic Research Fellow 1979-1982 University of Pittsburgh Orthopaedic Surgery Resident 12/81-2/82 Hannover Trauma Center Germany AO International Fellow 11/1-11/30/81 East Lansing Michigan Arthroscopic Surgery under Dr. Lanny Johnson

AP−1

Key Words :
neck biomechanics（頚部バイオメカニクス）
finite element model（有限要素モデル）
Rugby（ラグビー）

有限要素モデルを用いた頭部直接衝撃に対する頭頚部挙動解析—ラグビー選手頚部傷害発生機序の解明に向けて—

椎名（しいな）　逸雄（いつお）[1]，金岡　恒治[2]，芋生　祥之[1]，佐藤　房子[3]，江島　　晋[3]，小野古志郎[3]，宮川　俊平[1]

[1]筑波大学大学院人間総合科学研究科，[2]早稲田大学スポーツ科学学術院，[3]（財）日本自動車研究所

【背景】
ラグビーは対人接触を伴う競技であり，衝突に伴う傷害が多数報告されている．中でも頚部傷害は重篤な後遺症となることも多く，これまでもルール改正などで予防がすすめられてきた．傷害を予防する上で，発生機序の解明は不可欠である．近年は画像分析を用いて傷害発生機序を調査した研究も報告されているが，実際の衝突時の力学的，特に筋骨格系に対する負荷を詳細に解析した報告はない．一般に行われている生体を用いた研究手法では，倫理的な観点から，実施には傷害が発生しない低レベルの衝撃での調査しか行えず，また屍体を用いた場合には筋活動が全く反映されないなどの理由から生体での挙動を再現するには限界がある．そのため本研究の目的は有限要素モデル（FEM）を用いてラグビーの衝突場面における頭頚部のバイオメカニクスを明らかにし，挙動および応力分布の解析から傷害発生機序を明らかにすることで，ラグビーにおける頭頚部傷害の予防につなげることとした．
【方法】
頭頚部 FEM に対して頭部へラグビーでの衝撃を模した外力を与え，その際の頚椎挙動および筋骨格系への応力分布を解析した．衝撃時の条件として，1）衝撃を与える位置が前頭部，頭頂部，後頭部の3項目，2）頚椎のアライメントが前弯，直線の2項目としてそれぞれの組み合わせでどのような変化があるか検討を行った．
【結果および考察】
頭頂部および後方30度衝突では C5-C6 レベルに Buckling 挙動（長軸方向の荷重に対し，ある荷重で急に大きなたわみを生ずること）を認め，前方30度衝突では C6-C7 レベルに認めた．特に直線型モデルでの前方30度衝突では C6-C7 レベルにおける並進および回転挙動が小さいため軸圧によるストレスが大きくなると予想される．直線型モデルでは前弯型モデルと比較して全般的に挙動が小さく，また衝撃後 6ms 時点で高度の Buckling 挙動を認めた．
ラグビープレー中の外傷としては中下位頚椎での頚椎および頚髄損傷が多く報告されている．本研究では直線型モデルで同部位において屈曲挙動および前方へのせん断ストレスを伴う圧縮ストレスが強く，Tear Drop Fracture の発生機序を再現した．
【結論】
本研究は頭部直接衝撃時の頚椎での傷害発生機序が再現され頭部直接衝突用 FEM の有用性が示された．更にラグビーにおける頚部傷害発生に対する頚椎アライメント前弯消失の影響が明らかとなった．今後は，モデルを改良しながら軟組織を含めた応力分布を明らかにするとともに，より多様な条件設定でのシミュレーションを行い，傷害発生機序を解明していくことで傷害予防へつなげていきたい．

AP−2

Key Words :
custom-made insoles（カスタムメイド足底板）
effect of weightbearing（荷重の効果）
3D alignment（3次元アライメント）

足3次元アライメントの詳細な検討—荷重の影響と足底挿板の効果

鈴木（すずき）　智之（ともゆき），渡邉　耕太，山下　敏彦

札幌医科大学医学部整形外科

足のアライメント異常に起因する足部スポーツ傷害は多岐にわたる．治療の一つとして足底挿板が使用されるが，その形状や材質により足部アライメントに対する影響は異なることが予想される．しかしそれらを3次元的に高い精度を持って研究した報告は少ない．
足部のアライメントについて，足を構成する個々の骨の位置情報を3次元的にとらえることで詳細に評価する方法を確立し，以下の2点を検討した．1）足部アライメントに対する荷重の影響，2）形状や材質の異なる足底挿板の足部アライメントに対する影響の違い．
対象は健常人8名16足（男性6名女性2名；平均年齢23歳）．
撮影方法は仮想荷重システム（Dynawell®）を着用させ，体重の2/3を負荷し仰臥位にてインソール群（カスタムメイド FOOTBALANCE，日本シグマックス社）8足，コントロール群8足，インソール＋アーチサポートソックス群8足，アーチサポートソックス群8足を CT 撮影した後，コンピュータ上で対象領域を抽出し，各群の足部の3次元モデルを作成した．
計測：コントロール群と各群の3次元モデルをレジストレーション機能を用いて重ね合わせを行い，3次元アライメント変化を可視化した．
コントロール群の中足骨回旋角は荷重時 7.3°，基節骨回旋角は荷重時 11.5°，第一中足骨傾斜は荷重時 23.8° 第1第2中足骨間角は荷重時 9.6° であった．インソール群，インソール＋ソックス群，ソックス群ではいずれも回旋変位は統計学的有意差を認めなかった．
アーチ高はインソール群で有意に高かった．
正常足に対して矯正力の少ないスポーツ用装具は静的荷重状態ではコントロール群と有意な変化は認めなかった．運動負荷後の撮影など計測法の工夫が必要と思われる．
今後，スポーツ傷害を有する例と比較することで，その病態についての理解を深めることが可能となる．各種の足底挿板が足部アライメントに与える影響を検討することで，装具の効果を検討すること，また病態により即した装具の開発につながると考えられる．

LS-4

Surgical Technique and Indication of All-Inside Meniscal Repairs

Keith W. Lawhorn

Advanced Orthopedics and Sports Medicine Institute, USA



PERSONAL: Date of Birth: 10 May 1965 Place of Birth: Washington D.C. Married, 2 children PROFESSIONAL: Orthopaedic Surgeon-Advanced Orthopedics and Sports Medicine Institute, Fairfax Virginia-August 2005-present Orthopaedic Surgeon-Fair Oaks Orthopedic Associates, Inc., Fairfax, Virginia, September 2004-March 2005 Assistant Professor of Surgery, Uniformed Services University of the Health Sciences, Bethesda, Md., Feb 2002-present Staff Orthopaedic Surgeon, Malcolm Grow Medical Center, Andrews AFB, Md., Dec 2000-Aug 2004 Staff Orthopaedic Surgeon, David Grant Medical Center, Travis AFB, Ca. Aug.1996-Dec. 2000 Physician Advisor and Consultant for INOVA Physical Therapy Centers and Sports Medicine Therapy Programs Sept 2006-present Sports Medicine Research Group, University of California, Davis and the Clinical Investigational Facility, Travis AFB, Ca. Sept 1997-Dec 2000 Editorial Board of the Arthroscopy Journal—Jan 2006—present Peer Reviewer of Scientific publications for Arthroscopy—Nov 2002-present Peer Reviewer of Scientific publications for The American Journal of Sports Medicine—Dec 2001—present Orthopaedic Consultant—Biomet Sports Medicine—Sept 1999—present Instructor for Advanced Knee Arthroscopy Techniques Instructor for Advanced Shoulder Arthroscopy Techniques Developer of Surgical Technique and Instrumentation for Maxfire Meniscal Repair System Orthopaedic Surgery Preceptor and Teaching Staff: Primary Care Sports Medicine Fellowship—January 2002—Aug 2004 Resident and Medical Student clinical clerkships—Aug 1996—Aug 2004 Physician Assistant Specialty Fellowship in Orthopaedics—Aug 1996—Aug 2004 Surgical Team Chief in support of President George Bush and First Lady—Banner Mission to Senegal and Uganda, Africa—July 2003

Ⅰ. Anatomy and Function of the Meniscus
Ⅱ. Discuss zones of meniscal tears
Ⅲ. Discuss indications for meniscal repair and meniscectomy
Ⅳ. Discuss Meniscal repair techniques (advantages and disadvantages along with indications)
    a. Inside－out
    b. Outside－in
    c. All－inside
        i. Suture/polymer devices
        ii. All suture device
            1. Video demonstration
            2. Pearls and pitfalls
        iii. Limitations
    d. Hybrid repairs
Ⅴ. Biomechanical properties of meniscal repair constructs
Ⅵ. Outcomes of meniscal repair

Summary: This talk and demonstration will highlight the specific indications and treatment options regarding meniscal tears. Specific attention will be given to the different meniscal repair techniques outlining when to use various techniques and why. Pearls will be presented to help surgeons improve upon the ease and quality of meniscal repair surgery.

IL−4

Arthroscopic Technique in Treatment of Lateral Epicondylitis

Champ L. Baker

The Hughston Clinic, Columbus, Georgia



Champ L. Baker, Jr., M.D. is currently a staff physician at The Hughston Clinic in Columbus, Georgia, USA and a Clinical Assistant Professor in the Department of Orthopaedic Surgery at Medical College of Georgia. He received his undergraduate and medical degrees from Louisiana State University. He completed his residency through Letterman Army Medical Center and Shriners Hospital for Crippled Children and a sports medicine fellowship at The Hughston Clinic before joining the staff. Certified by the American Board of Orthopaedic Surgeons, Dr. Baker holds memberships in many professional medical and orthopaedic societies. He has served as president of the Southern Orthopaedic Association, the American Orthopaedic Society for Sports Medicine, the Georgia Orthopaedic Society, and the Georgia Shoulder and Elbow Society. He is on the editorial board of numerous scientific journals. He received the 2010 Robert E. Leach Mr. Sports Medicine award. This prestigious award is given annually to honor those who have made a significant contribution to the world of sports medicine. He served on the U.S. Olympic Committee as a volunteer physician and has been the team physician for several local and regional athletic teams. In addition, he has written published numerous scientific articles on topics ranging from ACL surgery to rotator cuff problems and lateral epicondylitis.

In patients with recalcitrant lateral epicondylitis, there are those in whom a prolonged attempt at nonoperative treatment has been unsuccessful. These patients continue to have pain and the need to alter their lifestyles with regard to their occupation or sports activities, or both. They are the ones who are considered candidates for resection of the extensor carpi radialis brevis (ECRB) tendon for relief of their lateral elbow pain.

One of the major advantages of the arthroscopic resection technique is the ability to look inside the joint. To operate outside the joint and merely resect the ECRB, the surgeon may be missing the true pathoanatomy. This may be one reason that the failure rate of open lateral epicondylectomy is largely due to inadequate resection of the pathological tissue.

The technique is straightforward for an experienced and competent arthroscopic surgeon. The proximal and medial portals are established after the joint is distended and the radiocapitellar articulation visualized. The capsule may be normal or partly torn or have a complete rupture. Using either an outside/in or inside/out technique, portals are established from a lateral canula, and the capsule is débrided with a shaver. The ECRB can then be seen as the structure between the capitellum and the muscle belly of the extensor digitorum communis. It is then resected with either a shaver or radiofrequency probe inserted between the superior portion of the capitellum and the superior portion of the radial head.

Arthroscopic resection of the ECRB has been an accepted procedure for nearly 15 years. We recently published a peer-reviewed article describing a 90% success rate in a group of 30 patients with an average follow-up of greater than 130 months [1].

1. Baker CL Jr, Baker CL 3rd. Long-term follow up of arthroscopic treatment of lateral epicondylitis. Am J Sports Med 2008 ; 36 : 254-60

S−4 シンポジウム 4

15：00〜16：30

「テニス肘の病態と治療」

座長：麻生　邦一（麻生整形外科クリニック）
　　別府　諸兄（聖マリアンナ医科大学整形外科）

シンポジスト：

1. 副島　　修（福岡山王病院整形外科）
2. 和田　卓郎（札幌医大整形外科）
3. 新井　　猛（聖マリアンナ医科大学整形外科学教室）
4. 青木　光広（札幌第一病院整形外科）
5. 西尾　謙吾（飯塚市立病院）

シンポジスト



副島　修
福岡山王病院整形外科，部長　国際医療福祉大学保健医療学部，教授

1986 福岡大学医学部卒業，同整形外科入局 1992 福岡大学大学院修了 1993−1995 米国UCSF手の外科研究所留学 1995 福岡大学整形外科，講師 2008 福岡大学整形外科，准教授 2009 現職 福岡ソフトバンクホークスチームドクター



和田　卓郎
札幌医大整形外科准教授

1984年 札幌医科大学卒 1988年〜1990年 米国ペンシルバニア大学留学 2000年〜 現職 手外科，肘関節外科，骨軟部腫瘍



新井　猛
聖マリアンナ医科大学整形外科学講師

1961年生まれ 1980年日本大学豊山高校卒業 1988年聖マリアンナ医科大学卒業 1994年聖マリアンナ医科大学大学院医学研究科卒業 2005年聖マリアンナ医科大学整形外科学講師，2010年現職 主研究領域/上肢(肩〜手)の外科，マイクロサージャリー，小児整形外科，関節鏡手術，上腕骨外側上顆炎（テニス肘）の研究



青木　光広
札幌第一病院整形外科 札幌医科大学解剖学講座訪問教授

1983年 札幌医科大学大学院医学研究科修了 同医学部整形外科助手 ワシントン大学医学部整形外科 研究員 札幌医科大学医学部整形外科 講師 日米整形外科学会トラベリングフェロー 札幌医科大学保健医療学部助教授 同大学院未固定解剖標本バイオメカニクス指導 札幌第一病院整形外科 札幌医科大学解剖学講座訪問教授



西尾　謙吾
飯塚市立病院整形外科部長

1998年 福岡大学病院整形外科臨床研修医 1999年 浜の町病院 同医員 2000年福岡徳州会病院 同医員 2003年福岡大学病院 同医員 2004年 Dept. of Orth. Surg. Univ. of CA, San Francisco 研究員 2006年中対馬病院 同部長 2009年 福岡山王病院 同医員 2010年 飯塚市立病院 同部長 日本整形外科学会専門医 同認定リウマチ医

S-4-1

Key Words :
lateral epicondylitis（テニス肘）
surgical treatment（手術療法）
arthroscopic surgery（鏡視下手術）

テニス肘に対する手術療法

副島（ふくしま）　修（おさむ）

福岡山王病院整形外科

テニス肘（上腕骨外側上顆炎）は短橈側手根伸筋（ECRB）腱の上腕骨外側上顆起始部での腱付着部症とする説が一般的であるが，古くより指摘されていた滑膜ヒダ病変や輪状靱帯の狭窄など関節内病変の関与が，最近のMRIや鏡視下手術での検討により改めて議論されている．

ほとんどの症例が6ヶ月から1年程度の保存治療で改善するが，症状が持続する難治例に対して手術治療を行う．数多くの手術法が報告されており，代表的な術式について概説する．

1）Nirschl法[1]：最も代表的な手術法で，変性断裂した腱および肉芽組織を切除し，外側上顆のdecortications, drillingを行う方法である．原法では関節内の展開は行わないが，関節内病変の確認・処置のために追加されることもある．

2）Boyd法[2)3)]：伸筋群起始部をノミにて切離反転し関節内を直視下に観察し処置を行い，輪状靱帯中枢1/2を全周性に切除，最後に反転した伸筋腱起始部をやや末梢にずらして再縫着する方法である．侵襲が大きいとの批判もあるが，関節内を含む広範囲な病変部位の観察・処置が出来る点が利点である．

3）Garden法[4]：手関節レベルでECRB腱の延長術を行い，起始部での緊張の低下を図る方法である．簡便であるが，関節内病変には対応出来ない．

4）鏡視下手術：2000年頃から米国より紹介され，本邦でも良好な追試結果が報告されている[5)-7)]．ECRB腱起始部の掻爬・ドリリングに加えて，関節内病変の観察・処置を低侵襲に行える点が利点であるが，関節鏡操作がやや煩雑で習熟するまでに時間を要す．また，関節内よりblindでECRB腱を切除する為にその位置関係の同定も問題となるが，我々が追試した解剖体の検討からも，外側側副靱帯を損傷することなく安全に切除可能である[8]．

Nirschl法，経皮的切腱術，鏡視下手術の術後成績に差を認めないとの報告もあり[9]，現時点ではいずれの手術法が優れているのか一定の見解はない．我々の手術法や成績についても報告する．

文献：1. Nirschl, RP, et al : JBJS, 61A : 832-839, 1979. 2. Boyd, HB, et al : JBJS, 55A : 1183-1187, 1973. 3. 二見俊郎，ほか：整・災外，48 : 1031-1037, 2005. 4. Garden, RS : JBJS, 43B : 100-106, 1961. 5. 和田卓郎，ほか：日肘会誌，13 : 83-84, 2006. 6. 新井　猛，ほか：日肘会誌，15 : S49, 2008. 7. 副島　修：MB Orthop，22 : 67-72, 2009. 8. 中川広志，ほか：日肘会誌，15 : 75-77, 2008. 9. Szabo, SJ, et al : JSES, 15 : 721-727, 2006.

S-4-2

Key Words :
tennis elbow（テニス肘）
arthroscopy（関節鏡）
surgery（手術）

テニス肘の鏡視下手術：治療成績と病態解明

和田（わだ）　卓郎（たくろう）[1]，佐々木浩一[1]，射場　浩介[1]，山下　敏彦[1]，青木　光広[2]

[1]札幌医大整形外科，[2]札幌第一病院

【目的】テニス肘は肘外側に疼痛を訴える頻度の高い疾患である．ほとんどの例が，装具療法，物理療法，ステロイド注射などの保存治療で治癒する．しかし，10～20% の例では保存治療が無効であり，手術治療が考慮される．本発表では，我々が行っているテニス肘の鏡視下手術の手術手技と術後成績を報告する．また，テニス肘における腕橈関節の軟骨損傷の頻度，部位，関連因子を検討した．

【手術方法】保存治療を行っても 6 ヶ月以上症状の改善しない慢性例を適応とした．径 4mm，30° 斜視鏡を使用し，駆血帯下に手術を行った．短橈側手根伸筋起始部の病的組織，腕橈関節に impinge する滑膜ヒダを切除した．術後外固定は行わず，手術翌日より肘および手関節の自動運動訓練を疼痛のない程度から開始した．術後 1 週間で軽作業への復帰を許可し，術後 4 週から徐々に重作業を許可した．

【手術成績】平均観察期間は 21 ヶ月であった．鏡視下手術を行った 43 例 45 肘（男 18 例，女 25 例）において，感染，神経損傷，不安定性の出現などの合併症は認められなかった．患者の満足度は　大変満足が 26 肘，満足が 18 肘，不変が 1 肘であった．JOA score は術前平均 32 点から 86 点に有意に改善した．

【軟骨損傷の解析】34 肘に関して，腕橈関節の軟骨損傷を観察した．小頭軟骨損傷は 22 肘（65%）に，橈骨頭軟骨損傷は 28 肘（82%）に確認された．ほとんどが小頭・橈骨頭の外側縁に存在した．小頭軟骨損傷例では非損傷例に比べ，鏡視上 ECRB 断裂が見られない Baker type 1 の頻度が有意に高かった．橈骨頭軟骨損傷では非損傷例年齢に比べと年齢が有意に高かった．

【結論】1. 鏡視下手術はテニス肘の病態把握が可能な，有用な治療法である．2. ECRB 非断裂例では ECRB 腱と小頭外側部との間に impingement が生じることが示唆された．ECRB 腱の変性の誘因になる可能性がある．

S-4-3

Key Words :
tennis elbow（テニス肘）
arthroscopy（関節鏡）
surgery（手術）

上腕骨外側上顆炎（テニス肘）難治例の病態と関節鏡視下手術成績の検討

新井（あらい）　猛（たけし），清水　弘之，倉持　大輔，赤池　　敦，安藤　　亮，別府　諸兄

聖マリアンナ医科大学整形外科学教室

上腕骨外側上顆炎（テニス肘）は短橈側手根伸筋腱（ECRB）の起始部での enthesopathy が病態である．一般的には保存療法が奏効するが難治性の症例も散見され関節外病変以外の病態への関与も示唆される．われわれは保存療法に抵抗する難治性のテニス肘症例に対し関節鏡視下手術を施行している．

（目的）難治性のテニス肘症例に対して施行した関節鏡視下手術症例について，術前の所見と関節鏡視所見から難治性の病態について検討を加えること．

（対象および方法）鏡視下手術を施行した 33 例 35 肘関節を対象とした．症例の内訳は男性 20 例 21 肘，女性 13 例 14 肘であった．平均年齢は 47 歳（30～71 歳）で手術適応は保存療法を 6 ヵ月以上施行しても症状が軽快せず手術治療を希望する症例とした．症状出現から手術までの期間は平均 11 ヵ月であった．術前に肘外側の圧痛部位，Thomsen test，middle finger extension test に加え，われわれが提唱している fringe impingement test を調査した．画像診断は単純 X 線以外に US，MRI を施行し ECRB 起始部の所見と関節内病変について検討した．術中の鏡視所見では内側からの鏡視で外側関節包断裂の有無，腕橈関節の滑膜ヒダ（synovial fringe : fringe）の有無および肘屈伸，回内外動作での fringe の impingement 所見，滑膜増生の有無，関節軟骨変性などについて検討した．手術法は鏡視下に ECRB の切離および滑膜切除，fringe 切除などを施行した．術後の治療成績は JOA スコアーと VAS で評価した．後療法であるが術後に外固定は行わず，約 3 週間の患側肢の安静，スポーツの復帰と重労働の復帰状況についても調査した．

（結果）Thomsen test および middle finger extension test はおのおの 35 肘中 34 肘に陽性で fringe impingement test は 35 肘中 29 肘（83%）と比較的高い陽性率であった．術前に US を施行した 32 肘中 29 肘で陽性で fringe impingement test と相関した．MRI では 35 肘中 32 肘で ECRB 起始部での T2 high 像と腕橈骨関節に張り出す synovial fringe 像を認めた．術中所見では 35 肘全例に synovial fringe と滑膜増生所見を認めた．関節包断裂像は 29 肘に認めた．JOA スコアーは術前 26 点が術後 6 ヵ月で平均 73 に改善しておりスポーツの復帰は術後平均 4 ヵ月であった．

（考察）今回の術前理学的所見や画像診断と術中所見および術後成績の結果から難治性のテニス肘症例の病態に関節内病変としての synovial fringe の存在の関与が示唆された．

今後は ECRB の enthesopathy と synovial fringe の関わりについて検討していく必要がある．

（結語）難知性テニス肘の治療に関節鏡による ECRB 切離と synovial fringe 切除，滑膜切除で良好な結果を得た．

S-4-4

Key Words :
tennis elbow（テニス肘）
lateral epicondylitis（上腕骨外上顆炎）
fresh cadaver（新鮮遺体）

肘関節肢位・内反ストレスが伸筋共同腱起始部の損傷に関与する

青木（あおき） 光広（みつひろ）[1]，田中　祥貴[2]，泉水　朝貴[3]，和田　卓郎[4]，山下　敏彦[4]

[1]札幌第一病院整形外科，[2]自衛隊札幌病院整形外科，[3]札幌医科大学理学療法科，[4]札幌医科大学整形外科

【目的】解剖学的研究で腱起始部に伸張や摩擦によるストレスが生じることが観察されており，このストレスがテニス肘の原因と考えられている．しかし，肘関節肢位や手関節伸筋群の伸張負荷がストレスに与える影響については明らかでない．今回我々は腱起始部に生じる接触圧を測定し，肘関節肢位や手関節伸筋群による伸張負荷が腱起始部のストレスに与える影響について検討した．【方法】新鮮標体8体（8肘）を用いた．円盤型小型圧センサ（6mm x 0.8mm；共和電業社製）を上腕骨外上顆頂部より1cm遠位で上腕骨小頭外側面上に設置し，伸筋共同腱と上腕骨小頭外側面に生じる接触圧を測定した．手関節自動伸展運動を想定して長橈側手根伸筋（ECRL）腱，短橈側手根伸筋（ECRB）腱または総指伸筋（EDC）腱にそれぞれ19.6Nの牽引負荷を加え，それぞれの筋の収縮が接触圧に与える影響を比較した．また腱負荷時に肘関節屈曲肢位（0，30，60，90度），前腕回旋肢位（回内位，中間位），内反ストレス負荷（なし，前腕自重，前腕自重＋1.96Nm）を設定し，これらの肢位が接触圧に与える影響を比較した．【結果】EDC腱に牽引負荷を加えた時よりもECRL腱またはECRB腱に牽引負荷を加えた時に接触圧は有意に増加した（$p<0.05$）．肘関節屈曲60，90度より屈曲0，30度で，前腕中間位より前腕回内位で接触圧は有意に増加した（$p<0.05$）．さらに内反ストレス負荷時にも接触圧は有意に増加した（$p<0.05$）．【考察】伸筋共同腱起始部に生じるストレスは，従来から言われているようにEDCではなくECRLまたはECRBの収縮が主に関与していることが示唆された．また肘関節肢位や内反ストレスも関与していることが示され，テニス肘の発生原因の解明と予防に有用であると考えた．

S-4-5

Key Words :
tennis elbow（テニス肘）
arthroscopic surgery（鏡視下手術）
open surgery（直視下手術）

難治性外側上顆炎に対する鏡視下手術群と直視下手術群（Nirschl 変法）の術後成績の検討

西尾（にしお）　謙吾（けんご）[1]，副島　修[2]，石河　利之[3]

[1]飯塚市立病院，[2]福岡山王病院，[3]福岡大学病院整形外科

【目的】上腕骨外側上顆炎（以下，外上顆炎）のほとんどは，保存療法により治癒する．しかし5% 前後の症例で慢性化し，観血的手術が考慮される．今回，われわれは鏡視下手術群，直視下手術群の術後成績を比較し，成績不良例についても検討したので報告する．【対象】6ヶ月以上の保存加療が無効で，手術を施行した16例16肘を対象とした．鏡視下手術を行った症例は8例，直視下手術を行った症例は7例であった．鏡視下群は左肘3例，右肘5例で，手術時年齢は平均49.4歳，罹病期間は平均34.8ヶ月であった．直視下群は，左肘5例，右肘3例であった．平均年齢は49.4歳，罹病期間は平均13.9ヶ月であった．評価方法は疼痛の変化に加え，現職への復帰までの期間，腕とう関節内滑膜ヒダの有無および鏡視下手術においての滑膜ヒダの状態を評価した．直視下手術で切除した組織は，全例病理学的診断を行った．術前後の機能評価として日整会肘機能評価法，上顆炎を用いた．【結果】鏡視下群では平均4.3週で現職へ復帰し，JOA スコアは術前33.1点から術後85点と改善していた．滑膜ヒダは全例に認められた．2例において，現職復帰後に症状が再燃し直視下手術を行った．直視下群においては，鏡視下群と比べ職場復帰が遅い傾向があったものの，平均7.2週で現職に復帰した．JOA スコアは術前29.2点から84.1点へと改善した．滑膜ヒダを3例に認めた．再手術例はないが，1例にて術後2ヶ月で疼痛の再燃を認めた．鏡視下手術例において，回内，外動作で明らかな滑膜ヒダのインピンジメントが確認できたものは2例のみであった．前方関節包における炎症性滑膜の増殖は全例に認めた．3例に滑膜ヒダの摩耗，変性や充血を認めた．直視下手術群の病理学的検査では，全例に腱付着部の炎症所見を認め，HYALINIZATION2例，血管新生2例，石灰化1例，滑膜細胞の増殖1例認めた．【考察】鏡視下手術は，手技に習熟すれば低侵襲であり，患者の早期復帰につながる．また関節内病変の観察評価とその処置が可能な点は大きな利点であるがECRB 腱起始部の後方部分は切除不十分となりやすい．一方，直視下手術は，安全かつ広範囲に変性部分や関節内病変の確認，切除が可能で手術時間も短時間であるが，職場復帰にやや時間を要す傾向があった．鏡視下手術を行った群において滑膜ヒダは全例に認めたものの，ヒダの摩耗，充血や腕橈関節内へのインピンジメントを認めたものは8例中5例であった．鏡視下術後早期に痛み再燃し，直視下手術にて症状軽快した症例が2例存在し，滑膜ヒダは症状に関与している可能性は否定できないものの，すべての症例において疼痛の主因とは考えにくいと思われた．

PD−7 パネルディスカッション7

16:40〜18:10

「医学生と若手医師が語るスポーツ医学」

座長：高岸　憲二（群馬大学整形外科）
　　稲垣　克記（昭和大学整形外科）

パネリスト：

1. 大塚　　洋（九州大学臨床教育センター）
2. 富田　一誠（昭和大学整形外科学教室）
   和田　一佐（昭和大学整形外科学教室）
3. 阿部　健作（金沢大学附属病院臨床研修医）
4. 三澤　寛子（聖マリアンナ医科大学整形外科学教室）
5. 高田　尚輝（大阪市立大学）
6. 安藤　貴俊（群馬大学大学院整形外科）

パネリスト



大塚　　洋
九州大学臨床教育センター

医籍番号 482021（2009.4.27登　録）
2007.3　九州大学卒業　1年次研修　九州大学病院　2年次研修　九州大学病院



富田　一誠
昭和大学医学部整形外科学教室

1994年　昭和大学医学部卒業　昭和大学整形外科入局　米国メーヨークリニックを経て　2009年　現職　日本オリンピック委員会　医学サポート部会委員　日本プロ野球機構　医事委員会委員　全日本アマチュア野球連盟/日本体操協会　医科学部会委員　北京オリンピック星野Japan，WBC 侍 Japan チームドクター　第1回ユースオリンピック日本チーム本部ドクター



和田　一佐
昭和大学医学部整形外科学教室

2000年3月　慶應義塾大学文学部卒業　2007年3月　昭和大学医学部卒業　同年4月　横浜市立市民病院（初期研修）　2009年4月　昭和大学医学部整形外科学教室入局　同年7月　日本鋼管病院出張　慶應義塾大学では体育会硬式庭球部に所属し，日本ランキング複42位，全日本選手権複ベスト32・混合複ベスト8，全日本学生選手権単ベスト64・複ベスト8など．



阿部　健作
金沢大学付属病院臨床研修医

2000年4月　私立灘高等学校入学　2003年3月　私立灘高等学校卒業　2004年4月　金沢大学医学部医学科入学　2010年3月　金沢大学医学部医学科卒業　2010年4月　金沢大学付属病院卒後臨床研修センター所属



三澤　寛子
聖マリアンナ医科大学整形外科学教室

2009年3月　聖マリアンナ医科大学医学部卒業　同大学病院研修医



高田　尚輝
大阪市立大学

2005年　六甲高等学校卒業　2005年　大阪市立大学入学　大阪市立大学医学部サッカー部所属　2009年度　関西医科学生サッカー大会4位　2009年度　西日本医科学生総合体育大会準優勝　2010年度　関西医科学生サッカー大会4位

PD-7-1

アキレス腱縫合術後のスポーツ復帰について：青年期受傷患者からの聞き取り調査を踏まえて

大塚（おおつか）　洋（ひろし）[1]，光安　廣倫[2]，高杉紳一郎[2]，岩本　幸英[2]

[1]九州大学臨床教育センター，[2]九州大学医学系研究科整形外科

【緒言】アキレス腱断裂は一般的に中高年のレクリエーションスポーツ中に受傷し，その後のスポーツ復帰についても問題となることが多い．九州大学整形外科においては，患者のADL向上と下肢下腿筋力の低下を防ぐために出来るだけ免荷期間や装具装着期間を短縮する目的で積極的に手術を行ってきた．今回20代のアマチュアレベルのスポーツ従事者2名とプロフェッショナルを目指している体育大学生1名のアキレス腱断裂を治療し，患者満足度について評価を行ったので，報告する．

【対象】2009年にアキレス腱縫合術を行った患者の内20代でスポーツを行っている3名を対象とした．全例競技中の受傷であり，受傷後1週以内に縫合術が行われていた．手術は2号エチボンドを4本用いてmodyfied Kessler法に準じ8 strand core sutureを行った後に，2-0 PDSを用いて背側3/4にcross stich法によるperipheral sutureを行い，パラテノンを縫合部が露出しないように縫合されていた．術後は翌日より可動域訓練を行い，背屈可動域が足関節0度になった時点で，装具を装着し全荷重を許可し，術後6週まで荷重時の装具装着を義務づけ，2カ月よりジョギングを許可し，術後3ヶ月でスポーツに復帰できるように指導している．3症例ともに3ヶ月から6カ月の間で元スポーツに復帰していたが，1例に術創の感染を生じた例が存在した．

【結果】アキレス腱断裂は保存的加療にても加療できるため，手術的治療を行うに当たってはその利点，欠点についての説明が重要であると思われた．症例では保存的加療についても説明がなされており，患者が治療法を選択する方法が取られており，治療法についての不満は認めなかった．バスケットボール部員の症例では受傷後8カ月でインカレでの活躍を報告していた．患者の不満点については，縦切開で侵入しているため創の肥厚性瘢痕の問題があげられた．

【結語】20代のアキレス腱縫合術後の患者満足度について調査を行った．全例結果については満足していたが，初回診察時の説明の重要さを実感した．

PD-7-2

スポーツ医学への思い（テニスプレーヤーからスポーツドクターへ）

和田（わだ）　一佐（かずさ）[1]，富田　一誠[1]，稲垣　克記[1]，雨宮　雷太[1]，
筒井　廣明[2]，渡邊　幹彦[3]，栗山　節郎[3]

[1]昭和大学医学部整形外科学教室，[2]昭和大学藤が丘リハビリテーション病院スポーツ整形外科，[3]日本鋼管病院整形外科

硬式テニスは国内の競技人口約500万人，アマチュア選手登録約12000人，プロ選手登録約300人と言われ，若年から中高齢者まで，トーナメント競技からレクリエーションまで，幅広い年齢層競技レベルで楽しまれる人気の高いスポーツである．私は医学部入学までの約20年間，硬式テニスのアスリートとして活動してきた．幸運にも自分自身には選手活動を通して大きな怪我や障害はなかったが，周囲には靱帯断裂，骨折や腰痛などでスポーツ医やトレーナーのサポートを受けている選手が多かった．そのような環境からスポーツ医学に興味を持ちはじめ，引退後にスポーツ医を志し医師となった．

報告によると，テニスにおける傷害は，足関節捻挫，肉離れなど下肢が約60%であり，上腕骨外上顆炎や手関節捻挫など上肢が約20%であった．年齢別には，高校生・大学生と60歳以上に傷害発生が多く見られた．現在は，選手の視点からではなく医療側からスポーツ医学に関わるようになった．

一言でスポーツ医と言ってもその業務は，病院での診療からチームドクター・トーナメントドクターなど現場での仕事まで様々である．オリンピックドクターや代表チームドクターを目標としている者も多く，その場に立つには経験や努力はもちろんその他多くの要素を満たさねばならず，狭き門の印象を受ける．

実際の臨床で個々の選手を診る場合は，その選手の競技レベルや学年，その後の進路，競技シーズンにより同じ病態でも選択すべき治療や手術の時期が変わってくる．スポーツ医は疾患の知識だけではなく各競技特性の知識も必要であるし，その選手の将来も含めて，選手，両親，監督コーチ，トレーナーとともに治療を計画する必要性を感じた．

選手時代の自分を考えると，解剖や外傷・障害に対しての知識が十分とはいえない．選手側の知識不足に加え，専門用語での説明により，必ずしも患者の理解は十分でない．医師は選手に一方的な指示を与えるだけではなく，選手がどれだけ障害の現状を正確に理解し適切なトレーニングを行っているのか，評価・把握することが重要と考える．そのためには，現場に足を運んで実際に医師自身の目で確認し，選手だけではなくトレーナー等に，実際に絵や模型などを利用して説明し，より深く解剖や病態について理解してもらう工夫も必要と考える．

アスリートとして，また医師として両方の視点からスポーツ障害に接して得たこれらの経験を，今後自分自身が行っていく医療活動で実践していきたい．

PD−7−3

Key Words :
ACL injury（前十字靭帯損傷）
attitude survey（意識調査）
questionnaire（アンケート）

中学生ハンドボール選手および指導者の膝前十字靭帯損傷に関する意識調査

阿部（あべ）　健作[1]，中瀬　順介[2]，五嶋　謙一[2]，高橋　竜平[2]，
土屋　弘行[2]，北岡　克彦[3]

[1]金沢大学附属病院臨床研修医，[2]金沢大学整形外科，[3]木島病院整形外科

【目的】膝前十字靭帯（ACL）損傷はハンドボールやバスケットボールを行うスポーツ選手に多く発生し，欧州プロハンドボール選手の5-10% が1シーズンにACL損傷を受傷するといわれている．また，ACL損傷後のスポーツ復帰には術後半年以上を要することが多く，最も避けたいスポーツ外傷の一つである．このような背景の元，近年，スポーツ医学会ではACL損傷の予防に注目が集まり，ACL損傷予防トレーニングとその有効性が報告されている．予防トレーニングを普及させるためには，まずACL損傷を認識することが必要であるが，これまでに中学生スポーツ選手及びその指導者を対象としたACL損傷に関する意識調査の報告はない．本研究の目的は，全国中学生ハンドボール選手権大会に出場する選手および指導者に対し，ACL損傷に関する意識調査を行い，その現状を把握することである．【方法】全国中学生ハンドボール選手権大会に出場する選手および指導者にアンケート調査を行い，回答が得られた58チーム，男子343名，女子361名合計704名およびその指導者102名を対象とした．選手に対するアンケート内容は，1.「膝前十字靭帯損傷」というケガを知っていますか？2.「膝前十字靭帯損傷」はどのような時に発生するか知っていますか？ 3.「膝前十字靭帯損傷」を予防するためのトレーニングを知っていますか？とし，指導者には上記に加え，これまでに指導した生徒がACL損傷を受傷したことがあるか？などを調査した．【結果】ACL損傷を知っている選手は21.4%（男子15.5%，女子27.1%），指導者は89.2% であった．ACL損傷の受傷機転を知っている選手は4.4%（男子2.3%，女子6.4%），指導者は49% であった．ACL損傷の予防トレーニングを知っている中学生は2.2%（男子0.6%，女子3.9%），指導者は13.7% であった．27.5% の指導者が指導した生徒のACL損傷を経験していた．結果には地域によって大きな隔たりを認めた．【考察】私はサッカープレー中に左右1回ずつ，2回ACL損傷を受傷し，手術を受けた経験がある．ACL損傷を受傷するまでは，ACL損傷という病名自体知らなかったし，1回目の手術後もどのような受傷機転で発生するのか，どのような予防法があるのか知らなかった．もし，受傷機転や予防法をしっかり把握し，実践していれば2度目の受傷はなかったのではないかと考えることがある．このような経験から，少しでも多くのスポーツ選手がACL損傷の知識を持つことが，ACL損傷発生の減少につながると考え，本調査を行った．結果，ACL損傷の受傷機転やACL損傷予防トレーニングを知っている選手は非常に少なく，スポーツ医学会と現場の温度差を感じた．ACL損傷の予防トレーニングを普及させるためには，まずその存在を知ってもらうために，地域ごとの講習会などの広報活動が必要と考えた

PD-7-4

Key Words :
ankle sprain（足関節捻挫）
diagnosis（診断）
treatment（治療）

足関節捻挫におけるアンケート調査：医師の施す治療，患者の受けた治療

三澤（みさわ）　寛子（ひろこ），仁木　久照，岡田　洋和，別府　諸兄

聖マリアンナ医科大学整形外科学教室

【はじめに】足関節捻挫はスポーツ外傷として頻度の高い疾患である．多くの場合は保存加療で症状は軽快しスポーツに復帰可能となる．その為，その治療は時に軽視されることもある．しかし，不十分な治療は疼痛や不安定性が残存する原因となり，靱帯再建術を余儀なくされる患者が多数存在することも事実である．受傷後にまず受診する医療機関は開業医であることが多く，そこでの最前線での初期治療が重要であることは言うまでもない．今回，足関節捻挫に対する最前線の治療の現状について，医療側と患者側からアンケート調査を用いて検討したので報告する．

【対象と方法】当科 OB の整形外科開業医と近隣の整形外科開業医に郵送にてアンケートを配布し足関節捻挫の診断，治療，リハビリなどに対して調査した．また，同時に本学医学生に対して捻挫の既往，受傷時の病院受診の有無，受けた治療内容，現在の疼痛，不安定性の有無を調査した．

【結果】医師へのアンケートは 48 施設より回答が得られた．診断は，98% が圧痛部位を確認していた．部位は前距腓靱帯 92%，踵腓靱帯 79%，三角靱帯 79% であった．また不安定性の確認は 96% が「する」と回答したが，ストレス撮影を行っている施設は 48% と 5 割に満たなかった．初期治療はギプスシーネ 60%，弾性包帯 58%，U 字シーネ 54%，アンクルラップ 48%，テーピング 42% であった．ギプス固定はわずか 27% であった．半年以上，疼痛，不安定性が持続した患者の割合は，83% の施設で 1 割以下という回答であった．

また，本学医学生に対して行ったアンケートでは 443 名の回答が得られた．捻挫の既往の有無においては 64% が「あり」であった．現在の症状として疼痛が 11%，不安定性が 16% に残っていた．

【考察】今回の調査結果によると，足関節捻挫の診断，検査，治療は施設ごとに多様であった．我々の調査では 8 割以上の患者が後遺症なく元のスポーツに復帰していた．また，補助診断としてストレス撮影を行っている施設は 48%，重症度分類により治療法を選択している施設が 70%，リハビリとしてバランス訓練まで施行する施設が 17% で，多くの論文で推奨されていることが，実際の現場では行われていなかった．この事実と疼痛や不安定性の遺残との関係は今回の調査では解決できなかった．将来的には統一された診断法や治療法のアルゴリズムの作成と，多くの病院，医院，学校，施設へのその啓蒙が足関節捻挫の成績不良例を少なくするためには必要と思われた．

PD-7-5

Key Words :
sports medicine（スポーツ医学）
medical student（医学生）
core trainning（コア・トレーニング）

医学部体育系クラブにおけるトレーニング意識調査

高田（たかだ）　尚輝（なおき）[1]，橋本　祐介[2]，森山美知子[1]，山脇　聡[1]，
森口　寛子[1]，冨田　晶子[1]，錦野　匠一[2]，中村　博亮[2]

[1]大阪市立大学医学部，[2]大阪市立大学大学院医学研究科整形外科

【背景】医学部は学業と部活動の両立を求められるため，競技力アップには良質な練習やトレーニングが必要と考えられる．今回我々は，医学部体育会系クラブにおける実態を把握するために，練習量やトレーニングに関するアンケート調査を行った．【目的】体育系クラブのおける練習量，成績，トレーニング，コア・トレーニングの認知度の実態調査を行うこと．【対象と方法】大阪市立大学医学部ラグビー・サッカー・男子，女子バスケット・準硬式野球・バレーボール・硬式テニス・軟式テニス・水泳の計9クラブ，170人を対象にアンケート調査を行った．アンケートは，部全体練習用と個人向けの2種類を作成，前者はキャプテンによる記入，後者は部員個人による記入形式とした．回収方法は，サークル員が練習場所へ赴き現地で記入依頼と回収，もしくはサークル員がキャプテンにアンケート回収を依頼する形式のいずれかで実施した．【アンケート項目】部全体用は，部員数・一週間当たりの練習回数・練習時間・過去の成績・ウォーミングアップ，クールダウンの時間，トレーニングの有無，ストレッチの有無，テーピングの使用頻度，コア・トレーニングの有無とした．個人用は，週当たりの個人練習の回数時間・個人練習の内容・ウォーミングアップ，クールダウンの時間，トレーニング頻度，ストレッチの有無，テーピングの使用頻度，コア・トレーニングの認知とした．【結果】各クラブとも週当たりの練習回数は2～3回，一回練習時間は3時間前後であった．ウォーミングアップの実施時間は15分前後だったが，軟式テニスはウォーミングアップをほぼしていなかった．クールダウンはほとんどのクラブで行われていなかった．トレーニングはラグビー，サッカー，女バス，野球，バレーボール，水泳で練習中に取り組んでいた．ストレッチはすべてのクラブで行っていた．ラグビー，サッカー，野球では，すべての部員が個人トレーニングを行っていた．すべてのクラブで80％以上が個人的にもストレッチを行っていた．ラグビー部・サッカー部，野球，水泳で優秀な成績を上げていた．コア・トレーニングの認知度が高いクラブは，サッカー，野球部，水泳であった．【考察】医学部は学業と部活動の両立を求められるため，練習効率を上げる必要がある．その手段として効率的な練習，トレーニングと戦略が考えられるが，全体練習時間はほぼすべてのクラブで同等であった．成績を上げているクラブは練習中にトレーニングを行っていることから，トレーニングの重要性が考えられた．最近注目されているコア・トレーニングの認知度はサッカー，野球部と水泳部が突出していた．これは本サークル幹部が所属し，スポーツ医学の知識を他の部員へ周知させていると考えられた．これを機に，サークルの活動をより多くのクラブへ浸透させていきたい．

PD-7-6

野球選手の投球側反復性肩関節脱臼に対する鏡視下バンカート法

安藤（あんどう）　貴俊（たかとし）[1]，小林　　勉[1]，大沢　敏久[2]，山本　敦史[1]，
設楽　　仁[1]，高岸　憲二[1]

[1] 群馬大学大学院整形外科，[2] 独立行政法人国立病院機構高崎総合医療センター整形外科

野球選手の投球側反復性肩関節脱臼罹患例では，投球動作が脱臼不安感を呈する90度外転外旋肢位の脱臼誘発肢位に近似したポジションをとることから，手術を行う上で注意を要する．今回，われわれは野球選手の投球側反復製肩関節脱臼患者3例に対して鏡視下バンカート法を行ったので，術後成績について報告する．

【対象と方法】

2007年から2009年まで当科において施行した鏡視下バンカート法症例67例中，野球選手の投球側罹患例は3例であった．手術時年齢は15，16，33歳，性別は全例男性，罹患側は全例右側であった．初回脱臼から手術までの期間は，30，36，60か月，経過観察期間は18，21，18か月であった．調査項目として，スポーツ復帰の可否，復帰までの期間，再脱臼の有無を調査し，術後評価として，日本整形外科学会肩関節疾患治療成績判定基準（以下，JOA score），肩関節学会肩関節不安定症評価法（以下，JSS Instability Score），肩関節学会肩のスポーツ能力評価法（以下，JSS sports score）およびRowe scoreを用いた評価を行った．

【結果】

全例，前下関節上腕靱帯（以下AIGHL）－関節唇複合体の関節窩からの剝離があり，Panalok loop anchor（Mitek；Raynham, Masachusets）4本を用いてAIGHL－関節唇複合体を再建し，rotator interval closureなどの追加補強手術は施行しなかった．

術後JOA scoreは，95，100，100，JSS Instability scoreは，84，97，92，Constant scoreは，90.5，84.2，99.2，JSS Sports scoreは，80，100，80，Rowe scoreは，90，95，95点で，全例全ての評価法で改善し，最終評価時，術前の競技環境に復帰していた．経過観察期間中再脱臼はみられなかったが，1例は投球時の軽度不安感が残存していた．

【結語】

投球側反復性肩関節脱臼に対する鏡視下バンカート法の術後経過は良好であり，投球に復帰できた．

MS−2

Key Words :
sports injuries in adolescent athletes（成長期スポーツ障害）
apophysitis（骨端症）
stress fracture（疲労骨折）

成長期における下肢のスポーツ傷害について

平野（ひらの）　篤（あつし）

筑波大学附属病院水戸地域医療教育センター/水戸協同病院整形外科



1988年3月筑波大学医学専門学群　卒業　2002年3月筑波大学大学院博士課程　卒業　1995年から2001年までJリーグヴェルディ川崎の常勤チームドクター　2002年7月茨城県厚生連水戸協同病院整形外科科長　2008年4月同病院院長　2009年4月筑波大学附属病院水戸地域医療教育センター/水戸協同病院　院長　その他役職　2001年度〜茨城県体育協会スポーツ医学委員　2006年度〜日本整形外科スポーツ医学会評議員　2007年度〜日本女子体育大学大学院非常勤講師　2009年度〜筑波大学臨床教授

成長期のスポーツ傷害は，低年齢から競技性の高い種目を中心に増加しており，後遺障害を残すものも含まれている．本講演では下肢に発生する傷害に関して画像診断と治療を中心に述べる．

成長期スポーツ傷害の特徴は，初期には症状が軽く，本人が痛みを訴えないかもしくはプレー可能な場合が多い．背景にオーバーユースが存在することが多く，またそれを含めたコンディションの悪化が原因のことが多い．早期発見には現場への啓発活動が必要である．また後遺障害を残しその後の競技力の向上に影響して選手から脱落する場合も多い．

成長期の傷害の診断には病歴の聴取がポイントであり，受傷機転や発症のオンセットを詳しく聞き取れば診断できるものも多い．圧痛部位も特徴的なものがあり骨端症などは，ほぼ確実に該当部位に圧痛が存在する．画像診断は骨端線や未骨化の軟骨の存在を考慮しなくてはならない．レントゲン検査で描出できないものは，超音波やMRIなどを要する場合も多い．

治療に関しては保存療法が中心である．多くは早期発見と患部の安静で治癒するが手術を必要とするものも存在する．骨端線損傷などで手術を必要とする場合は鋼線固定や創外固定などで骨端線を温存する必要がある．またその後の成長障害なども経過観察する必要がある．また靱帯実質より停止部の骨軟骨が脆弱なために裂離骨折が多い特徴がある．リハビリテーションは罹患関節の可動域訓練とストレッチング，下肢のバランストレーニングが重要であり，パワーをつけるだけの筋力トレーニングは低年齢層では必要の無いことが多い．

各論としてはオスグッド病やSinding-Larsen-Johansson病などの骨端症は身長の促進期と発症が関係しており危険年齢が明確である．これを予防につなげることが可能である．また社会的に単なる成長痛だと認識されていることも問題である．骨盤周辺の痛みの原因としては内転筋牽引から発症する恥骨骨炎やハムストリングの牽引から発症する坐骨の骨端症，大腿直筋の牽引で生じる下前腸骨棘の剥離骨折，恥骨下肢や大腿骨頸部の疲労骨折なども鑑別が必要であり，診断に苦慮して治療が遅れる場合もある．疲労骨折は脛骨や中足骨に多くみられるがまれに膝蓋骨や脛骨内果などに生じ手術が必要な場合もある．脛骨の疲労骨折はその前段階としてシンスプリント様の症状が継続している場合が多く，その段階で保存療法を開始する必要があると思われる．また成長期の女性の場合，整形外科的な治療に加えコンディション調査などを内科的な側面から診断する必要もある．過度な減量の指示や無月経，貧血などが合併している場合もある．またメンタルコンディションにも問題があるケースもみられる．

PD−3 パネルディスカッション3

9：10〜10：40

「現場で選手を支えるプロフェッショナルたち」

座長：白石　　稔（八王子スポーツ整形外科）
　　山口　光國（有限会社セラ・ラボ）

パネリスト：

1. 広瀬　統一（早稲田大学スポーツ科学学術院）
2. 大道　　泉（有限会社ジェイ・ピー・フィットネス）
3. 小笠原一生（独立行政法人日本スポーツ振興センター国立スポーツ科学センター）
4. Takashi Fukuda（Graduate School of Comprehensive Human Sciences in the Univ. of Tsukuba）
5. 杉浦　克己（立教大学）

パネリスト



広瀬　統一
早稲田大学スポーツ科学学術院

東京大学大学院総合文化研究博士課程修了　指導歴　東京ヴェルディ1969育成チームトレーナー　名古屋グランパスユースアカデミーコンディショニングコーチ　なでしこJAPANフィジカルコーチ　京都サンガユースチームコンディショニングアドヴァイザー　ジェフユナイテッド市原・千葉ユースアカデミーコンディショニングアドヴァイザー



大道　　泉
有限会社ジェイ・ピー・フィットネス

1964年生まれ．1987年筑波大学卒業，1990年同大学大学院修士課程体育研究科修了．スポーツ選手のトレーニング指導を中心に現場で活動．NECラグビー部の日本一（2002年〜2005年）に貢献．2006年度にはラグビー日本代表チームのストレングス・コーチを務める．



小笠原一生
独立行政法人日本スポーツ振興センター国立スポーツ科学センター

1979年，広島県呉市出身．筑波大学大学院博士課程人間総合科学研究科スポーツ医学専攻修了，独立行政法人産業技術総合研究所を経て2006年より現職．専門競技ハンドボール．日本体育協会公認アスレティックトレーナー，日本ハンドボール協会情報科学委員会委員，日本オリンピック委員会強化スタッフ．



福田　　崇
筑波大学大学院人間総合科学研究科

1996年筑波大学体育専門学群卒業，98年同大学修士課程修了．その後，カナダで日本人第一号となるアスレティックセラピーの資格を取得．これまでにチームカナダ障害者バレーボール，スピードスケートナショナルチームおよび実業団，ジョッキー，柔道選手をはじめ国立スポーツ科学センターでも幅広い競技選手のサポートを担当している．2009年より筑波大学大学院人間総合科学研究科に在職．



杉浦　克己
立教大学コミュニティ福祉学部スポーツウェルネス学科教授

東京大学大学院博士課程修了．博士（学術）2002日韓ワールドカップ日本代表チームの栄養アドバイザーを務める．現在は，日本オリンピック委員会(JOC)，日本陸上競技連盟，全日本柔道連盟，日本アイスホッケー連盟の科学委員．『選手を食事で勝たせる本』(中経出版，2007)ほか著書多数

PD−3−1

Key Words :
conditioning（コンディショニング）
soccer players（サッカー選手）

サッカー選手のフィジカル・コンディショニング―フィジカルトレーナーの立場から―

広瀬（ひろせ）　統一（のりかず）[1,2]

[1]早稲田大学スポーツ科学学術院，[2]早稲田大学スポーツ科学未来研究所

コンディショニングとは「パフォーマンス発揮に必要な全ての要因を，ある目的に向かって望ましい状態に整える」ことと定義される．「ある目的」とは，競技レベルにおける自己のベストパフォーマンスの発揮だけでなく，健康増進も含まれるように，幅広い目的が該当する．ここではサッカーの競技レベルにおけるベストパフォーマンスを発揮するためのコンディショニングについて紹介する．

競技レベルにおいてコンディショニングを行う際に対象とするのは，内的要因（フィジカル，メディカル，スキル，メンタルの４要因）と外的要因である．フィジカルトレーナーは主にフィジカル・コンディションを整えることに主眼を置くが，これはメディカル・コンディショニングの一部，すなわちスポーツ傷害予防にも密接に関わっている．一方，外的要因には環境（時差，気候，標高，フィールド）や用具が含まれる．これらはフィジカル・コンディショニングに強く影響するため，特に短期間に開催される大会でベストパフォーマンスを発揮するためには，適切に対応することが重要である．

上述した短期間の大会期間中に焦点をあてたコンディショニングを，「短期的コンディショニング（ミクロサイクルでのコンディショニング）」と呼ぶ．本シンポジウムでは短期的フィジカル・コンディショニングとして，女子サッカー選手を対象に国内・国外の大会期間中に行った実際について，コンディション評価法の具体例も交えて報告する．さらに，今後日本サッカー代表選手が世界の強豪国と対等に戦うためには，より一層のフィジカルパフォーマンス向上が必須である．そのためには「長期的フィジカル・コンディショニング（マクロサイクルでのコンディショニング）」を行わなければならない．戦略的な長期的フィジカル・コンディショニングを行う上での課題と展望についても併せて報告する．

PD-3-2

Key Words :
strength coach（ストレングス・コーチ）
specialization（専門分化）

ストレングス・コーチの仕事

大道（おおみち）　泉（いずみ）

有限会社ジェイ・ピー・フィットネス

近年，より高いレベルの競技能力獲得を目指して，体力養成のために専門的かつ高度なトレーニングが行われるようになってきました．それにともない，競技スポーツの体力向上のためのトレーニングには，より専門的な知識と実践の積み重ねからしか得られない経験と知恵とが必要とされるようになっています．

過去におけるスポーツ現場の体力トレーニングのあり様は，一人で何役も兼ねる指導者が，技術指導のかたわら各自の経験をもとに体力強化のトレーニング指導にもあたるというのが大半を占めていました．それが，スポーツ科学の発達にともない，これまでに行われてきた体力トレーニングに対する研究が進められ，その有効性の裏付けがなされるとともに，トレーニング方法の体系化が進められてきました．そして，それらを基礎として，より効果的なトレーニング方法も考え出され，競技スポーツの発展とともに広く普及することとなったのです．

こういった進歩のもと体力トレーニングを指導するスタッフについても専門分化が進められ，より深い専門知識を有するスペシャリストが，それぞれの専門分野の指導を担当するケースも見られるようになっています．例えば，我々が関わる社会人ラグビーチームにおいては，アスレティック・トレーナー，コンディショニング・コーチ，ストレングス・コーチというチーム・スタッフが，相互に連携して選手の体力強化ならびにコンディション向上に取り組んでいます．

この中でストレングス・コーチが担当するのは，体づくりや筋力強化に主眼を置いたトレーニングとなります．これらのトレーニングでは，従来，腕立て伏せ，懸垂，腹筋・背筋運動などの強化法が中心的に用いられてきましたが，バーベル，ダンベル，マシンなど器具を用いた，いわゆる近代的トレーニングが導入されるとともに一般的なトレーニング手段のひとつとして取り組まれるようになっています．

今回，ストレングス・コーチとして，チームにおいてどのような役割を担い選手強化を進めているのか，そして他のチーム・スタッフとどのように連携して進めているのか具体例を挙げながら紹介していきます．

PD-3-3

Key Words :
elite　sports（エリートスポーツ）
athletic injury（スポーツ外傷）
prevention（予防）

スポーツ外傷メカニズムの解明と予防プログラムの策定

小笠原一生（おがさわらいっせい）[1]，奥脇　透[1]，中前　敦雄[2]，宮川　俊平[3]，福林　徹[4]

[1]独立行政法人日本スポーツ振興センター国立スポーツ科学センター，[2]広島大学大学院整形外科学教室，[3]筑波大学大学院人間総合科学研究科，[4]早稲田大学スポーツ科学学術院

国立スポーツ科学センター（JISS）は日本の国際競技力向上を狙いとした実践的研究を行う公的機関である．医学，科学，情報の各研究部から構成され，それぞれ専門のバックグラウンドを有する研究者が学域を超えてエリートスポーツを支援している．ここでは2006年から継続されているスポーツ外傷メカニズムの3次元的解明と，その予防に関するプロジェクトを紹介する．本プロジェクトでは多方向から撮影されたスポーツ外傷の映像を解析することで損傷時の肢位を3次元的に再構築し，外傷発生の機序を検討するものであった．特に前十字靭帯損傷の解析には力を入れた．2009年以降は，映像解析と並行して，床反力計がない環境でも映像から選手に加わった床反力を推定するモデルを構築し，それを映像解析の結果と合わせることで，損傷時に関節が受けた力学的負担を見積もるまでに至った．これら一連の研究で得られた知見をもとに，JISSおよび競技団体のドクター，アスレティックトレーナーが中心となり，外傷予防のためのトレーニングプログラムを策定した．このトレーニングプログラムの予防効果を検証する介入が現在進行中である．また，JISSは母体である日本スポーツ振興センターを通じて学校体育におけるスポーツ外傷予防の啓蒙活動を行っている．

本研究は，学術的には映像工学，バイオメカニクス，アスレティックトレーニングそして医学が融合したものであり，組織的にはJISS，日本スポーツ振興センター，中央競技団体，学会の連携があって成しえたものであった．本研究は，今現在，トップで活躍する選手を対象としたものではないが，将来，世界で活躍できる人材の，安全なスポーツ環境の構築に資するものであり，この地道な活動が，日本スポーツの土台を強固にするという気持ちが著者らの動機付けとなっている．

PD-3-4

The Roles of Athletic Trainers in Speed Skating

Takashi Fukuda

Graduate School of Comprehensive Human Sciences in the Univ. of Tsukuba

National representative Speed skaters at the Vancouver Olympic game could get three medals including two silver medals and one bronze medal. We missed any medal at the last Torino Olympic game for seven Olympic games. Japan skating federation has three categories, speed skate, short track, and figure skate. There are eight medical doctors and seven athletic trainers at the medical team of speed skating. All medical doctors are orthopedics. Each athletic trainer has different background and medical license including acupuncture and massage, Judo therapy, physiotherapy, athletic therapy recognized in Canada. Four of seven athletic trainers have the license of athletic trainer issued in Japan Sports Association. The daily roles of athletic trainer at training camps and international events are prevention and management of injuries and illness, injury assessment, first aid, rehabilitation and reconditioning, and communication with speed skaters, coaches, and medical doctors. I'd like to introduce what kinds of responsibilities we take and how we work with speed skaters and the stuff throughout the year. We spend 120 to 150 travel days in total per year with the national team. We share durations of events with the medical team so that athletic trainers and medical doctors always stay with the team. Sometimes a medical doctor cannot cover all travel days with us, but we communicate over the internet or cell phone wherever we are all over the world. The improvement of the internet significantly develops us communicate with each other.

Speed skaters seldom suffer from acute injuries on the ice, but many suffer from chronic symptoms like back pain. They keep the back almost parallel to the ice in order to reduce air resistance which cause the muscle tension on the back. A research shows that most elite speed skaters have experienced chronic back pain and also have suffered from disk degeneration even without any symptom on the back. Actually they commonly complain of tight back muscles in the season. Therefore, we often take care of physical treatment including physiotherapy, massage and stretching to stay in optimal physical condition.

AT's Roles in Speed Skating

1. Prevention and Management of Injury and Illness
2. First Aid
3. Assessment of Injury
4. Rehabilitation and Reconditioning
5. Communication with Speed Skaters, Coaches, and Physicians

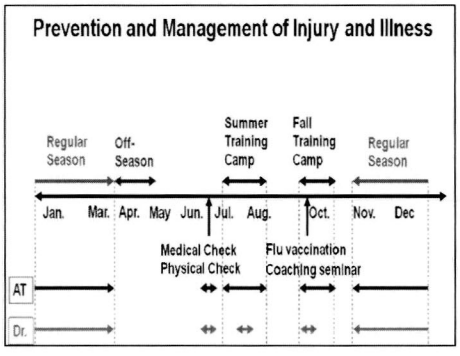

PD−3−5

Key Words :
sport nutrition（スポーツ栄養学）
supplement（サプリメント）
ergogenic（エルゴジェニック）

スポーツ栄養アドバイザー

杉浦（すぎうら）　克己（かつみ）

立教大学

アスリートの栄養サポートは，医科学サポートの中の重要な位置を占めている．
栄養サポートは，スポーツの大きなイベントを例に取ると，古くは1964年の東京オリンピック強化指定選手への食糧支援に認められ，本年のバンクーバーオリンピックおよびサッカーワールドカップ南アフリカ大会まで，栄養指導や調理などさまざまに形を変えて続けられてきた．
東京オリンピックの頃のように食糧事情の悪い時代は，日本アスリートの栄養摂取状況を海外強豪国アスリートの栄養摂取状況に近づけるため，栄養素として身体をつくるタンパク質・ミネラルや，エネルギー源の脂肪でさえも補給させることになり，卵や牛乳・乳製品を中心として食糧支援を行った．
しかし，現在は飽食の時代と言われ，コンビニエンスストアではいつでも・誰でも・どこででも食べ物が入手でき，ファストフードから高級レストランまでさまざまな食べ物があふれている．そのため，栄養サポートの目的はアスリートの食品選択能力の養成にシフトしてきた．合目的的に自らの身体をつくり，エネルギー源を獲得し，コンディショニングを図るため，アスリートが自ら適切な食品を選択できるようになること，そして，TPOによって必要となるサプリメントやスポーツ飲料について，その効果や摂取法を理解して使用するようになること，そして大事な試合にアスリートがベストのコンディションで臨めるようにすることが栄養サポートのゴールである．
本報告では，スポーツ栄養アドバイザーとして関わった陸上競技やサッカーなどの事例を紹介し，指導内容とその影響について考察し，栄養サポートの重要性を示したい．

PD−5 パネルディスカッション5

11：10〜12：40

「反復性肩関節脱臼のスポーツ復帰」

座長：岩噌　弘志（独立行政法人労働者健康福祉機構関東労災病院スポーツ整形外科）
　　渡邊　幹彦（日本鋼管病院スポーツ整形外科）

パネリスト：

1. 菅谷　啓之（船橋整形外科スポーツ医学センター）
2. 岡村　健司（羊ヶ丘病院整形外科）
3. 山崎　哲也（横浜南共済病院スポーツ整形外科）
4. 鈴木　一秀（昭和大学藤が丘リハビリテーション病院整形外科）
5. 中川　照彦（同愛記念病院整形外科）
6. 菊川　和彦（マツダ病院整形外科）

パネリスト



菅谷　啓之
船橋整形外科スポーツ医学センター，肩関節・肘関節外科部長

1987年千葉大学医学部卒業．同付属病院整形外科研修医，埼玉県厚生連熊谷総合病院，長野県立須坂病院科，栃木県厚生連塩谷病院，社団法人英志会渡辺整形外科病院，千葉大学付属病院整形外科医員，Research Fellow, Good Samaritan Medical Center, USA，川崎製鉄健康保険組合千葉病院を経て2002年より現職．



岡村　健司
羊ヶ丘病院整形外科

1987年　札幌医大整形外科教室入局
1993年　同助手
2004年　同講師
2010年　羊が丘病院
専門：肩関節外科，スポーツ医学　資格：日体協スポーツドクター，日整会専門医　役職：日本肩関節学会（幹事）他
最近の論文：肩手術アトラス：肩関節鏡手術とそのスキル（09．文光堂）



山崎哲也
横浜南共済病院スポーツ整形外科

■略歴　1961年新潟県生まれ　1987年滋賀医科大学医学部医学科卒業　1987年横浜市立港湾病院整形外科研修医　1991年横浜市大病院救命救急センター整形外科助手　1996年横浜市立港湾病院整形外科副医長　2000年横浜南共済病院整形外科医長　2002年同スポーツ整形外科部長現職
■専門領域　スポーツ整形外科　関節鏡
■チームドクター　横浜ベイスターズ　関東学院大学ラグビー部



鈴木　一秀
昭和大学藤が丘リハビリテーション病院整形外科

1963年11月12日生まれ46才　出身地：山梨県甲府市　1990年　昭和大学医学部卒業　昭和大学藤が丘病院整形外科入局　1999年　昭和大学藤が丘リハビリテーション病院，整形外科助教　専門：肩関節外科（特にスポーツ障害，画像診断，関節鏡視下手術）　日本整形外科学会認定専門医　日本整形外科学会認定スポーツ医　日本体育協会公認スポーツドクター　早稲田大学ラグビー部チームドクター



中川　照彦
同愛記念病院整形外科部長

1954年生まれ．1972年都立立川高校卒業．1979年東京医科歯科大学卒業．同整形外科入局．大宮赤十字病院，聖隷浜松病院などを経て1988年東京医科歯科大学整形外科助手．1996年同愛記念病院整形外科．2007年より現職．北海道日本ハム球団チームドクター．



菊川　和彦
マツダ病院整形外科

1991年　広島大学医学部卒業，広島大学整形外科入局．　広島大学整形外科，マツダ病院，吉田総合病院，広島県立身障者リハセンターを経て，1998年広島大学大学院．2002年より松山赤十字病院副部長，2007年10月より現職．専門分野・肩関節

PD-5-1

Key Words :
shoulder instability（肩関節不安定症）
athlete（スポーツ選手）
arthroscopic surgery（関節鏡視下手術）

アスリートの反復性肩関節脱臼の術式とスポーツ復帰

菅谷（すがや）　啓之（ひろゆき）

船橋整形外科スポーツ医学センター

反復性肩関節前方不安定症に対する鏡視下手術成績は，近年著しく向上し，スポーツ復帰率の高さだけでなく再発率でもオープン法を凌ぐ報告も散見される．鏡視下手術では，術前および術中の詳細な病態評価に基づくリスクファクターの評価と病態診断に基づき，病変部の正確な解剖学的修復による IGHL（下関節上腕靭帯）の機能再建が基本となる．術前診断としては，選手がどのような肩を望んでいるかを把握し，3DCT にて関節窩骨形態および Hill-Sachs lesion の範囲や深さを知り，MRA にて Bankart lesion の評価と合併病変の有無を確認する．手術室では，麻酔下徒手テストにて，健側との比較の上で患側の不安定性を評価し，診断的関節鏡を経て行うべき術式を決定する．術式は，関節唇靭帯複合体（以下，複合体）の関節窩頚部からの剥離を右肩で7時半の位置まで肩甲下筋腹が見えるまで充分に行い，3時から7時までの部分は複合体の生着部を広く取れるように関節窩面上の軟骨を一部除去しておき，アンカーは6時，4時20分，3時40分，2時の4箇所に挿入して，複合体の上方かつ関節窩面方向への advancement を行い，IGHL の機能再建と関節包の proprioception 機能の再建を行う．投球スポーツでは原則として補強措置としての腱板疎部縫合は行わないが，コンタクトアスリートなど術後再発のリスクが高いスポーツでは腱板疎部縫合は必須の処置である．さらに，関節窩骨欠損が大きい症例に対しては，あくまでも関節鏡視下に骨移植を行い，限りなく正常に近い環境を再提供する．後療法では，特にアスリートにおいては，術後の理学療法とくにアスレティックリハビリテーションによる全身機能の向上が鍵となる．投球スポーツであれば，IGHL の機能再建と股関節や胸郭肩甲帯の機能訓練による適切な投球フォームの習得が大切であり，コンタクトアスリートであれば，肩甲胸郭関節機能の向上にくわえて，ラグビーやアメフトではタックルなどのスキル向上も極めて重要となる．本症に対する鏡視下手術は，肩甲上腕関節の解剖学的再建を基本としており，IGHL の機能再建を行うことで関節包の proprioception 機能を再建することが大きなポイントである．すなわち，術後も解剖学的機能的に限りなく正常に近い関節を作り出し，同時に理学療法における全身機能の向上をもって，スポーツ完全復帰を目指すことを主眼としており，スポーツ選手には最も適した手術法といえる．本講演では，アスリートに対する本法の術前診断，術式，後療法につき詳述する．

PD-5-2

Key Words :
recurrent anterior shoulder dislocation（反復性肩関節前方脱臼）
winter sport（ウインタースポーツ）
results of surgery（手術成績）

ウインタースポーツアスリートの反復性肩関節脱臼のスポーツ復帰について

岡村（おかむら）　健司（けんじ）[1]，広瀬　聰明[2]，木村　重治[2]，上野　栄和[2]，
吉本　正太[2]，道家　孝幸[2]，杉　　憲[2]

[1]羊ヶ丘病院整形外科，[2]札幌医科大学整形外科

【目的】反復性肩関節前方脱臼の治療の原則は手術であり，本邦ではBankart法が広く行われている．また最近ではBankart法を鏡視下で行う鏡視下Bankart法が普及してきている．ただコンタクトスポーツ選手や関節弛緩性の強い症例，高度に関節の前方支持機構が破綻している症例では術後再発の危険性が高いことが知られており手術方法の選択には慎重を要する．我々は，原則的に鏡視下Bankart法を行っているが，術後再発の危険性が高いと判断される症例に対してはBankart法にBristow法を追加する術式(以下B＆B法)を選択している．今回アイスホッケー，スキー，スケート，スノーボードなどのウインタースポーツ選手の反復性肩関節前方脱臼に対する術後成績を調査したので報告する．

【対象と方法】術前にアイスホッケー，スキー，スケート，スノーボードなどウインタースポーツを行っていたスポーツ選手で手術を行った47例54肩を対象とした．手術方法は鏡視下Bankart修復群（以下A群）22例24肩，Bankart & Bristow変法群（以下B群）25例30肩．男性が40例で女性が7例であった．手術時平均年齢A群19歳，B群18歳，術後平均経過観察期間A群35ヵ月，B群66ヵ月であった．手術適応は肩甲関節窩の骨欠損が25%以下で，AIGHL-labral complexが温存されており，Bankart法のみで制動性が得られると判断できるものはAB法を，それ以外はBB法を施行した．評価項目は臨床成績を日本肩関節学会不安定症評価法(JSSスコア)で評価し，スポーツ復帰レベル，再発率，満足度，合併症についても調べた．

【結果】JSSスコアの平均はX線評価を除いた90点満点でA群80点，B群82点であった．スポーツ復帰は全例術前のスポーツへ復帰したが，受傷前より競技レベルを落とした不完全復帰がA群7肩（31%），B群3肩（14%）であった．また競技復帰に対する恐怖感が残存していた症例がA群7肩（35%），B群4肩（20%）であった．再発率はA群3肩(15%)，B群1肩(4%)．満足度はやや満足以上がA群17肩(82%)，B群20肩(95%)であり，両群とも1肩ずつに健側の70%以下の可動域制限を認めた．しかし全ての項目で両群間に有意差は認めなった．

【考察】今回の結果ではウインタースポーツ選手の反復性肩関節前方脱臼に対する手術成績はBB法の方がAB法よりも完全復帰率，競技に対する恐怖感，再発率，満足度において成績が良い傾向があった．これはウインタースポーツでは衝突や転倒など肩に大きなストレスがかかることが多く，再発のリスクが高いため，競技復帰には可動域よりもより強固な前方支持性が得られるBankart & Bristow変法の方が適していたためと考えられた．

PD-5-3

Key Words :
traumatic anterior shoulder instability （外傷性肩関節前方不安定症）
rugby （ラグビー）
modified Bristow procedure （Bristow 変法）

ラグビー選手に対する Bristow 変法の術後成績

山崎（やまざき）　哲也（てつや）[1]，明田　真樹[1]，蜂谷　将史[1]，山田　勝久[1]，
大関　信武[2]，　齋藤　知行[2]

[1]横浜南共済病院スポーツ整形外科，
[2]横浜市立大学整形外科

【目的】
コンタクトスポーツとりわけラグビー選手の反復性肩関節脱臼に対し，早期で確実なスポーツ復帰という選手の希望を満足させる手術方法は，未だコンセンサスが得られていない．当科では 2001 年以降，烏口突起の移行部位および固定方法を工夫した Bristow 変法単独手術を一貫して施行してきた．今回その治療成績をスポーツ復帰状況と合わせ報告する．

【対象と方法】
後述する Bristow 変法を施行し，術後 1 年以上経過観察可能であったラグビー選手 68 例 74 肩を対象とした．全例男性で，右側 37 肩，左側 37 肩 （両側 6 例） であった．競技レベルは，社会人 7 例，大学 42 例，高校 19 例，手術時年齢は平均 19.2 歳，術後経過観察期間は平均 20.7 カ月であった．なお他医での烏口突起移行を行った直視下制動術の再脱臼例は除外した．本術式における烏口突起の移行部位及び固定方法は，移行する烏口突起の外側縁を関節面に一致させ，かつ共同筋腱の付着部を関節窩縁に近接させる為に肩甲骨側に骨溝を作成し，烏口突起を埋め込むようにスクリュー固定した．後療法は，下垂内旋位での装具固定を 3 週間行った後，関節可動域訓練を開始した．移植骨の癒合状況を確認しながら段階的に運動強度を上げていき，術後 3 ヶ月に撮像するヘリカル CT にて骨癒合が確認されてからコンタクト動作を許可した．調査項目は，スポーツ復帰状況，ゲーム復帰時期，再 （亜） 脱臼の有無，下垂位と 90 度外転位での外旋可動域患健側差，JSS Shoulder Instability Score （SIS） および JSS Shoulder Sports Score（SSS），合併症とした．

【結果】
全例スポーツ復帰し，公式戦のゲーム復帰時期は術後平均 5.0 カ月あった．再 （亜） 脱臼例は無く，両側例を除いた 62 例の外旋可動域患健側差は，下垂位平均 6.1 度，90 度外転位平均 4.7 度であった．74 肩の JSS SIS は術後平均 94.6 点，68 例の JSS SSS は術後平均 91.2 点で，合併症として術後早期のビス逸脱を 1 肩に認めた．

【考察および結語】
本術式の特徴は，共同筋腱付着部の腱性部分による下関節上腕靱帯-関節唇複合体の再建を意図していることであり，烏口突起を，骨性防御として関節窩の延長に用いるのではなく，共同筋腱を関節窩縁に強固に接着させる骨性アンカーとし使用している．その為，関節窩および肩甲骨頚部を十分展開し，サージエアトームを利用した適切な骨片設置位置の確保と骨癒合向上への母床の作成を行っている．本術式により，早期のコンタクトプレーの再開と競技復帰が全例可能となり，関節不安定性の確実な制動及び外旋制限の少なさから，ラグビー選手の反復性肩関節脱臼に対しきわめて有用な手術法と考えられた．

PD-5-4

Key Words :
traumatic anterior shoulder instability（外傷性肩関節前方不安定症）
collision athlete（コンタクトスポーツ選手）

コンタクトアスリートの反復性肩関節脱臼に対する治療戦略

鈴木（すずき）　一秀（かずひで）[1]，筒井　廣明[2]，三原　研一[2]，牧内　大輔[3]，西中　直也[3]

[1]昭和大学藤が丘リハビリテーション病院整形外科，[2]昭和大学藤が丘リハビリテーション病院スポーツ整形外科，[3]昭和大学藤が丘病院整形外科

コンタクトアスリートの反復性肩関節脱臼に対する治療は，その競技特性からコンタクトプレーによる再受傷のリスクが高く治療法の選択に難渋する．現在，本疾患に対する手術治療法の gold standard となった鏡視下 Bankart 法（スーチャーアンカー法）の再脱臼率は 2-23% と報告されており，その中でもコンタクトアスリートの再脱臼率は高いのが現状である．では，再脱臼率を低下させ早期復帰を可能にする手術方法は何か．これが我々スポーツ医に課せられた課題であると考える．反復性肩関節脱臼に対する治療の第一目的は再脱臼の防止であり，特にコンタクトアスリートが術後再脱臼を起こすと，競技特性上反復性に移行する可能性は高く，以後のスポーツ活動に支障をきたすことは明らかである．また，鏡視下 Bankart 法の術後競技復帰には 6-12 ヵ月を要し，3-4 年しかない学生スポーツの場合，全力でプレーできる期間が限定され，ビハインドとなりレギュラー争いの中で遅れをとる．すなわちコンタクトアスリートの反復性肩関節脱臼の治療において選手から求められるのは，1．再脱臼しない手術．2．復帰が早い手術．の二点に尽きる．演者らは，2001 年 3 月より 2010 年 3 月まで 470 例に鏡視下 Bankart 法を施行してきた．その術後成績は直視下 Bankart 法と比較しても遜色なく（2008 JSS），可動域の獲得は鏡視下法が勝っており，スローイングアスリートの投球側に対する術後復帰率も満足いく成績であった（2009 JOSM）．しかしながら，再受傷による再脱臼は約 5% に生じ，そのほとんどが collision sports 例であった事（2006 JOSKAS）から，アスリートに対しては 2005 年 6 月より one anchor two sutures 法（dual sutures 法）を行っておりその短期成績は良好であった（2007 JOSKAS）．しかし，追跡調査にて再脱臼例があり，Rotator interval closure を追加した症例でも再脱臼例を経験したことから，2007 年 12 月よりコンタクトスポーツ（ラグビー，アメフト，柔道，レスリング，アイスホッケー）症例に対しては直視下 Bankart & Bristow 変法を施行している．本パネルディスカッションでは，適応を限定せずに行ったコンタクトアスリートに対する直視下 Bankart 法，鏡視下 Bankart 法の術後成績および再脱臼例を後ろ向きに検証し，現在行っている直視下 Bankart & Bristow 変法の術後成績とスポーツ復帰率，復帰までの期間を検討し，現在我々が行っているコンタクトアスリートの反復性肩関節脱臼に対する治療戦略を述べたい．

PD−5−5

Key Words :
sumo wrestler（相撲力士）
recurrent shoulder dislocation
（反復性肩関節脱臼）

大相撲力士の反復性肩関節脱臼―手術例の土俵復帰と非手術例の予後―

中川（なかがわ）　照彦（てるひこ）[1]，土屋　正光[1]，佐藤　哲也[1]，松山　嘉彦[1]，立石　智彦[1]，
岩澤　大輔[1]，関　芳衛[1]，若林　良明[2]，二村　昭元[2]，宗田　大[2]

[1]同愛記念病院整形外科，[2]東京医科歯科大学整形外科

【目的】大相撲力士の反復性肩関節脱臼に対するBristow変法および鏡視下Bankart修復術の土俵復帰および非手術例の予後に関して検討する．

【対象と方法】対象は大相撲力士の反復性肩関節脱臼で手術を施行した13例14肩および非手術例で当科受診後1年以上の経過を追跡できた反復性肩関節脱臼5例と初回肩関節脱臼9例である．手術例はBristow変法10例11肩，鏡視下Bankart修復術3例3肩で，それぞれ手術時年齢は平均19.6歳（16〜24），17.3歳（16〜19），身長・体重は平均178cm・131kg，180cm・112kg，手術時間は平均113分，130分，術後FU期間は平均3.2年（15〜75ヵ月），2.4年（20〜32ヵ月）であった．なお鏡視下Bankart修復術では3例ともに腱板疎部縫縮術を追加した．

【結果】手術例ではBristow変法後の1肩でスクリューの折損が生じ再脱臼をきたしが，他の13肩では再脱臼はみられなかった（再脱臼率7.1%）．手術から本場所の土俵復帰までの期間はBristow変法では4.8ヵ月（3〜6），鏡視下Bankart修復術では4.3ヵ月（4〜5）であった．またBristow変法でスクリューの逸脱が2例にみられ，他の1例では術後3年で変形性関節症をきたしていた．非手術例の反復性脱臼5例では3例で初診後4〜8年の経過で再脱臼をみとめず，2例では初診後2年および10年の経過中再脱臼を繰り返すも手術を希望しなかった．初回脱臼の9例中5例（56%）では初回脱臼後1〜3.5年の経過で再脱臼なく，4例（44%）で再脱臼が生じ，4例ともに手術が行われた（当院3例，他院1例）．初回脱臼年齢では前者が平均20.6歳，後者が17.3歳で再脱臼が生じた例では若年である傾向がみられた．

【考察】Bristow変法では骨片が良好な位置で骨癒合すれば早期の土俵復帰が可能であるが，スクリューの折損や逸脱といったトラブルや，筋肉が厚く術野を十分に展開できない場合はスクリューの方向が限られ，骨片を良好な角度で固定することが困難であり変形性関節症を起こす可能性がある．鏡視下Bankart修復術では症例は3例と少ないが，土俵復帰が早く，メタルの使用もないため安全な手術と考える．19歳以下の力士の初回脱臼に対しては，希望があれば鏡視下Bankart修復術の適応があると思われるが，20歳以上の初回脱臼例では保存的に経過をみるべきと考える．

PD-5-6

Key Words :
shoulder instabirity（外傷性肩関節不安定症）
overhead（オーバーヘッドスポーツ）
Bankart repair（バンカート修復）

野球選手の投球側に生じた外傷性肩関節不安定症に対する鏡視下バンカート修復術の治療成績

菊川（きくがわ） 和彦（かずひこ），月坂　和宏，金谷　篤，田中　正宏，糸谷　友志

マツダ病院整形外科

【目的】近年，スポーツ選手の外傷性不安定症に対する鏡視下バンカート修復術の治療成績は良好との報告が多いが，術後安定性と可動域が同時に要求される野球選手の投球側の報告は少ない．今回，野球選手の投球側に対する本法の治療成績とスポーツ復帰につき検討した．

【対象，方法】過去6年間に本法を行った232肩中，野球選手の投球側は10肩（5%）であった．全例男性，手術時平均年齢は21.8歳，投手4肩，野手6肩，術後経過期間は12～42ヵ月（平均18.8ヵ月），病変部位はバンカート病変9肩，靭帯実質部断裂1肩で，6肩にSLAP病変の合併を認めた．手術はスーチャーアンカー法を行い，腱板疎部は縫縮しなかった．術前後の臨床成績を日本肩関節学会肩関節不安定症評価法（JSS-SIS），スポーツスコア（JSS-SSS），スポーツ復帰で評価し，他のスポーツとの比較も行った．

【結果】JSS-SISは術後92.1点，JSS-SSSは術後91.6点に有意に改善した．外旋角度の平均患健差は下垂位で-3.5°，90°外転位で-0.7°であった．スポーツ復帰は受傷前レベルへ復帰6肩，レベルダウン3肩，未復帰1肩で，再脱臼はなかった．レベルダウン，未復帰4肩中3肩は投手であった．他のオーバーヘッドスポーツの完全復帰率は80%で，同じ投球側でも野球，特に投手ではより十分な外旋可動域の獲得が必要なことが示された．

【結語】野球選手の投球側の外傷性肩関節不安定症に対する本法の完全復帰率は他のスポーツより低く，外転外旋制限を残さない工夫が要求される．

LS-5

女性とスポーツ―整形外科医に知っておいてほしいこと―

落合（おちあい）　和彦（かずひこ）

東京慈恵会医科大学附属青戸病院



学歴および職歴　1977年：東京慈恵会医科大学医学部卒業　1981年：同大学院修了　1991年：同大学産婦人科講師　1995年：米国カルフォルニア大学ロスアンジェルス校留学　1996年：東京慈恵会医科大学附属青戸病院産婦人科診療科長　1998年：同大学附属青戸病院副院長，同大学産婦人科助教授　1999年：同大学附属青戸病院院長（2003年12月まで2期）　2000年：同大学産婦人科教授・同附属青戸病院産婦人科診療部長　現在に至る　主な学会役職　日本産婦人科医会（理事）日本産科婦人科学会（代議員）東京産婦人科医会（会長）日本産婦人科手術学会（理事）東京母性衛生学会（理事）日本サイトメトリー学会（理事）　日本臨床細胞学会（評議員）日本婦人科腫瘍学会（評議員）日本臨床スポーツ医学会（評議員）日本体力医学会（評議員）など

1．女子の身体発育と運動能力の性差

ヒトの身体が大きく変化する時期は生涯に2度あることが知られている．はじめの変化は出生後1年間におきるが，性差はみられない．それに対し，思春期にみられる第2の変化は，変化率は小さいものの男女差が顕著である．体力の男女差は，基本的には筋肉量の違いであるが，女性ホルモンの影響による骨格の違いによって生ずる運動のパフォーマンスにも違いがあるとされている．一方，持久力については，男女差はあまりないとされている．

2．スポーツと月経異常

アスリートにおける婦人科的な問題として「摂食障害，月経異常，骨ソショウ症」が注目されているが，これらの病態はそれぞれが密接に関与していることが明らかになってきた．

初経発来前からハードなスポーツ活動を行うことで，初経の初来が遅延することが知られている．特に体操競技，長距離走などウエイトコントロールが必要な競技種目については初経発来が遅延する傾向が見られる．また，このようなスポーツ活動を続けることで無月経となるものが見られる（運動性無月経）．この原因としては競技特性としての体脂肪の減少のみならず精神的，肉体的ストレス，スポーツ活動による内分泌変化などが考えられている．月経異常の本態は，視床下部またはその上位の障害とされており，長期間放置しておくと難治性になるばかりか，低エストロジェン状態が持続することによる疲労骨折や動脈硬化などの病態を惹起する可能性があり，長期的な管理が必要とされている．治療の原則は運動の軽減と体重の回復である．

3．月経期間中のスポーツ活動

医学的には月経期間中であってもスポーツ活動を中止する積極的な理由はない．これは，水中運動であっても同様であるが，経血量の多い時期や月経痛の強い時期には休ませるのが適当であろう．また，軽度のスポーツ活動が，月経時の不快な症状を緩和できることを教育していくことも必要である．

OT5−1

Key Words :
tarsal navicular（足舟状骨）
stress fracture（疲労骨折）
internal fixation（内固定）

足舟状骨疲労骨折に対する経皮的骨接合術

藤岡（ふじおか） 宏幸（ひろゆき）[1]，森口　和哉[1]，常深健二郎[1]，田中　寿一[1]，吉矢　晋一[1]，高島　孝之[2]

[1]兵庫医科大学整形外科，[2]高島整形外科

【目的】スポーツによって生じた足舟状骨疲労骨折に対して経皮的骨接合術を行った症例について検討を行った．【方法】対象は5症例（全例男性），平均年齢は16歳であった．スポーツ種目はサッカー4例，ラグビー1例であった．単純X線で骨折と判断できた症例は1例のみで，残り4例は骨折が判然としなかった．全例にCTあるいはMRIを行い，骨折を確認して疲労骨折と診断した．手術は足背外側に小皮切を行い，ガイドピンを利用して骨折部展開することなくDTJスクリューを挿入して骨接合術を行った．【結果】全例骨癒合が得られた．術後平均2ヵ月から徐々にスポーツ復帰を許可し，全例元のスポーツ活動レベルに復帰できた．手術から復帰までの期間は平均3ヵ月であった．【考察】足舟状骨疲労骨折はまれな病態であり，単純X線検査では診断が困難なため見逃されることが多い．足舟状骨疲労骨折が放置された場合には，転位が生じて偽関節に至り治療に難渋する．そこで，足舟状骨疲労骨折が疑われた場合には，CTやMRIで適切に診断を行うことが重要であると考えられた．早期に発見された転位のないスポーツ選手の足舟状骨疲労骨折の治療は保存的治療が基本であるが，再発の危険やスポーツ復帰までの期間が長くなる可能性がある．特に，活動性の高いスポーツ選手では，再発や長期間安静は選手としての活躍の機会を損なうため，早期復帰を目指すことが重要となる．本報告では，足舟状骨疲労骨折に対してcannulated systemを有したDTJスクリューを利用した経皮的骨接合術を行い，骨折部の展開や骨移植を行うことなく骨癒合を獲得しスポーツ復帰を果たすことができた．したがって，スポーツ選手の足舟状骨疲労骨折では，できるだけ早期に診断を確定して，経皮的骨接合術で内固定を行うことが重要であると考えられた．

OT5−2

Key Words :
stress fracture（疲労骨折）
ankle（足関節）
medial malleolus（内果）

スポーツ選手に生じた足関節内果疲労骨折に対する手術療法の有用性

関（せき）　芳衛（よしえ），立石　智彦，岩澤　大輔，本杉　直哉，中川　照彦，土屋　正光

同愛記念病院関節鏡・スポーツセンター

【はじめに】疲労骨折の中で足関節内果に発生するものは稀である．今回，われわれは，3例のスポーツにより発生した足関節内果疲労骨折を経験したので，文献的考察を加えて報告する．【対象および方法】対象は3例3関節で全例男性であった．年齢，罹患期間，種目，主訴と臨床学的特徴，画像所見，治療方法，臨床経過を検討した．【結果】年齢は14〜19歳（平均16.3歳）であった．罹患期間は2週〜9カ月で平均3.6カ月であった．種目は全例サッカーであった．主訴は全例足関節内側部痛で，外観上の変形，外果の圧痛が出現した症例はなかった．単純X線所見で，全例に骨折線を認めた．MRIでは全例，STIR像で関節天蓋内側縁より長軸方向に走る高輝度像を認めた．治療方法は，1例に保存療法，2例は手術療法を行った．保存療法を施行した1例も骨癒合を得られずに遷延化したために手術療法を施行した．手術後臨床経過は全例良好で骨折の再発も認めない．【考察】足関節内果疲労骨折の報告は稀で，下腿疲労骨折の2.5〜4%程度と報告されている．しかし，報告例は少ないものの詳細に診断されれば実際は少なくない疲労骨折であるとの報告もある．臨床症状は足関節内果と天蓋部前方の圧痛である．診断は圧痛部位を含む病歴と足関節の不安定性がないこと，単純X線で圧痛部からやや斜め垂直に入る骨折が見付かれば明らかである．しかし，捻挫の後遺症として見逃されやすく，完全骨折になってから診断されることも多い．単純線のみでは，発見出来ない症例に対しては骨シンチの有用性が多く報告されている．より一般的に施行可能な検査でレントゲン被爆の点から考慮してもMRIは有用であり，特にSTIR等の脂肪抑制像によって診断は容易である．治療方針に関しては，早期復帰への要求と，ハードなスポーツによる骨折再発のリスクを軽減する必要性の高い症例に対してはShelbourneが提唱するように積極的な手術療法が有用であると考えた．特に，われわれの症例にあるacute on choronicの症例や保存療法にて軽快しない症例に対して，本疲労骨折が他の疲労骨折と異なり関節内骨折であり，転位を生ずれば将来変形性関節症を惹き起すことを考慮すると手術療法の選択は妥当であったと考える．又，現時点で短期成績であるが過去の報告にあるのと同様に，われわれの症例は全例成績良好であった．

OT5−3

Key Words :
stress fracture（疲労骨折）
sports injury（スポーツ）
medial malleolus（内果）

スポーツにより発症した足関節内果疲労骨折の3例

藤澤　隆弘[1]，石川　博之[1]，竹内　良平[1]，山口祐一郎[1]，熊谷　　研[1]，國谷　　嵩[1]，
齋藤　知行[1]，鈴木　英一[2]，二階堂宏治[3]

[1]横浜市立大学医学部整形外科，[2]神奈川県立汐見台病院整形外科，[3]湘南東部総合病院

【はじめに】疲労骨折は下肢に多く発生する．しかしその多くは脛骨骨幹部から骨幹端部であり，足関節内果に発生するのは2〜4%と比較的まれである．治療については，4〜6ヵ月の保存治療を推奨する報告もあるが，活動性の高い現役のスポーツ選手で，早期復帰を強く希望される場合，観血的治療もおこなわれている．今回われわれはスポーツにより発症した比較的まれな内果疲労骨折の3例を経験したのでこれを報告する．【症例】症例1は17歳女性，高校のバトミントン選手．3ヵ月にわたる運動時の足関節痛を認め，鍼灸院にて保存加療されていた．疼痛改善せず，近医受診され，足関節内果疲労骨折の診断で手術目的に当院紹介受診された．初診時X線像上，足関節内果疲労骨折を認めたが，骨折線は内側皮質には達してはいなかった．関節鏡およびスクリューによる観血的整復固定術を施行した．術後1週より歩行練習，2週よりジョギング開始し，術後8週から試合復帰した．その後は足関節痛を認めていない．症例2は25歳男性，プロサッカー選手．練習試合にて左足関節前方の痛みを自覚するが，プレーを続けていた．X線像上，内果側関節天蓋外側縁から上軸方向に走る縦の骨折線を認めた．足関節内果疲労骨折の診断でスクリュー1本で固定し，術後1週から歩行練習とし，4週からジョギング開始し，術後8週で練習復帰するも，疼痛続き，術後4ヵ月のX線像上，再骨折が認められた．腸骨移植とスクリュー固定を施行した．術後，低出力超音波骨折治療器を使用するも骨癒合不良なため，再手術後5ヵ月でドリリング施行．術後5ヵ月で練習に復帰した．関節面に骨折線は一部残存するが足関節痛なく受傷前と同等のレベルでのプレーが可能となった．症例3は17歳男性，プロサッカーチームのユース選手．試合にて左足関節の痛みを自覚するが，プレーを続けていた．運動時の足関節痛を持続し，X線像上，あきらかな骨折を認めず，MRI試行．MRIにて足関節内果疲労骨折の診断で，ドリリングを施行した．術後1週から歩行練習とし，6週からジョギング開始し，術後10週で練習復帰，その後は足関節痛を認めていない．【考察】今回われわれは，スポーツにより発症した足関節内果疲労骨折の3例を経験したので若干の文献的考察を加えて報告する．

OT5−4

Key Words :
Jones fracture（Jones骨折）
torg classification（Torg分類）
cannulated herbert screw
（キャニュレイテッド　ハーバート　スクリュー）

Cannulated Herbert Screw を用いた Jones 骨折の治療成績

西能　　健，土屋　　敢，栗原　　真，森川　嗣夫，園田　昌毅，平山　次郎，
藤田　耕司，竹内　慶雄，山口　　毅

JFE健康保険組合川鉄千葉病院整形外科

1902年Jonesは第5中足骨近位骨幹部骨折が難治性骨折であると報告した．Jones骨折は，結節部骨折とは異なり保存療法では難渋する症例があり，特に早期スポーツ復帰を求めるアスリートに対して，近年手術療法を推奨する報告が増えている．【目的】当院におけるJones骨折に対する手術療法をretrospectiveに調査し，治療成績を検討することである．【対象】2004年4月〜2009年11月の間に当院にて手術を施行し，術後4カ月以上経過観察可能であった18人18足（右7足，左11足）であり，年齢は平均18.0歳（16〜32歳），男女比は16人：2人であった．競技種目はサッカー15人，その他バスケットボール，ハンドボール，バレーボールがそれぞれ1人ずつであった．【方法・検討項目】手術は全例径4.5mm Cannulated Herbert Screwを使用した．検討項目は，1）Torg分類による骨折型，2）単純レントゲン上の骨折線消失時期，3）競技復帰時期，4）合併症，とした．【結果】Torg分類type1：6例，type2：3例，type3：9例であり，受傷から手術までの平均期間はそれぞれ2.3，5.7，34.8週であった．骨折線消失時期はそれぞれ9.1，10.3，12.1週であり，競技復帰時期は11.1，10.3，11.1週であった．全体としての骨折線消失時期は平均11.3週，競技復帰時期は平均11.0週であった．再骨折・遷延治癒といった合併症が2例で認められたが，ともにTorg分類Type1であった．【考察】Torg分類Type2，3では骨移植を行っている報告が散見される．しかし今回の研究ではTorg分類Type2，3の症例でも，骨移植は行わず全例で骨癒合が得られた．骨折部ドリリング・十分なスクリュー長・後療法の遵守により，良好な結果が得られたと考えられた．また再骨折・遷延治癒といった成績不良例はTorg分類Type2，3の報告が多い．本研究では，18例中2例で術後経過において，再骨折・遷延治癒を認めた．ともにType1であり，後療法のコンプライアンス不良が原因と考えられた．【結語】Jones骨折に対し，手術療法を行った18例を検討した．Torg分類Type2，3の骨硬化の強い症例においても，骨移植を施行せず全例で骨癒合を得た．再骨折・遷延治癒を認めた2例は，ともにTorg分類Type1であり，後療法の遵守が重要と思われた．

OT5−5

Key Words :
fifth metatarsal stress fracture（第5中足骨疲労骨折）
athlete（スポーツ選手）
revision（再手術）

第5中足骨疲労骨折に対する髄内スクリュー固定術〜再手術例の検討〜

中瀬（なかせ）　順介（じゅんすけ）[1]，五嶋　謙一[1]，高橋　竜平[1]，渡邊　孝治[1]，土屋　弘行[1]，北岡　克彦[2]

[1]金沢大学医学部整形外科，[2]木島病院整形外科

【はじめに】第5中足骨疲労骨折は難治性でかつ保存療法後の再発率が高いことから，手術療法が選択されることが多い．術式は髄内スクリュー固定術が一般的とされ，これまでに髄内スクリュー固定術の良好な成績が報告されている．一方，スポーツ復帰後の再骨折や癒合不全例も散見され，髄内スクリュー固定術の問題点となっている．今回，第5中足骨疲労骨折のスクリュー固定術後に再手術を必要とした3例経験し，それぞれの症例に関し，第5中足骨骨軸の長さに対するスクリュー長の割合（以下スクリュー長の割合），スポーツ復帰時期などを調査し，再手術となった原因を検討したので報告する．【症例1】16歳，男性，サッカー選手．スクリュー長の割合は65%，髄内スクリューの方向が悪く固定力不足により偽関節となり，当院へ紹介となった．初回手術6か月後に中空海面骨スクリューを用いて再手術を施行した．再手術後2ヶ月でスポーツに復帰した．【症例2】18歳，男性，バスケットボール選手．スクリュー長の割合は60%，骨皮質が硬く予定よりも短いスクリューが入ったこと，骨癒合前にスポーツ復帰をしたことで偽関節となった．初回手術8ヶ月後に自家骨移植と中空海面骨スクリューを用いて再手術を施行した．再手術後3か月でスポーツに復帰した．【症例3】22歳，男性，バスケットボール選手．スクリュー長の割合は45%，スクリューが短く固定力不足が生じ偽関節となった．初回術手術3か月後にアキュトラックスクリューを用いて再手術を施行した．再手術後8週でスポーツに復帰した．【考察】本調査の3例中2例は，固定力不足が，1例は早すぎたスポーツ復帰が再手術の原因と考えた．今回の結果を踏まえ，第5中足骨疲労骨折に対する髄内スクリュー固定術をおこなう際には以下の点に注意している．スクリュー長の割合が55% 以下では再発の報告があるため，なるべく長いスクリューを使用すること．スクリューを外側から刺入すると骨折部が開いてしまうため，なるべく内側から刺入すること．可能な限り径が太いスクリューを使用すること．また，後療法では，再発予防を目的としてインソールを使用し，過度な足部外側荷重を避けるような下肢・体幹の運動指導などを行っている．

PD－6 パネルディスカッション6

14：50～16：40

「私が勧める難治性足部疲労骨折の手術とそのタイミング」

座長：大久保　衞（びわこ成蹊スポーツ大学）
　　杉本　和也（奈良県立奈良病院）

パネリスト：
1. 杉本　和也（奈良県立奈良病院整形外科）
2. 宇佐見則夫（至誠会第２病院足と靴の医療センター）
3. 安田　稔人（大阪医科大学整形外科）
4. 高尾　昌人（帝京大学整形外科）
5. 岡田　洋和（聖マリアンナ医科大学整形外科学教室）
6. 齋田　良知（順天堂大学整形外科）
7. 亀山　　泰（財団法人スポーツ医・科学研究所）

パネリスト



杉本　和也
奈良県立奈良病院整形外科

1957年　京都府生まれ　1982年　奈良県立医科大学医学部卒業　1996年　済生会奈良病院整形外科部長　2001／2003年　奈良女子大学大学院人間行動科学非常勤講師　2003年GOTS－JOSSM　traveling fellow　2005年AOA－JOA traveling fellow　2009年　現職　2010年　奈良県立医科大学整形外科臨床教授　主研究領域　スポーツ医学，膝・足の外科　帯同経験　ラグビー日本代表

宇佐見則夫
至誠会第２病院足と靴の医療センター

1979年　慶応義塾大学　医学部卒業　1979年　慶応義塾大学　医学部整形外科教室　入局　1993年　至誠会第二病院　整形外科　部長　慶応義塾大学スポーツクリニック講師　1997年　慶応義塾大学整形外科講師　2003年　東京女子医大リウマチ痛風センター　講師　以後　現在に至る．



安田　稔人
大阪医科大学　整形外科講師

1961年　西宮市生まれ　1988年　大阪医科大学卒業　同大学整形外科入局　1997年　同大学大学院修了　生駒総合病院整形外科，医長　2002年　大阪医科大学整形外科助手　2005年　同，講師



高尾　昌人
帝京大学医学部整形外科学講座兼担教授

1989年島根医科大学医学部医学科卒業．同大学付属病院整形外科助手，医学部外科学講座（整形外科学）学内講師，付属病院整形外科講師，外科学講座助教授，帝京大学医学部整形外科学講座兼担助教授，同大学医療技術学部スポーツ医療学科教授を経て現在に至る．



岡田　洋和
聖マリアンナ医科大学整形外科助教

2000年　聖マリアンナ医科大学卒業　2001年　同大学整形外科入局　2007年　同大学整形外科，助教



齋田　良知
順天堂大学整形外科助教

2001年　順天堂大学医学部卒業　順天堂大学整形外科入局　2002年　ジェフ千葉チームドクター　2005年　ASBMR Young investigator award受賞　2007年　博士号取得　2008年　順天堂大学整形外科助教



亀山　　泰
（財）スポーツ医・科学研究所　スポーツ整形外科部長

1988年　広島大学医学部卒業　1988年　名古屋掖済会病院研修医　1991　名古屋掖済会病院整形外科勤務，名古屋大学整形外科学教室入局　1997年（財）スポーツ医・科学研究所勤務，診療部医師兼研究部研究員　1999年（財）スポーツ医・科学研究所　診療部副部長，副主任研究員兼　ウエルフィットさかえ診療所長併任　2006年（財）スポーツ医・科学研究所　スポーツ整形外科部長

PD−6−1

Key Words :
stress fracture（疲労骨折）
navicular（舟状骨）
foot（足）

スポーツ選手における足部舟状骨疲労骨折

杉本（すぎもと） 和也[1]，磯本 慎二[1]，佐本 憲宏[1]，小川 宗宏[2]，
田中 康仁[2]，三馬 正幸[3]，笠次（かずや） 良爾[4]

[1]奈良県立奈良病院整形外科，[2]奈良県立医科大学整形外科，[3]三馬整形外科，[4]奈良教育大学教育学部保健体育

【はじめに】足部舟状骨の疲労骨折は難治性の骨折として知られ，アスリートにとっては選手生命に関わる重大な障害である．今回，われわれが経験した症例について検討したので報告する．【症例】症例は11例12足で，男性6名，女性5名であった．年齢は14〜13歳，平均19歳であった．原因となったスポーツはバスケットボール5例，陸上競技とラグビーフットボールが各3例であった．11例中8例は日本最高峰リーグもしくは全国大会出場レベルであった．何れも初診時の主訴としては足関節の疼痛であった．発症から確定診断までの日数は1ヵ月〜10年（中央値2ヵ月）であった．7足は典型的な骨折像を呈し，2例は非典型的な骨折像を示した．また，発症から半年以上を経て当科を受診した時点ですでに偽関節となっていたものが2例みられた．うち，1例は骨折部位の開大を認めるとともに，距舟関節の関節症性変化を示していた．【方法】典型例8足に対しては3足に保存治療，5足に手術を行った．手術では5足全例に骨折部位のドリリングを行うとともに，4例には螺子による内固定を追加した．非典型的骨折2足では内固定を行い，うち1例には骨移植を行った．陳旧（偽関節）例では，1足に骨移植術を行ったが，他の1足は保存治療を選択した．術後，高校生以下では原則ギプス固定とし，大学生以上では免荷のみとした．免荷期間は骨癒合経過に応じて4〜12週としたが，その間，水中トレーニングや固定バイクトレーニングは許可した．荷重開始後はアーチサポートを使用した．【結果】距舟関節症を合併した陳旧例を除き，元の競技レベルへ復帰することができた．競技再開には1〜8ヵ月（平均3.5ヵ月）を要した．復帰時において骨折線が完全には消失していない場合があったが，スポーツパフォーマンスには影響しなかった．【考察】本骨折はトップアスリートでの発生が多い．このため，治療における免荷過程により引き起こされる筋萎縮を如何に最小限に抑えるかが重要である．また，本疾患では日常生活では支障がないことや，初期段階では画像診断が困難なことも多く，治療開始が遅れやすい．距舟関節症に進展した例もあり，注意を要する．【結語】足部の舟状骨疲労は診断が遅れることがある．距舟関節症を発生した1例を除いて，治療による予後は良好であった．

PD−6−2

足関節内果，舟状，第2・3中足骨疲労骨折の病態と手術について

宇佐見則夫(うさみ のりお)[1]，池澤　裕子[1]，浪花　豊寿[1]，芦田　利男[1]，山田　隆宏[2]

[1]至誠会第2病院足と靴の医療センター，[2]済生会平塚病院整形外科

近年，健康志向が高まるとともにスポーツ活動も盛んになり学童期以前より様々なスポーツに携わることは稀ではなくなっている．それに伴いスポーツ外傷や疲労骨折も増加している．疲労骨折のの多くはスポーツの休止で軽快するがなかには難治性であったりスポーツの休止が不可能であったため偽関節となり疼痛が遺残し成績の低下やスポーツ能力の低下をきたすこととなる．今回，足部で難治性といわれる疲労骨折（内果・舟状骨・中足骨）の病態・治療について検討したので報告する．

【症例】

内果疲労骨折は4例4足，舟状骨16例18足，第2中足骨基部3例3足，第5中足骨基部骨幹端骨折（Jones骨折）43例45足である．年齢は17〜46歳平均23歳であった．疼痛発現時より当院で加療した例は中足骨骨折2足のみでありアーチサポートを主とした足底板にて骨癒合した．

【結果】

内果と舟状骨疲労骨折では陸上トラック競技やバスケットなど，第2中足骨基部骨折はクラッシックバレエでJones骨折はサッカーやバスケットでみられた．足部形態に明らかな特徴はなかった．内果骨折に対しては中腔海綿骨螺子で固定を行い全例骨癒合が得られた．舟状骨骨折は全例偽関節になって受診した例であったため海綿骨螺子固定単独で固定したのは6足，12足には骨移植を加えた．第2中足骨基部骨折には足底板での保存療法で2足は治癒し，1足は改善せず手術を予定している．Jones骨折には中腔海綿骨螺子で髄内固定を行い全例骨癒合が得られた．

【考察】

疲労骨折の治療において難渋する例では診断に遅れるためと治癒自体が困難な例とに分かれる．診断が困難な例は舟状骨や第2中足骨の疲労骨折である．発生頻度が少ないうえに骨折線が通常のX線撮影では判別しずらいためである．Jones骨折は骨折線への血行不良のために偽関節になりやすい．早期復帰のためにはこれらの骨折では可及的早期に螺子などの強固な固定材料で手術することが望ましい．

PD-6-3

Key Words :
stress fracture（疲労骨折）
operative treatment（手術療法）
foot（足）

第5中足骨，足関節内果，舟状骨疲労骨折の治療

安田（やすだ）　稔人（としと），木下　光雄，奥田　龍三，常徳　　剛，
嶋　　洋明，高村　昌樹

大阪医科大学整形外科

【目的】足部疲労骨折は安静期間や手術適応の決定に難渋することも多く，特にスポーツ選手に対する治療方法については一定した見解はない．今回，Jones骨折として知られる第5中足骨疲労骨折，足関節内果疲労骨折，舟状骨疲労骨折の治療経験に文献的考察を加えて，これら疲労骨折に対する治療方法について検討した．【方法】第5中足骨疲労骨折10例（男性8例，女性2例，平均年齢24歳），足関節内果疲労骨折2例（ともに16歳の男性），舟状骨疲労骨折2例（17歳男性，16歳男性）を対象とした．12例が競技レベルのスポーツ選手(サッカー9例，バスケットボール3例)であった．診断は全例，単純エックス線像またはCT像にて骨折線を確認した．治療はJones骨折に対しては全例に髄内螺子固定（4/5mm ACUTRAK screw）を行い，内果疲労骨折と舟状骨疲労骨折は全例に外側ウエッジの足底挿板またはギプス固定による保存療法を行った．評価項目は1．骨癒合までの期間，2．日本整形外科学会足部疾患治療成績判定基準（以下JOAスコア），3．受傷前レベルへのスポーツ復帰時期，4．手術例は術後合併症について調査した．平均経過観察期間は1年である．【結果】1．骨癒合期間はJones骨折が平均2.5カ月，内果疲労骨折，舟状骨疲労骨折は平均4か月であった．2．JOAスコアは全例100点であった．3．スポーツ復帰時期はJones骨折が平均3か月，内果骨折，舟状骨骨折は平均5か月であった．4．術後合併症は感染，再骨折，スクリューの折損はなかったが，創周囲の軽度の知覚鈍麻を1例に認めた．【考察】Jones骨折に対するACUTRAK　screwを用いた髄内固定法は全例早期に骨癒合が有られ，早期のスポーツ復帰が可能であったことからスポーツ選手に推奨できる治療法と考える．内果疲労骨折については文献的には早期スポーツ復帰のためには手術を勧める報告が多い．手術療法は2，3か月でスポーツ復帰可能と報告されているが，今回，骨折線が脛骨天蓋から脛骨内側骨皮質に達していた1例はスポーツ復帰に6か月を要していた．早期のスポーツ復帰のためには特に完全骨折の内果疲労骨折例は手術療法を選択した方がよいと思われる．一方，舟状骨疲労骨折については文献上，手術を行ってもスポーツ復帰には5，6か月を要しており，近年の報告ではギプスと免荷による保存療法が第一選択とされている．自験例でも免荷ギプス固定と足底挿板による保存療法でともに5カ月でスポーツ復帰できたことから，舟状骨疲労骨折に対しては保存療法が推奨されると思われた．【結論】スポーツ選手に対してはJones骨折と内果疲労骨折に対しては手術療法を，舟状骨疲労骨折に対してはギプスと免荷による保存療法を行うのがよい．

PD-6-4

われわれが考える足部疲労骨折に対する手術療法の適応と術式

高尾（たかお）　昌人（まさと）

帝京大学整形外科

【手術の基本的な考え方】
足部疲労骨折に対しては保存療法を選択するのが原則であるが，保存療法では，全荷重歩行が可能となるのに3-16週を要し，また遷延治癒に至る例も散見されることから，手術療法を選択する場合も多い．われわれが考える手術適応は，①骨折部が大きく転位している例，②保存療法を行うも遷延治癒に至った例，③単純エックス線像で転位がほとんど無いまたは骨折線が不明であるが早期のスポーツ復帰を強く希望する例である．固定材料はスポーツ活動を続ける限りは基本的に抜去しない．以下，骨折部位別に術式を述べる．
【内果疲労骨折】
まずは骨硬化部に径1.2mmのK-wireでドリリングを行う．固定は，径4.0mmの中空海綿骨スクリューで行うが，1本のみでは高率に偽関節が生じることが報告されているため必ず2本で固定している．術後は，2週間のギプスシーネ固定の後に足関節の自動運動を開始し，部分荷重は術後3週から，全荷重は6週から行う．ジョギングは術後8週から開始し，スポーツへの完全復帰は術後10週を目標としている．
【舟状骨疲労骨折】
骨硬化部に径1.2mmのK-wireでドリリングを行った後，1本のスタンダードアキュトラックスクリューで固定している．①②の場合にはさらに腸骨からの海綿骨移植を併用している．術後は外固定を行わず，手術翌日から足関節の自動運動を開始する．早期に荷重を行うと高率に偽関節を生じることが知られているため，部分荷重は足底挿板（アーチサポート）装着下に術後6週から，全荷重は8週から行う．ジョギングは術後10週から開始し，スポーツへの完全復帰は術後12週を目標としている．
【第5中足骨基部疲労骨折】
経皮的に骨硬化部に径1.2mmのK- wireでドリリングを行い，1本の径4.5mm中空海綿骨スクリューで固定している．スクリューは茎状突起から近位骨片の髄腔に向けて刺入し，遠位骨片の皮質は貫かない．術後は外固定を行わず，手術翌日から足関節の自動運動を開始する．部分荷重はアーチサポート装着下に術後3週から，全荷重は6週から行う．ジョギングは術後8週から開始し，スポーツへの完全復帰は術後10週を目標としている．
【治療成績】
2006年4月から2009年12月までに手術を行った例は，内果疲労骨折が4例，舟状骨疲労骨折が2例，第5中足骨基部疲労骨折が17例であった．いずれも術後3ヵ月以内に骨癒合が得られ，スポーツ活動に復帰している．再骨折例は現時点では発生していない．神経・血管損傷例，感染例は無いが，内果疲労骨折の2例と第5中足骨基部疲労骨折の3例はスクリューヘッドによる疼痛を訴えたため抜去術を行った．
【考察および結語】
足部ストレス骨折に対する手術療法の治療成績は概ね良好と言える．さらに早期のスポーツ復帰を可能とするためには，LIPUSを併用する等のさらなる工夫が必要である．

PD-6-5

Key Words :
stress fracture（疲労骨折）
foot and ankle（足部，足関節）
intramedullary screw fixation（髄内螺子固定）

私が勧める難治性足部疲労骨折の手術とそのタイミング

岡田（おかだ）　洋和（ひろかず）[1]，仁木　久照[1]，平野　貴章[1]，秋山　唯[1]，
別府　諸兄[1]，加藤　篤史[2]

[1] 聖マリアンナ医科大学整形外科学教室，[2] 安藤整形外科病院

【目的】足部，足関節に発生する疲労骨折の中でも第5中足骨近位骨幹端部骨折，舟状骨骨折，内果骨折は難治性の疲労骨折である．主にスポーツ選手に発症し，保存療法では運動制限の期間が長いばかりか再発の可能性も高く，アスリートにとっては不利な点が多いため手術療法が選択されることが多い．今回，足部，足関節の難治性疲労骨折手術例の治療成績を検討し術式，手術のタイミングについて考察した．

【方法】手術を施行した症例は16例16足で，男性15名女性1名．全例スポーツにより発症し，その内訳はサッカー13例，バスケット1例，新体操1例，その他1例．部位は第5中足骨近位骨幹端骨折13例，内果骨折2例，舟状骨骨折1例であった．手術時平均年齢は18.3歳（16～30歳），経過観察期間は平均32.6週（8～156週）．手術方法は第5中足骨近位骨幹部骨折にはAcutrak　screwによる髄内スクリュー固定を施行し，Torg分類のIII型の6例に骨移植を加えた．内果骨折には海綿骨螺子を骨折線に直交するように刺入した．舟状骨骨折にはAcutrak screw miniを舟状骨外側より刺入した．【結果】第5中足骨近位骨幹部骨折は術後平均8.5週（8～12週）で全ての症例で骨癒合が得られた．骨移植を行わなかった第5中足骨近位骨幹端骨折1例に遷延治癒が認められ，初回手術より5ヵ月後に再手術（偽関節手術）を行った．再骨折，スクリューの折損などは認められなかった．内果骨折は術後平均9週で，舟状骨骨折12週で骨癒合が得られた．

【考察】足部，足関節の疲労骨折はスポーツ選手に多くみられるが，明らかな外傷歴を伴わないこと，初期には単純X線像で診断が困難なこと，疼痛があっても運動は可能なことから医療機関を受診した時には既に遷延治癒，偽関節の状態になっていることが多い．しかし，患者の多くは早期運動復帰を希望するため，早期に元のスポーツに復帰できる治療が望まれる．第5中足骨近位骨幹端骨折に対しては，髄内スクリュー固定の有用性を述べる文献が散見される．その利点は圧迫による強固な固定力が得られるため早期の後療法が可能であること，ヘッドレススクリューであればスクリューヘッドの突出による疼痛がないことがあげられる．一方，髄腔占拠率の高い螺子の挿入は髄内血行が障害される可能性が指摘されており，今後の検討課題の一つである．足部，足関節の疲労骨折の診断に必要な事項は，詳細な問診により患者のスポーツ環境，練習時間などを認識すること，凹足や扁平足などの患者の足部形態を把握すること，単純X線上に骨折線が認められない場合でも，局在する圧痛点でその可能性を疑い早期MRIを撮像することである．また，手術のタイミングは，患者が復帰を望む時期までの期間を逆算して施行する時期を考慮することも必要かもしれない．今回の我々の症例より難治性足部疲労骨折の手術とそのタイミングに検討を加え報告する．

PD-6-6

Key Words :
Jones fracture（Jones骨折）

私が勧める難治性足部疲労骨折の手術とそのタイミング

齋田（さいた）　良知（よしとも），長尾　雅史，中島　啓樹，高澤　祐治，
池田　浩，金子　和夫
順天堂大学整形外科

近年，難治性足部疲労骨折の中でも特に第5中足骨疲労骨折が増加傾向にあるが，治療法においてはスポーツへの早期復帰や再発予防を目的として，手術療法が選択される傾向にある．手術療法として，tension band wiring やプレート固定などの報告もあるが，現在は髄内スクリュー固定が一般的であり，使用されるインプラントは施設によって様々である．われわれは，2003年以降，Acutrak Headless Compression Screw（4/5 または Plus，長さ 45mm 以上）を用いて髄内固定を行っているが，骨折部にかかる圧迫力が強いこと，headless screw であるため screw head 部の障害発生がないこと，髄腔内占拠率が高いことが，Acutrak Screw を導入している理由である．

手術の適応に関しては，完全骨折例，再発例に対しては早期復帰や再発予防を目的として手術療法を選択している．一方，不全骨折（骨皮質内に留まる骨折線や骨吸収像）でプレーのパフォーマンスが落ちていないケースではインソール装着などでの保存療法を併用しながら経過観察（プレーも継続）としている．

我々のサポートしているサッカーＪリーグ所属チームに関してみると，過去10年間での第5中足骨疲労骨折の発生はプロ選手6例（発生時年齢：17～20歳），ユース選手11例（発生時年齢：15～17歳）で，17例全例が20歳以下での発生であった．受傷側は右8例，左9例であった．完全骨折は8例で，6例は手術療法を行ったが，本人の希望で手術を行わなかった2例はユース選手であった．不全骨折で保存療法を併用しながらプレーした9例中，骨癒合が得られた症例は4例であり，2例は完全骨折に至ったために手術を行った．不全骨折でもプレーのパフォーマンスが落ちていたため，予防も目的として手術を行った症例は3例であった．手術症例の術後の復帰期間は平均10週であった．手術を行い骨癒合確認後に復帰した選手での再発は無かった．

手術のタイミングに関しては，選手のチーム内でのポジション（レギュラーかサブか），発症した時期などが大きく影響する．例えば，シーズンが終盤にさしかかりチームに必要な選手であればプレーを継続させてシーズンオフでの手術を考慮する．一方，世界大会など主要な大会を控え直前での完全骨折を避けるべき選手であれば予防的手術も選択肢の一つであり，様々なバックグラウンドを考慮に入れてタイミングを選ぶ必要がある．

PD-6-7

Key Words :
stress fracture（疲労骨折）
surgical treatment（手術）
foot（足部）

足部の疲労骨折手術例の検討

亀山（かめやま）　泰（やすし）[1]，横江　清司[1]，井戸田　仁[2]，鬼頭　満[1]

[1]財団法人スポーツ医・科学研究所，[2]井戸田整形外科

【目的】疲労骨折の治療は保存的治療が基本である．しかし再骨折，遷延治癒，偽関節や骨折に転位を認める例など保存的治療では改善しない例には手術療法が必要となる．今回観血的治療を要した足部の疲労骨折例について検討した．【対象及び方法】当所で治療し手術を要した足部の疲労骨折例は58例60肢あった．これらの症例について骨折部位，手術までの期間，手術にいたった背景および手術方法から復帰について検討した．【結果】20年間に手術した足部の疲労骨折58例60肢の骨折部位は多いものから第5中足骨（JONES骨折）33例35肢，足舟状骨19例，母趾基節骨4例，第2中足骨基部2例であった．第5中足骨いわゆるジョーンズ骨折手術例33例35肢では，手術までの期間は2ヶ月から14ヶ月平均3.3ヶ月であった．手術は競技レベルの高い選手や完全骨折例，偽関節・遷延治癒，再骨折例におこなった．競技レベルの高い完全骨折16例は早期に，偽関節，遷延治癒の19例は経過が経って手術をおこなった．手術は圧迫螺子髄内固定を35肢におこない，5例に再骨折がみられ，螺子の入れ替えや骨移植を追加した．最近では早期復帰を希望する競技レベルの高い選手には積極的に手術を勧めている．足舟状骨は保存例が44例あり，約3割の19例に手術をおこなった．手術までは1ヶ月から3年，平均7.5ヶ月であった．ギャップのある完全骨折，保存的に改善しない例，遷延治癒・偽関節例に手術をおこなった．手術は偽関節例には掻爬・骨移植・螺子固定を10例，完全骨折や遷延治癒例には骨穿孔・螺子固定を8例，足背の小骨片は3例切除した．母趾基節骨は転位のある完全骨折1例と遷延治癒や偽関節3例の計4例にハバートスクリューなどで固定術をおこなった．全例外反母趾を認めたため，術後外反母趾装具を使用した．第2・3・4中足骨骨幹部疲労骨折は足部・足関節で最も多い疲労骨折であるが，第2中足骨基部の疲労骨折はまれで，難治性である．10例は保存的に治療したが難治例の2例には骨片切除と骨穿孔術をおこなった．【考察】疲労骨折の治療は原則として，原因となったスポーツ動作を中止するなど保存的治療が基本である．しかし症状が改善すると安静が守られず，同じストレスが繰り返し加わり再骨折や遷延治癒・偽関節となり，結局手術を要し，競技復帰も長くなってしまう．再骨折や遷延治癒，偽関節となりやすい難治性の疲労骨折例では，長期間の安静が守りにくい競技レベルの高い選手には，早めに手術療法に切り替えることも早期復帰には必要と思われる．また手術後も骨癒合を見きわめ，原因となった動作やフットワークを改善させ，慎重に復帰を許可する必要がある．

O8−1

アキレス腱断裂と下肢静脈血栓

Key Words :
Achilles tendon rupture（アキレス腱断裂）
thrombosis（血栓）
soleus muscle（ヒラメ筋）

小林　良充（こばやし　よしみつ），北原圭一郎，大城　朋之

聖隷浜松病院スポーツ外傷外科

アキレス腱断裂は整形外科の診療で最も遭遇する外傷のひとつであり，特に保存的治療では一定期間の固定を施す．下肢を固定することは重篤な結果を招くおそれのある血栓症を惹起する可能性があるが，アキレス腱断裂に伴う血栓症についてはほとんど問題視されてこなかった．今回，アキレス腱断裂に伴う下肢静脈血栓の発生率を報告し，文献的考察を加えた．【対象と方法】2009年にアキレス腱縫合術14例（男9例，女5例，29歳～73歳，平均43.6歳），保存的治療11例（男8例，女3例，33歳～86歳，平均53.9歳）に対し，静脈エコー検査を行った．エコー検査は加療開始後1，2週間の間隔をおいて外来受診時のギプス更新時などに行ない，荷重段階で血栓の進行がないと判断した時点で定期検査を終了とした．【結果】22例は加療する前にエコー検査を行い，7例31.8%（受傷3日以内）にアキレス腱断裂側の下腿静脈血栓を認めた．加療前に血栓がなかった症例のうちの6例（3例は保存的治療）は，後日の検査で血栓の形成が確認された．結果的に縫合群14例中5例，保存群11例中9例に血栓を認めた．縫合群のうちシーネで固定し術後翌日から可動域訓練を試みた8例中，2例25%，術後ギプス固定（平均3週間）した2症例中1例に術後血栓が発生していた．血栓例のうち前半の6例は抗凝固療法を行い，後半の10例は抗凝固療法を行わず経過観察とした．抗凝固療法を行わなかった1例は末梢に血栓が拡大し，抗凝固療法を行った．膝窩静脈より中枢へ進行した症例はなく，肺塞栓の症状を呈した症例もなかった．血栓発生部位は13例81.3%がヒラメ筋静脈，もしくはヒラメ筋静脈を含めた下腿静脈であった．【考察】ヒラメ筋は筋内静脈にプールした静脈血を筋ポンプ作用により右室へ灌流させる役目を担っており，固定などで下腿を動かさなかった場合などは筋ポンプ作用が働かずヒラメ筋静脈内に血液が貯留することになり，血栓惹起の原因となる．アキレス腱断裂に高頻度の下肢静脈血栓が合併するのは，ヒラメ筋の短縮にともない，ヒラメ筋静脈が偏移短縮し，下肢を固定する以上の血流のうっ滞が起こるためと考えた．アキレス腱断裂治療において，血栓発生率の点から手術療法が勧められ，縫合術例では可及的に早く可動域訓練を行うことが望ましい．加療前加療後の定期的なエコー検査による血栓の有無，血栓の進展状況の把握は必須と思われる．エコー検査の間隔については今後の検討課題であるが，数日で中枢型まで進行した症例も報告されており，理想的には週2回は必要であろう．現在，血栓が下腿静脈内にとどまっている場合は理学療法を中止することなく経過をみている．血栓が拡大，とくに中枢へ進展しつつある症例や症候性の症例には抗凝固療法を行うとともに理学療法の一時休止を考えている．結論アキレス腱断裂例に下腿静脈血栓を高頻度に合併していた．肺塞栓に進行する可能性もあり，その対策が必要である．

O8−2

アキレス腱皮下断裂に対する強固な縫合法による手術療法と装具を全く用いない早期運動療法

Key Words :
Achilles tendon rupture（アキレス腱断裂）
early motion therapy（早期運動療法）

佛坂　俊輔（ほとけざか　しゅんすけ），野口　康男，力丸　俊一，前　　隆男

佐賀県立病院好生館整形外科

【目的】アキレス腱皮下断裂は外来診療中よく経験する疾患である．現在一般的に行われている治療法には観血的縫合法，経皮的縫合法，保存的治療法などがあるが，後療法を含めた治療法は医師により，あるいは施設により様々である．早期運動療法についても様々な報告があるが，装具を用いたものが多い．当院では強固な縫合の後に装具を全く用いない早期運動療法を行っているが，今回その術後成績を評価した．【方法】当院において2007年4月より2009年12月までに当院で手術を行った新鮮アキレス腱皮下断裂14例のうち，同一術者による11例の症例について術後の患側足関節自動運動開始時期，荷重開始時期，踏み返しなしの歩行開始時期，患側片脚つま先立ち達成時期，可動域正常化の時期，合併症について調査した．【結果】術後本人の都合により転院し，以後フォローのできなかったものが1例，荷重開始し健側を患側の前に出さない踏み返しのない歩行開始までフォローできた症例が残りの10例，うち，その後，患側つま先立ちまでフォローできたものが6例であった．受傷から手術までの日数は0～8日（平均3.3日），足関節自動運動開始時期は全例術後1日，患側荷重開始時期は術後4～17日（平均8.1日），踏み返しのない歩行開始は術後4～22日（平均9.4日），足関節ROM正常化は術後29～91日（平均58日），患側つま先立ち達成は術後76～128日（平均90.5日）であった．術後合併症は1例に術後早期に手術瘢痕に糜爛を認めたが，糜爛部の保護のみで治癒した．再断裂はなかった．【考察】アキレス腱皮下断裂に対して手術療法を行っても，術後約6週程度のギプス固定ないし装具による同等の固定が一般的である．保存療法に至ってはさらに2週以上の固定期間が加わり，このため下腿を中心とした運動能の低下は免れない．本法は手術後第1日よりシーネを除去し，足関節の自動運動を開始し，また非荷重でのつま先立ち訓練を早期に開始することにより，この筋力を含めた運動能の低下を最小限にとどめることができると考えられる．また，術後7日前後で足関節背屈0°程度が確保できれば松葉での退院可能で，抜糸後は入浴なども自由なことから患者の満足度も高い．さらにこれまでの手術療法，保存療法とも必要であったギプスの作り替えないし装具作成などが不要なため，このコストも削減することができ，コストパフォーマンスに優れた方法と考えられる．【結論】強固な腱縫合法を用いることにより，装具を用いないでも早期運動療法を安全に行うことが可能であった．

08-3

Key Words :
Achilles tendon rupture（アキレス腱断裂）
flexor hallucis longus（長母趾屈筋）
plantarflexion torque compensation（足関節底屈機能代償）

アキレス腱断裂術後の長母趾屈筋による足関節底屈機能代償が術後成績に与える影響について

笹原（ささはら）　潤（じゅん）[1]，高尾　昌人[1]，倉田　勉[2]，本所　泰子[2]，小口　敦[2]，鮫島　康仁[2]，小黒　賢二[2]，渡會　公治[3]，松下　隆[1]

[1]帝京大学医学部整形外科，[2]小山整形外科内科，[3]東京大学大学院総合文化研究科身体動科学

【序文】アキレス腱断裂後には長母趾屈筋（以下FHL）による足関節底屈機能代償があることをFinniらが報告している．我々はアキレス腱断裂術後患者の歩行足底圧分析結果で立脚後期の母趾荷重量が健常者と比較し有意に高いことを報告し，FHLによる足関節底屈機能代償の存在を裏付けた．しかしこの機能代償が術後成績に与える影響について検証した報告はない．【目的】アキレス腱断裂術後患者の母趾荷重量をFHLによる足関節底屈機能代償の指標と考え，この母趾荷重量と術後の足関節底屈筋力，下腿周径，患者自身による自覚的評価との間に相関性があるか検証すること．【対象・方法】対象はアキレス腱断裂患者31名（平均術後経過25.8ヶ月）である．歩行足底圧分析で前足部荷重（積分値）に対する母趾荷重（積分値）の割合（以下母趾貢献率）を算出し，健側よりも患側の母趾貢献率が高かった16名をH群（平均年齢45.3歳，男女比11；5，術後25.1ヶ月），低かった15名をL群（平均年齢42.2歳，男女比10；5，術後26.5ヶ月）とした．評価項目は下腿周径（腓骨頭下5, 10, 15cm），足関節底屈筋力（等尺性，等速性30, 90, 180deg/sec）と，Nilsson-Helander K（Am J Sports Med. 2007）らが報告したAchilles Tendon Total Rupture Score（以下ATRS；-/100）である．なお下腿周径は患健差，足関節底屈筋力は患健比を算出し検討に用いた．両群間の比較にはデータの正規性，等分散性を検討の上，独立2群の差の検定としてT-test，Wilcoxon-test，またはWelch t-testのいずれかを使用し，有意確率0.05とした．【結果】下腿周径は（腓骨頭下5, 10, 15cmの順に）H群-0.7，-0.8，-0.6cm，L群-0.7，-1.1，-0.8cmとなり，足関節底屈筋力は（等尺性，等速性30, 90, 180 deg/sec）H群88.1，92.9，80.8，86.4%，L群83.2，95.3，90.3，82.3%で，下腿周径，足関節底屈筋力とも両群間に有意差はなかった．ATRSはH群83.8，L群94.4となり，L群が有意に高かった．【考察，結語】下腿周径，足関節底屈筋力は両群間に差はなかったが，FHLの筋肥大や下腿三頭筋に筋委縮が生じているかMRIによる定量的な評価を今後行っていく必要があると考える．また，FHLによる足関節底屈機能代償が強く働いていると考えられるH群の方が術後の患者自身による自覚的評価は低かった．このことからアキレス腱断裂術後のFHLによる足関節底屈機能代償が長期にわたって継続していると，術後成績の自覚的評価を低下させる可能性があると考えられる．

08-4

Key Words :
Lisfranc ligament（リスフラン靭帯）
windsurfing（ウィンドサーフィン）
foot strap injury（フットストラップ外傷）

ウィンドサーファーのリスフラン靭帯損傷の治療成績

三谷（みたに）　玄弥（げんや）[1]，広瀬　秀一[2]，高垣　智紀[3]，中村　豊[4]，持田　譲治[1]

[1]東海大学，[2]ヒーローズスポーツサポート，[3]東海大学医学部付属病院整形外科，[4]東海大学スポーツ医科学研究所

【目的】片脚のみフットストラップに足が入ったままジャンプの着水でバランスを崩したり，波に巻かれた際，足部や膝を捻って受傷するフットストラップ外傷はウィンドサーフィンに特有のスポーツ外傷である．なかでもリスフラン靭帯損傷はその存在を念頭に置き精査しないと見落とされやすく，また適切な初期治療を行わないと後遺障害が高率に残存する．本研究の目的は，スポーツ復帰後も患部に過大な負荷がかかるウィンドサーファーにおける我々の治療成績を検討することである．【対象と方法】ウィンドサーフィン中に受傷した7例7足（2例男性プロ選手，1例女性プロ選手，2例男性アマチュア選手，2例女性アマチュア選手）のリスフラン靭帯損傷に治療を行った．年齢は15歳から42歳（平均年齢31.8歳），経過観察期間は26から70ケ月（平均39.3か月）であった．治療には手術を第一選択としたが，陳旧例で手術を希望しない一例については足底板を作成し保存療法で対応した．検討項目はJSSF　midfoot scaleとした．【結果および考察】診断には荷重位での足正面単純レントゲン像が有用であった．競技復帰に際してはマリンブーツに挿入した耐水性のインソールが有用であった．JSSF　midfoot scaleは25.4より97.5点と改善し，全例受傷前の競技レベルまで比較的良好に復帰していた．

08−5

Key Words :
injury of peroneal tendon（腓骨筋腱傷害）
longitudinal lesion（縦断裂）
dislocation（脱臼）

腓骨筋腱傷害の5例

坂口　勝信[1]，立花　陽明[2]，杉田　直樹[1]，織田　弘美[1]

[1]埼玉医科大学医学部整形外科，[2]埼玉医科大学かわごえクリニックスポーツ医学

【はじめに】腓骨筋腱（PT）の外傷・障害によって足関節後外側部の疼痛や引っかかり感などを生じることがある．このうち縦断裂の報告はまれで，PT脱臼に伴って生じることもある．今回，PT傷害の5例を報告する．【症例1】26歳，男性．テニス中に右足関節を底屈・内反強制し，足関節後外側の疼痛と引っかかり感を生じるようになった．MR横断像で短腓骨筋腱（PBT）は長腓骨筋腱（PLT）の前方に偏位し扁平化していた．手術では，PBTは約3.5cmにわたり縦断裂し断裂部を縫合した．【症例2】23歳，男性．野球中に右足関節を底屈・内反強制し，後外側部の腫脹と疼痛を生じるようになった．MR矢状断像でPLT内に線状の信号変化がみられた．手術ではPLTは約1.5cmにわたり縦断裂し，断裂部を縫合した．【症例3】35歳，男性．モーターボートで旋回中，左足関節を背屈・外反位で踏ん張った際に後外側部の疼痛と引っかかり感を生じた．MR横断像で上腓骨筋支帯（SPR）は骨膜とともに外果から剥離していた．また，PBTは扁平化しPLTの前方に偏位していた．手術ではPBTは約4cmにわたり縦断裂し3枝に分かれていた．中央の断裂片を切除した後にPBTを縫合し，SPRは外果に縫着した．【症例4】19歳，男性．バスケットボール中に転倒し右足関節を受傷したが，詳細は不明であった．その後，後外側部の疼痛と引っかかり感が持続し，受傷1年半経過後に当科受診した．MR横断像ではSPRは骨膜とともに外果から剥離していた．また，PBTは扁平化し，断裂した腱の一部がPLTの前方に偏位していた．手術ではPBTは約7cmにわたり縦断裂し，断裂部を縫合した．SPRは外果に縫着した．【症例5】12歳，男性．野球をしていたが，特に誘引なく右足関節後外側に疼痛と引っかかり感をきたすようになった．MR横断像でPBTは一部扁平・拡大し，後方に独立した筋性部分がみられた．保存的治療を行い，引っかかり感は残存するものの疼痛は消失した．【考察】縦断裂の受傷機序として，1）足関節軽度底屈・内反強制でPLTは外果後縁にインピンジし，PBTは腓骨後壁とPLTに挟まれて生じる 2）陳旧性外側靱帯損傷に伴うSPRの弛緩によってPBTが外果後縁にインピンジして生じる．症例1と2は単独損傷で底屈・内反強制し受傷した．また，症例3と4はPT脱臼に合併した縦断裂で，陳旧化した症例3の断裂は7cmと長く，断裂部がくり返し外果後縁にインピンジするとともに腓骨後壁とPLTに挟まれ拡大したと考えられる．縦断裂の診断にはMRIが有用で，腱実質内の信号変化や腱の形態・走行変化によって診断できた．一方，症例5はMRIで異常がみられたが明らかな外傷はなく，解剖学的破格と思われる．治療は断裂部の縫合と，PT脱臼例ではSPRの再建を行い良好な成績が得られた．症例5は保存的治療を行い，引っかかり感は残存するもののスポーツに完全復帰した．

09−1

Key Words :
ankle joint（足関節）
echo（超音波検査）
evaluation（評価）

超音波検査を用いた踵腓靭帯の動態評価と距骨傾斜角の関連性の検討～ストレスX線撮影との比較～（第一報）

小林　久文[1]，中條　智志[2]，中小路　真[3]，相澤　　充[3]，林　　英俊[4]

[1]佐久平整形外科クリニック，[2]上田整形外科クリニック，[3]長野整形外科クリニック，[4]都立大整形外科クリニック

【目的】超音波検査（以下エコー）による踵腓靭帯（calcaneofibular ligament：以下CFL）の動態評価とストレスX線撮影による距骨傾斜角（talar tilt angle：以下TTA）との関連を検証する事．【方法】足関節に手術の既往のない男性22名43足，女性2名4足を対象とした．全例エコーによりCFLの動態観察を行い，靭帯の緊張による腓骨筋腱の挙動を確認．靭帯の緊張により腓骨筋腱の挙動が観察される場合を靭帯損傷陰性，挙動がない場合を損傷陽性とした．また全例テロスSE（Telos社製）を用いて150Nにて内反ストレスをかけた状態でのX線撮影を行った．TTAの計測には画像解析ソフトウェア（Image J）を使用し，3回計測した平均値を算出した．エコーでの陽性群と陰性群間のTTA平均値の比較には，Mann-WhitneyのU検定を用いた．統計処理は統計解析ソフトウェアDr. SPSSを使用し，有意水準は危険率5%未満とした．【結果】エコー陽性群は6足，陰性群は41足であった．エコー陽性群のTTAは10.6±2.1.°，陰性群は4.9±3.5°で陽性群が有意に大きかった．（$p<0.01$）【考察】CFLのエコーとストレスX線撮影による内反安定性の評価結果より，エコーによる評価において靭帯の緊張及び腓骨筋腱の挙動が認められない症例ではTTAが約10°程度である可能性が示唆された．これからエコーによるCFLの動態評価により，足関節内反不安定性を評価できる可能性が示唆された．しかし，TTAが10°を越す症例においても靭帯の緊張と腓骨筋腱の挙動が観察される症例も存在していた．今後は症例数を増やしての検討が必要である．【結論】エコーによるCFLの動態評価は内反ストレスX線撮影によるTTAと関連を持ち，エコー下で内反ストレス時に腓骨筋腱の挙動が確認できない症例は約TTAが約10°程度である可能性が示唆された．このことから将来的にはストレスX線撮影を用いなくても，エコーによる評価において足関節内反不安定性の評価を出来る可能性があると考える．

O9-2

学生相撲選手の足底圧分布の特徴

Key Words :
Sumo（相撲）
plantar pressure（足底圧）
photoelasticity（光弾性）

南（みなみ）　和文[1]，伊藤　博元[1]，苗代　和彦[1]，北原　聡太[2]，中川　博文[3]

[1]日本医科大学，[2]鹿島労災病院整形外科，[3]豊橋創造大学保健医療学部

【目的】相撲は裸足で硬い土俵上で行う激しい格闘技である．それゆえ土俵の土を足指で掴め，土俵の砂を足底で掃くよう足を動かせなど，足に関係する動作も多い．今回は立位時の足底圧分布解析を行って，学生相撲選手の足の特徴を調査したので報告する．【方法】大学1部校の学生相撲選手35名を対象とした．平均年齢は20±1歳（18～22歳），相撲経験は11±2年（5～16年）である．平均身長は174.2±5.6cm（161.0～185.0cm），平均体重は112.8±22.8kg（80.0～155.0kg）である．一般学生10名を比較対照群として同様に調査した．調査時に下肢の関節に疼痛を伴うなどの傷害のある者は除外した．足底圧測定方法は，足底と床面との接触圧力分布を円形状の縞パターンに変換する光弾性装置を用いた．被験者は測定装置にRomberg姿勢で立ち，1.5m前方の目の高さに設置したマーカーを凝視する．この状態で足底部に発生した光弾性縞をカメラで撮影し，パソコンで数値解析処理を行った．測定項目は左右が負担する荷重の割合，足底面上での左右の圧中心，圧中心の縦軸と横軸に占める割合，足指部に加わる荷重の割合などを求め対照群と比較検討した．【結果】相撲選手は土踏まずの形成は良好であり，足部荷重に左右差は無かった．足底圧中心の縦比率は踵の50%前方にあり，荷重は対照群と比べ有意に足底中央から前部にかけて多い．横比率は対照群の内側から45%に比べ52%と有意に外側よりに圧中心があるが，対照は45%と有意差があり，足底中央から第5中足骨頭の外側部にかけて荷重を集中的に加えるタイプ（内反尖足様の分布）が比較的多く見られた．BMIと足底圧中心の縦比率とは相関がなかった．また横比率ではBMIの増加に伴い有意に増加し荷重は外側よりになる．足指部への荷重の割合は，対照群に比べ有意に高かったが，BMI増加に伴って減少傾向を示した．しかし圧中心の横比率と足指部荷重比率の関係では，圧中心が足底の外側よりに設定されるにつれて足指部荷重は有意に減少した．なお経験年数とそれぞれのパラメーター間に因果関係は無かった．【考察】BMIに関わらず足底圧中心は，踵から前方50%位置に維持されている．これによって前後のバランス感覚を最大限に発揮出来る．BMIの増加は足底圧中心の外側方向への移動を促し，足指部荷重の軽減がはかられた．足底の外側縦アーチは内側に比べて固く頑丈な構造となっており，重い体重をこの部分により多くかける事は理にかなっている．また相撲の摺り足や運足においては，土俵の砂を足で掃けと言われている．これはまさに足底の外側縁に重心をかけて砂を掃き寄せる動作であり，相撲選手には十二分に備わった感覚であり，今回の解析結果にはこの感覚が良く反映されていると考えられた．

O9-3

成長期サッカー選手の内側縦アーチと下肢疼痛の関係

Key Words :
growth period（成長期）
medial longitudinal arch（内側縦アーチ）
leg pain（下肢疼痛）

川道（かわみち）　幸司（こうじ）[1]，田村　靖明[2]，鈴江　直人[3]，岩瀬　毅信[4]

[1]国立病院機構徳島病院リハビリテーション科，[2]鴨島病院リハビリテーション科，[3]徳島大学大学院運動機能外科学，[4]国立病院機構徳島病院整形外科

【はじめに】徳島県では，スポーツ障害の早期発見を目的として小学生サッカー選手を対象に，メディカルチェックを実施している．さらに2008年からは，足部や靴に関する調査項目を加え，スポーツ障害との関係を調査している．今回は，成長期における内側縦アーチの特徴と下肢疼痛の関係について検討したので報告する．【対象】2009年徳島県少年サッカー検診を受診した男子小学生232名．対象を年代別に，中学年（9～10歳）と高学年（11～12歳）に分類した．中学年101名，高学年131名であった．【方法】検診結果より疼痛を認めなかった群をControl群，疼痛を認めた群を疼痛群とした．さらに疼痛群を部位別に，膝群および下腿・足部群に分類した．調査項目は，1．足長，2．舟状骨高（非荷重位と荷重位），3．アーチ高率（非荷重位と荷重位），4．アーチ沈降率とした．アーチ高率は，舟状骨高を足長で除した値とし，アーチ沈降率は，非荷重位舟状骨高と荷重位舟状骨高の差を足長で除した値とした．非荷重位は座位，荷重位は片脚立位にて測定を行った．Control群を学年間，またControl群と疼痛群の測定値を比較した．統計処理には，対応のないt検定を用いて有意水準は5%未満とした．【結果】各群の測定値（Mean±SD）を以下に示す．中学年Control群：足長208.9±10.9mm，舟状骨高38.0±4.9mm（非荷重位）34.2±6.0mm（荷重位），アーチ高率18.2±2.4%（非荷重位）17.7±2.9%（荷重位），アーチ沈降率1.8±1.4%．高学年Control群：足長224.0±10.6mm，舟状骨高40.0±4.5mm（非荷重位）37.1±4.8mm（荷重位），アーチ高率17.9±2.0%（非荷重位）16.6±2.0%（荷重位），アーチ沈降率1.3±1.1%．疼痛群のアーチ沈降率を示す．中学年膝群：1.3±0.8%，下腿・足部群：1.3±0.7%．高学年膝群：1.3±1.0%，下腿・足部群：1.0±0.7%．高学年Control群の足長，アーチ高は中学年と比較して有意に高く，アーチ沈降率は有意に低かった（$p<0.05$）．アーチ高率に有意差はなかった．疼痛群では，中学年膝群，下腿・足部群，高学年下腿・足部群のアーチ沈降率はControl群と比較して有意に低かった（$p<0.05$）．その他の測定値に有意差はなかった．【考察】成長過程において舟状骨高は増大するが，相対的に足長も増大するため，学年間のアーチ高率に差はなかったと考えられる．一方，アーチ沈降率は高学年で有意に減少した．これは，荷重量の増大に伴い，アーチを形成する軟部組織や骨格が発達することによってアーチの剛性が増したためと考えられる．しかし，疼痛群にみられるような過度にアーチ沈降率が減少した例では，アーチ部での衝撃吸収作用が破綻することで，荷重ストレスが下肢へと伝播し，疼痛を招いたと考えられる．したがって，アーチ沈降率は内側縦アーチの評価法として，下肢疼痛を反映する有用な指標となる可能性が示唆された．

09-4

Key Words :
tarsal coalition（足根骨癒合症）
surgical treatment（手術治療）
adolescence（思春期）

思春期のスポーツ選手に発症した足根骨癒合症の手術経験

高橋（たかはし）　竜平（りょうへい）[1]，中瀬　順介[1]，五嶋　謙一[1]，土屋　弘行[1]，北岡　克彦[2]

[1]金沢大学整形外科，[2]木島病院整形外科

【はじめに】足根骨癒合症は先天的な足根骨の骨性，線維性または軟骨性の癒合であり，比較的見逃されやすい足部痛や足関節痛の原因の一つである．今回思春期の活発なスポーツ活動を契機に症状が出現し，手術を施行した足根骨癒合症の6例7足を経験したので報告する．【対象と方法】スポーツを契機に発症した思春期足根骨癒合症6例7足を対象とした．足根骨癒合症の内訳は，距・踵骨癒合症は2例で男性1例1足，女性1例1足，舟状・第1楔状骨癒合症が2例で女性2例2足，舟状・立方骨癒合症が1例で女性1例1足，第1楔状・中足骨癒合症が1例で男性1例両足であった．手術時平均年齢は14.6歳（13～15歳），右側が4足，左側が3足で，スポーツの種類は，陸上（長距離）が2例，ハンドボールが2例，バスケットボールが1例，剣道が1例であった．CTにおける癒合部の形態分類は，irregular patternが4足，cystic patternが1足，combined patternが2足であった．【治療と評価】治療に関しては，保存的加療に抵抗したため，全例手術的加療を行った．手術方法は癒合部を展開し，正常軟骨が見えるまで十分に切除した後，関節の可動性を獲得したことを確認し，閉創した．後療法としては，術後局所の安静目的に1週間の固定を行い，その後は痛みに応じて歩行，可動域訓練を開始した．それぞれ，スポーツ復帰の時期，単純X線での再癒合と関節症性変化の有無について評価した．【結果】術後平均2ヶ月で全例ランニングが可能となり，その後競技によってばらつきはあるものの，全例スポーツ復帰となった．また現在のところ再癒合や関節症性変化を認めた症例はなかった．【考察】足根骨癒合症は，発生率1%未満と比較的まれな疾患で，欧米では距・踵骨間，踵・舟状骨間がほぼ半数を占め，その他の報告例は少ない．しかしわが国では距・踵骨間の次に，舟状・第1楔状骨間の報告が多く，距・舟状骨間よりも多いと報告されている．症状は，癒合部の圧痛を認めるが，比較的軽微なことが多く，また単純X線正面・側面だけでは見逃されることが多い．従って，足根骨部に痛みを伴う症例には，癒合症を疑い，単純X線斜位などの撮影を行い，またCTやMRIで確認することが重要である．治療方法としては，まずは安静や足底板などの保存的治療が有効である．しかし長期にわたり改善が見られないような症例には，手術的治療を選択する．特に関節症変化が少ない症例では，関節固定術ではなく，癒合部切除術で対処が可能となり，関節固定術に比べ早期スポーツ復帰が可能となる．今回の症例でも癒合部切除術を行うことで，全例早期スポーツ復帰が可能となった．

MT−1

非利き手に手関節尺側痛を発症し，理学療法が有効であったジュニアテニス選手の一例

Key Words :
UIS（尺側突き上げ症候群）
tennis（テニス）

赤池（あかいけ）　敦（あつし）[1]，鈴川　仁人[1]，坂田　淳[1]，清水　邦明[1]，中嶋　寛之[1]，別府　諸兄[2]

[1]横浜市スポーツ医科学センター，[2]聖マリアンナ医科大学整形外科

ハイレベル男子テニスアスリートに生じたUlnar impaction syndrome（UIS）に対しプレーを継続しながら，理学療法を中心とした保存療法を用い良好な結果が得られた1症例について報告する．【症例】15歳男子．16歳以下県代表レベルのテニスプレーヤー．競技歴は2年6ヶ月．主訴は両手打ちバックハンドストロークのインパクト時に生じる非利き手側の尺側部痛．練習時間はほぼ毎日で平日4-5時間，土日5-6時間．バックハンドにおける非利き手側のグリップはセミウエスタン．2週間持続する尺側部痛にて当センター受診．初診時の理学的所見ではFovea test陽性，前腕の回外制限あり，前腕屈筋群の拘縮傾向が認められた．X-pでは明らかな骨傷は認めず，Ulnar variance minus 2.4mm．MRI上SPIRで尺骨頭と三角骨の一部高信号を認め，TFCは不整であった．病態としてはUlnar variance minusながらUlnar impactionによるTFCC障害と尺骨頭及び三角骨の疲労骨折と考えられた．VAS scoreを指標としプレーを継続しながら理学療法を中心とした保存療法を行い疼痛寛解．4か月後のMRIにても高信号領域は消失していた．【考察】近年，テニススタイルの変化に伴い上肢のテニス障害が以前とは異なる傾向が認められる．ラケットの素材も木からより高反発，軽量のカーボン等が中心となって来たためより攻撃的なスタイルとなってきている．打ち方も20年ほど前のテニスでは，手関節をある程度固めた状態での左右への体重移動に重きを置いた，フラットなスイングスタイルであった．しかし今日では体の回転運動に重きをおき急激に前腕を回内させるスイングとなったため手関節に負担がかかると考えられる．またバックハンドのスイングスタイルも以前は男子においては片手打ちが主流であったが，今日は両手打ちが主流で，しかも比較的鍛えられていないと考えられる非利き手側を強く使うようになってきているため，非利き手側の障害にも注意が必要である．握り方も以前はイースタングリップといわれる比較的薄い握り方であったが今日は，セミウエスタン～ウエスタングリップといわれる，手関節をより背屈，尺屈させる握り方となりより手関節に負担がかかると考えられる．文献的にもTagliaficoらは握り方の違いによる障害の違いについて報告している．また今回の症例において特徴的なことは，手関節がUlnar variance plusであれば尺背屈でUlnar impactionがかかると考えられるがX-p上は2.4mmのminus varianceであった．通常はUlnar impactionがかかりにくい症例であるが，静的にはminus varianceでも前腕屈筋群の拘縮傾向等もあることで手根骨～手関節のアライメントに影響を与え，動的にplus varianceの状態になったと考えられる．若干の文献的考察を加えて報告する．

MT−2

14歳以下のジュニアテニス選手の身体特性

Key Words :
tennis（テニス）
athlete（スポーツ選手）
physical characteristic（身体特性）

原田（はらだ）　幹生（みきお）[1]，高原　政利[2]，丸山　真博[3]，荻野　利彦[3]

[1]酒田医療センター整形外科，[2]泉整形外科病院，[3]山形大学整形外科

【目的】本研究の目的は，ジュニアテニス選手の身体特性について調査することである．【対象と方法】東北選抜合宿の検診に参加した14歳以下のジュニアテニス選手延べ92名（男46名，女46名）を対象とした．年齢は平均13歳（10～14），身長は平均136cm，体重は平均25kgであった．経験年数は平均5年（2～10）であった．練習時間（1週間）は平均13時間であった．バックハンド種類は，男性で片手11名，両手35名であり，女性では全例両手であった．アンケートにて現在の疼痛の有無を調べた．理学的検査を行い，関節弛緩性，体幹・下肢の柔軟性，肩ROM，および上肢筋力を調べた．関節弛緩性は，中嶋の方法に従い，7部位を点数化した（7点満点）．柔軟性では，立位体前屈（FFD），SLR，および踵殿距離を調べた．上肢筋力の測定は，肩，肘，手関節，及び手指に対して行い，手指では握力計を，それ以外ではマイクロフェットを用いて調べた．身体特性に影響を与える因子について検討するために，左右，身長，体重，経験年数，練習時間，バックハンド種類，および疼痛と理学的所見との関係について調べた．【結果】疼痛を38名（41%）に認めた．関節弛緩性は平均1.3点であった．FFDは平均6cmであり，SLRは，右側平均78度，左側平均80度であった．踵殿距離は，両側平均7cmであった．利き手側（非利き手側）の肩ROM外旋は103度（100度），内旋は66度（76度）であった．上肢筋力をみると，肩の利き手側（非利き手側）の外転は68N（62N），外旋は77N（71N），内旋は104N（93N）であった．肘の伸展は103N（102N），屈曲は139N（126N）であった．手関節の伸展は58N（58N），屈曲は78N（73N）であった．握力は25kg（22kg）であった．左右と理学的所見との関係をみると，男女共に，利き手側の肩ROMの内旋は，非利き手側に比べ有意に減少していた．利き手側で有意に増大している上肢筋力は，男性で，肩外転・内旋と握力であり，女性で，肩外旋であった．その他の諸因子と理学的所見との関係をみると，男性では，練習時間が増えると非利き手側の肩ROM外旋が有意に減少し，疼痛があると，肩内旋，肘屈曲，および手関節の伸展・屈曲の上肢筋力が有意に減少した．女性では，身長が大きくなるとSLRが有意に減少し，経験年数が上がることや疼痛により踵殿距離が有意に増大した．また，練習時間が増えると利き手側の肩外転筋力が有意に増大した．バックハンドの種類と理学的所見に関連性はみられなかった．関節弛緩性と関連のある因子もみられなかった．【考察】男女共にみられた利き手側の肩ROM内旋の減少は過去の報告と同様の結果であった．男性では，練習時間と肩ROM外旋（非利き手側），疼痛と上肢筋力（肩内旋，肘屈曲，手関節伸展・屈曲）に関連性がみられた．女性では，身長とSLR，経験年数と踵殿距離，疼痛と踵殿距離，および練習時間と肩外転筋力（利き手側）に関連性がみられた．

MT−3

全日本医師テニス大会（2009）における障害調査

Key Words :
tennis（テニス）
sports injury（スポーツ障害）
doctor（医師）

林（はやし）　光俊（みつとし）

杏林大学整形外科

【はじめに】：約200名が出場する医師のテニス全国大会におけるテニススタイルと障害調査，医師ならではの治療・予防方法を調査した．【方法】：2009年広島で行われた全日本医師テニス大会に参加した選手に37項目のアンケート用紙（無記名）を試合前に配布して，試合後に回収した．【結果】：アンケートを提出した選手は全体の約1/3の65名で，男性48名，女性17名であった．参加者年齢は26-87才で平均58.6才であった．テニスを始めた年齢は比較的早く10才代が最も多く，経験年数は30年以上が46.2%であった．テニスレベルは中級（自己評価）が70%であった．1週間のテニス練習時間は3-6時間が最も多く58.5%であった．テニスによる怪我は87.7%が経験しており，怪我した年齢は40-50才代時が63.2%であった．怪我した状況は6割がダブルスの練習中で，多くはがボールを追いかけている最中であり，ストローク中が4割であった．障害部位は肘と下腿（ふくらはぎ）で大多数を占め以下膝，足首，肩，大腿部と続いた．障害の種類はテニス肘が圧倒的に多く（外側型が内側型の倍），下腿の肉離れと併せると大半を占め，以下大腿部肉離れ，靱帯損傷，手首痛，アキレス腱損傷，変形性膝関節症などで，骨折・打撲・肩障害はわずかであった．他競技に多く見られる腰痛やテニス若年選手に最近多くみられる手首の障害は少ない傾向であった．年代による特徴は，テニス肘は全年齢に認められたが，足首の捻挫は比較的に若い世代に多く発生した．治療を受けた場所は病院・医院が47.4%で，整骨院・鍼灸・マッサージ・カイロに通ったのは3.6%とわずかであった．特徴として自分で治療した選手が12.3%であった．治療内容は湿布，サポーター，アイシング，内服薬，ギプス，注射，手術の順などであった．サプリメントの使用は14.5%にとどまりアミノ酸使用が多かった．筋けいれんの対処法は芍薬甘草湯などの漢方薬使用が多いのが特徴であり，電解質・水分補給やストレッチが続いた．独自に行っている怪我しないための予防法は，ストレッチ，ウォーミングアップ・無理をしない等が多かった．【考察】：参加者最高年齢87歳の2名を筆頭に，医師テニス競技の全国大会に参加した選手は，一般競技にくらべ平均年齢が59才と高く，障害内容はテニス肘と下腿肉離れで大半を占め，けいれん治療には漢方薬使用例が多かった．演者自身が参加した印象として，テニス好き医師は自身で健康管理に努めテニスライフをエンジョイしており，年齢が高くなっても元気に活動していた．（見習いたい！）

MT−4

テニスグリップの太さの違いによる人体への影響

Key Words :
tennis（テニス）
grip（グリップ）
size（大きさ）

田中（たなか）　利和（としかず）[1]，金森　章浩[2]

[1] キッコーマン総合病院整形外科，[2] 筑波大学整形外科

【はじめに】テニスの初心者へのグリップ選びの説明に，太めのグリップは面が安定し，力みにくい．手首の可動域が狭くなり手首の無駄な動きが少なる．また，細めのグリップの特徴は細かなテクニックに向き，手首の可動域が広くなり，繊細なショットの感覚をつかみやすくなる．とあります．本当でしょうか？
テニスグリップは人体のパワーを腕，手関節，手へ伝え，ラケットを振ることでそのパワーをボールへと伝えてゆく大切なキーとなっています．しかし，接点となるラケットのグリップの大きさに対する関心は薄く，大きさを選ぶ基準は握った感覚でしかありません．また，テニスショップにはサイズは1（4+1/8　inch）から3（4+3/8 inch）まではあっても4or5（4+4or 5/8 inch）の在庫はほとんど置いていないのが現状です．
【対象と方法】対象は10人のボランティア（男性6　女性　4人）使用したグリップは，メーカーにお願いしてグリップモデル，サイズ1と5を使用した．計測は3D-CT（Briliance CT 64 : Philips Medical Systems, Best, The Netherlands）で撮影．ワークステーションを使用して，伸筋腱，屈筋腱ともに末節骨付着部から橈尺骨茎状突起までの長さを計測した．計測は3回行い中間値を採用した．統計はstudent-T testを用い，$p<0.05$を有意差ありとした．
【結果】母指を除く4指でグリップ1に対して5では屈筋腱が長くなり，伸筋腱は短くなっていた．母指はグリップによらず伸筋腱，屈筋腱ともに同じ長さを保っていた．以上より太いラケットの方が，掌屈しやすく，背屈しにくく背屈からボールのインパクトまでの時間を短縮できぶれにくくなる．
【考察】現在までに報告されているグリップの影響は，Hang. Y. S（1984）はグリップ別の肩，肘，手関節別の傷害発生頻度をアンケートから，肩ではグリップ4がもっとも多く，肘では細いグリップ1と太いグリップ5で発生が多かった．手関節ではグリップ4-43.8%，5-　39.0%と太い物に多かった．ただ，この報告はアンケートであり，実際の診察や，手の大きさなどの記載がなく主観的な報告になっている．Willam. HG（1979）は40歳以上のグリップ3以上のグリップを使用している人はテニス肘になりやすいと報告している．Arthur M. B（1974）らは，トルクが大きくなる太いラケットの方がテニス肘になりにくいと報告している．どうも，グリップの大きさと上肢の傷害は関係ありそうであるが，握力，プレースタイル，グリップの握り方，手の大きさ等傷害に関与する因子は多そうである．
【まとめ】今回の結果からGehrmann S（2007）らの報告に一致した結果が得られ，グリップの大きさが関節可動域に影響を及ぼすことが解った．

MT−5

Key Words :
tennis（テニス）
team doctor（チームドクター）
overseas expedition（海外遠征）

テニス選手へのメディカルサポート〜ナショナルチームドクター，海外遠征編〜

三谷（みたに） 玄弥（げんや）[1]，金森 章浩[2]，奥平 修三[3]，赤池 敦[4]，中田 研[5]，別府 諸兄[6]，持田 譲治[1]

[1]東海大学医学部外科学系整形外科学，[2]筑波大学人間総合科学研究科臨床医学系整形外科，[3]京都警察病院整形外科，[4]横浜市スポーツ医科学センター，[5]大阪大学大学院医学系研究科器官制御外科学，[6]聖マリアンナ医科大学整形外科

【背景】近代テニスはパワーと瞬発力のみならず，時に3時間以上続く試合時間を戦い抜く持久力，精神力が必要となる．また個人，もしくは少人数のチームで長期間世界を転戦するトップ選手においては年間を通じて良いコンディションを維持することが重要である．日本テニス協会では各種スペシャリストにより構成されるテクニカルサイエンスサポート（TSS）が，年間を通じて各世代の日本代表チームのサポートを行っている．なかでも大事な位置づけである国別対抗戦への帯同を通じて我々TSSメディカルチームの活動を報告する．【対象と方法】2005年より男女とも年間2戦ある国別対抗戦に計23戦（国外開催12戦）5名のメディカルチームよりチームドクターを派遣し帯同を行った．それぞれのチーム編成は選手，スタッフを含めて10〜12名であった．試合の2週間前から約1週間行われる一次合宿では次代の若手選手も召集されるためメディカルチェック，ドーピングコントロールの教育も行った．大会現地で行われる1週間前からの2次合宿，大会においては選手，スタッフの体調管理，外傷，障害の予防および治療，水分補給，食事の管理，暑熱への対処，けいれん対策などを行った．【結果および考察】海外遠征を継続的サポートの一環として捉え，トレーナーと連携し選手の障害やコンディションを把握することで，今後の治療やトレーニングの方向付けをすることが可能であった．アウェイでの外傷，障害の初期診断にはポータブル超音波が有用であった．ジュニア世代から継続的に数名のドクターでサポートする現在の体制が構築されたことにより選手との信頼関係が生まれ，円滑なメディカルサポートが可能となった．

MT−6

テニス選手の膝軟骨損傷に対する骨軟骨移植術の経験

植村（うえむら） 健太（けんた）[1]，金森 章浩[1]，青戸 克哉[1]，落合 直之[1]，絹笠 友則[2]

[1]筑波大学整形外科，[2]筑波記念病院整形外科

軟骨損傷によりプレイが困難だったテニス選手に骨軟骨移植術をおこない，競技復帰が可能となった症例について報告する．

（症例1）22歳　大学テニス選手（全日本選手権出場）．高校1年生で左膝外側半月板切除をうけ，痛みなく競技できていたが3か月前より誘因なく膝痛，引っかかり感が出現し，試合出場が困難になった．MRIによる精査の結果大腿骨外顆の軟骨損傷を認め，関節鏡を施行した．ICRS grade3の軟骨損傷に対して，直径6mmの骨軟骨柱を2本移植した．術後は6カ月でテニスに復帰した．術後5年経過した現在，クラブレベルのテニス大会には参加し痛みなくプレイすることが可能である．

（症例2）22歳　大学テニス選手（学生選手権出場）．テニス試合中に左膝過伸展した後から内側の痛みが出現した．MRIで大腿骨内顆の骨挫傷がみられ，数週間の安静の後競技には復帰したが，痛みは完全に消失しなかった．2か月経過しても痛みは残存し，内側の引っかかり感も出現したため，MRIを再撮影したところ軟骨の部分剥離と軟骨下への関節液の流入を認めたため手術施行．ICRS grade3の軟骨損傷が観察され，剥離した軟骨を切除し，欠損部に直径8mmの骨軟骨柱を1本移植した．術後は3カ月でランニングを開始し，4か月でオンコートトレーニングを開始した後6カ月で競技復帰した．術後8カ月の現在学生大会に参加できるようになっている．

（症例3）58歳女性　テニス愛好家．テニス中に右膝を捻じり，その直後から右膝の疼痛が出現し夜間痛もみられた．2ヶ月後に近医で骨壊死と診断され紹介となった．腰野分類stage IIIの骨壊死に対して，壊死部の切除後に直径6mm1本，8mm2本の骨軟骨柱を移植した．術後のスポーツ復帰は希望されておらず，積極的なリハビリテーションはおこなわなかったが，術後3年でテニスを再開した．術後4年の現在，X線上大腿骨内顆にわずかな骨棘形成を認めるが，週末に4から5時間のテニスを楽しむことが可能となっている．

（考察）軟骨欠損に対する治療方法の一つとして自家骨軟骨柱移植術がある．本法の手技は比較的容易であり，Hangodyらの報告では競技レベルの運動選手においても良好な競技復帰が報告されている．テニスというフットワークを多用する競技では，移植後の生着や移植軟骨の摩耗なども危惧されるが今回報告した3例ではその問題はみられずテニスに復帰することができていた．また骨片採取部における合併症も，本症例では特に問題となってはいなかった．

PD−4 パネルディスカッション4

9：10〜10：40

「各種競技団体医事委員会のあり方」

座長：別府　諸兄（聖マリアンナ医科大学）
　　川原　　貴（国立スポーツセンタースポーツ医学研究部）

パネリスト：

1. 福林　　徹（日本サッカー協会スポーツ医学委員会）
2. 古谷　正博（日本ラグビーフットボール協会メディカルコミッティー）
3. 金岡　恒治（早稲田大学スポーツ科学学術院）
4. 中田　　研（（財）日本テニス協会ドクタートレーナー部会，強化本部ナショナルチーム）

パネリスト



古谷　正博
古谷整形外科院長

1950年生まれ　1982年日本医科大学　大学院　修了　日本整形外科学会認定スポーツ医　日本体育協会認定スポーツドクター　日本医師会健康スポーツ医　JADAドーピングコントロールオフィサー　JOA　強化スタッフ（医・科学スタッフ・ラグビー）横浜スポーツ医会　副会長　日本ラグビーフットボール協会　メディカルコミッティー　副委員長　ほか



金岡　恒治
早稲田大学スポーツ科学学術院准教授

1988年3月　筑波大学医学専門学群　卒業　1998年3月　筑波大学大学院博士課程医学研究科　卒業　2000年7月　筑波大学　臨床医学系　整形外科　講師　2007年4月　早稲田大学スポーツ科学学術院　准教授　現在に至る　脊椎脊髄外科指導医　日体協公認スポーツドクター　日本水泳連盟医科学委員　2000年シドニー，2004年アテネ，2008年北京五輪水泳帯同ドクター



中田　研
大阪大学大学院医学系研究科講師

1993年　大阪大学大学院医学研究科　博士課程修了．箕面市立病院，八尾市立病院整形外科，米国国立保健研究所研究員，大阪大学大学院器官制御外科学　講師などを経て現職．日本オリンピック委員会　強化スタッフ，日本テニス協会　ナショナルチーム　ヘッドチームドクター，日本アンチドーピング機構　ドーピングコントロールオフィサー，阪神タイガース　チームドクター

PD−4−1

Key Words :
soccer（サッカー）
pre-competition medical check（競技前メディカルチェック）
injury prevention（傷害予防）

日本サッカー協会スポーツ医学委員会の現状と方向性

福林　徹（ふくばやし　とおる），池田　浩，加藤　晴康，島田　和典，土肥美智子，福岡　重雄，松本　秀男，森川　嗣夫，宮川　俊平，白石　稔，早川　直樹，谷　諭
日本サッカー協会スポーツ医学委員会

スポーツ医学委員会は月に1回開かれ，各世代の日本代表帯同ドクター・トレーナーの決定，年2回のサッカードクターセミナーの開催，年1回のトレーナーセミナーの開催，年2回のJリーグドクター研修会の承認，47都道府県スポーツ医学委員長会議の開催等を主催し決定している．また昨年より，Jビレッジにある，JFAメディカルセンターの運営をまかされている．

医科学面での指針としてはFIFAの方向性に習い以下の四項目に力を入れている．1. 競技会前のメディカルチェック（PCMA），2. 外傷・障害の予防と，予防プログラムの普及，3. アンチ・ドーピング活動，4. 現場での救急処置．PCMAではサッカーヘルスメイトの活用に加え，心エコー検査をJリーグ，および各世代代表チームに課して行く予定である．また今年より高校選手権決勝大会出場選手に対してメディカルチェックを施行していく．外傷予防についてはFIFA11＋を女子および全ジュニアチームに普及させていく方向性で，現在coreチームにそのデータ徴収をお願いしている．またJリーグのみでなく，Lリーグ，Fリーグに今年から傷害報告書の提出を義務づけている．アンチ・ドーピング活動としては現在JADAの協力の下，ドーピングコントロールをJリーグのみでなく，Lリーグ，Fリーグに導入するとともにアンチドーピング部会が中心となって教育・啓発活動を行っている．昨年Jビレッジにメディカルセンターが設立され，今後はここを中心にサッカー版JISSのような活動を行って行きたいと考えている．

PD-4-2

日本ラグビーフットボール協会におけるメディカルコミッティーの役割

古谷（ふるや）　正博（まさひろ）

日本ラグビーフットボール協会メディカルコミッティー

競技団体がその活動を拡げていくにあたり普及・強化・安全対策が重要な課題と思われる．今回，日本ラグビーフットボール協会（以下日本協会）においてメディカルコミッティーが果たしてきた役割を検証し，直面する問題と今後の課題につき考察する．
日本協会メディカルコミッティーは，傘下の関東・関西・九州の3地域協会，さらに各都道府県協会の医務委員会から構成されている．また，日本協会の中では普及・競技力向上委員会の部門として位置づけられ，協会主催試合へのマッチドクターの派遣のほか，代表事業委員会，安全対策推進委員会，アンチ・ドーピング委員会，登録者傷害見舞金委員会に委員を派遣している．平成21年度のシーズンでは全国で686名の医師が登録し，延べ3688試合にマッチドクターとして出務した．登録医師については全て医師賠障責任保険を日本協会として契約している．また，安全対策推進委員会は従前からの安全対策委員会を改組し，スクール・中学・高校・社会人・クラブの各カテゴリー，コーチ，レフリー，ルール，科学・情報，メディカルの各部門からの委員を集め，安全対策の推進をはかっており，安全推進講演会を毎年テーマを決めて開催し，チーム代表者の出席を義務化してチーム登録の条件としたが，安全対策の各チームへの浸透についてはまだ十分とは言えない状況である．
選手が安心してプレイできる環境を整備し，指導者，レフリーと協力して正しい，安全な技術の普及に努めることが責務と考えている．

PD-4-3

Key Words :
Japan Swimming Federation（日本水泳連盟）
medical support（医学的サポート）
injury prevention（障害予防）

日本水泳連盟におけるメディカルサポート体制の現状

金岡（かねおか）　恒治（こうじ）

早稲田大学スポーツ科学学術院

日本水泳連盟の競技力向上委員会には，競泳・飛込・水球・シンクロの各委員会に並んで医・科学委員会が設置されている．北京五輪前年の2007年からはこれら各委員会の横の連携を強めることを目的とした“強化特別委員会”が開始され主に国際大会での競技力向上に関する情報交換を行っている．

医・科学委員会は科学部と医事部に分かれて活動しており，医事部の下部組織として日本水泳ドクター会議と日本水泳トレーナー会議が活動しており，国内大会の大会救護，ドーピングコントロール等の大会医事管理や国際大会への帯同ドクター・トレーナーの派遣等のメディカルサポートを担当している．

競泳競技の競技力向上に関するメディカルサポートを例に挙げる．4月の日本選手権でその年の代表選手が決まると，国立スポーツ科学センター(JISS)においてメディカルチェックが実施される．これまでの障害データより競泳選手には肩関節障害・腰部障害の頻度が高いことが明らかにされ，特に腰部障害は競技力を低下させる要因となることが多い．そのため，メディカルチェックの際に腰椎MRIを撮像し椎間板変性・ヘルニアの有無を確認している．代表チーム編成後にはドクター，トレーナー，総務担当者とメディカルスタッフミーティングを行い，選手の情報収集を行い，遠征時に円滑なサポート活動が行うことができるようにチーム内の連携を強める機会にしている．また，選手の健康状態を把握するために2009年度から競技者健康手帳を作成・配布し，遠征後には統一されたフォーマットによる報告書を作成し次期メディカルサポートチームが活用しやすいようにデータベース化を検討している．

また，競技力の高い選手が良い成績を残すためには，障害発生を予防することが重要であることは周知の通りである．このため，競泳委員会と医科学委員会が協力して障害を予防するためのストレッチングや体幹筋トレーニング方法等を紹介したDVDを作成し配布・販売している．今後は競泳競技のみならず，シンクロ，飛びこみ，水球においても同様の障害予防対策を実施し，水泳競技の国際競技力の向上に寄与していく．

PD−4−4

Key Words :
tennis（テニス）
medical support（メディカルサポート）

日本テニス協会におけるメディカルサポート：現状と問題解決への取組み

中田（なかた）　研（けん）[1,2]，別府　諸兄[1,3]，金森　章浩[1,4]，奥平　修三[1,5]，
三谷　玄弥[1,6]，赤池　敦[1,7]

[1]（財）日本テニス協会ドクタートレーナー部会，強化本部ナショナルチーム，[2]大阪大学大学院医学系研究科整形外科，[3]聖マリアンナ医科大学整形外科，[4]筑波大学大学院人間総合科学研究科スポーツ医学，[5]京都警察病院整形外科，[6]東海大学医学部外科学系，[7]横浜市スポーツ医科学センター整形外科

スポーツ競技団体のメディカルサポートにおける医師の役割は，1．試合や大会の運営側としての医療サポート，2．ナショナルチームなどチーム内医療サポート．3．当該競技種目の安全，普及のための医学的活動（研究，教育）などであるが，（財）日本テニス協会ではJOC加盟団体として2008年までは医事委員会がメディカルサポートを担当し，2009年以降はトーナメント委員会，強化本部ナショナルチーム，アンチドーピング委員会の3部門で医事活動を行っている．

テニスはサッカーとともに世界的に最も普及しているスポーツ種目であり，年齢層も広く，スポーツ外傷や障害が見られる．205カ国加盟の国際テニス連盟（ITF）では選手の教育，啓発を行っているが，日本では選手やコーチへのスポーツ医学などの教育プログラムは少ない．現在，大会医療サポートとトップチームサポートを行い，両面から選手，指導者，協会関係者への働きかけを行っている．

全日本ジュニアテニス選手権（18歳以下）でのメディカルサポート（2006-2009）を通じて，総2800を越える試合で，傷害発生試合は平均4.9%（4.4-5.6%）であり，熱中症（12-29%），痙攣，肉離れ，関節痛など運動器障害（44-76%），皮膚障害（6-10%）が三大傷害であった．重度熱中症では，後送病院救急搬送選手が2008年まで毎年複数名あった．2006年以降選手のセルフコンディショニングチェックを導入し，選手，コーチ，大会運営者へのスポーツ医学啓発活動を行ない，選手への体調管理の意識教育，運営者へのメディカルサポートの意義の啓発，メディカルスタッフの意識向上に有意義であった．

ナショナルチームサポートでは，「故障なく最高のパフォーマンス発揮の継続」を活動目標に，選手個人カルテ作成と管理，傷害の診断，積極的治療を実施した．メディカルチェック実施から関節可動域制限，筋タイトネスが問題点として抽出され，ストレッチなど傷害予防を指導した．チーム内およびナショナルコーチワークショップでのトップ選手，コーチへのスポーツ医学講義や，地域テニス協会の指導者研修会を通じて情報発信，啓発活動を発展させている．

テニスのスポーツ医学の普及と発展を目指して，一般公開のテニスメディカルセミナーと大会ドクター研修会，症例検討会を年3回実施している．

問題点は，診療責任が明文化されていないこと，熱中症など重大なスポーツ傷害に対する安全対策や意識などメディカルリスクマネージメントが十分ではない点，メディカルサポート費用が少なくドクター出務費が低いことなどがあり，これらに対する改善のために協会内での意思疎通，啓発活動，異なる競技団体のドクター間での情報交換を行っていく必要があると考える．

OT2-1

Key Words :
osteochondritis dissecans（離断性骨軟骨炎）
humeral capitellum（上腕骨小頭）
endgenous cause（内的要因）

上腕骨小頭離断性骨軟骨炎の発生因子について―少年サッカー選手における離断性骨軟骨炎発生率の調査―

岡田知佐子[1]，柏口　新二[1]，三嶋　晋爾[1]，紙谷　　武[1]，高松　　晃[1]，石崎　一穂[2]，松浦　哲也[3]，鈴江　直人[3]

[1]東京厚生年金病院整形外科，[2]東京厚生年金病院中央検査室，[3]徳島大学医学部運動機能外科学

【目的】肘への負荷が少ないスポーツであるサッカーの選手における上腕骨小頭離断性骨軟骨炎の発生率を調査し，メカニカルストレス以外の発生素因があることを検証する．【方法】平成21年8月22～23日，徳島県少年サッカー大会における運動器検診において，離断性骨軟骨炎の有無を調べるために，無作為に可能な範囲で肘関節超音波検査を行った．【結果】サッカー検診対象者は小学3年生～6年生の男女（多くが男子），総受診者834名，そのうち329名に肘関節超音波検査を施行した．離断性骨軟骨炎は確定診断2名，疑い2名であり，発生率は0.6（～1.2）％であった．なお確定診断，疑い症例いずれも可動域制限も疼痛もなく，またいずれもゴールキーパーや野球などの上肢に負荷をかけるスポーツの経験はなかった．【考察】離断性骨軟骨炎は成長期の野球肘の中で最も予後が悪いものである．野球の投手に多く発生する障害であり，投球動作による肘関節への外反ストレスによる上腕骨小頭への圧迫力などの外的要因が主な発生要因として挙げられている．一方，文献では両側罹患例や兄弟発生例，一卵性双生児発生例が報告されている．また，相当数の投球をして内側上顆の障害をきたしていても，小頭には全く障害をみない例も多い．こういったことより，個人の持つ内的因子の存在も指摘されてきた．今回の調査によりサッカーという肘に負荷のかからないスポーツをやっている子どもにも離断性骨軟骨炎が0.6（～1.2）％で発生していることがわかり，障害の発生には外的要因のみではなく，内的要因が存在していることが推察された．いずれも臨床症状はみられていなかったが，今後野球やテニスなどの肘に負荷をかけるスポーツを行った場合は病変の進行，増悪がみられる可能性がある．今回の調査結果から離断性骨軟骨炎に対する検診や予防のあり方を再検討すべきではないかと考えている．すなわち11歳前後の子どもには一定の割合で離断性骨軟骨炎が存在する可能性がある．上肢を使うスポーツ活動は自然修復を妨げる増悪因子となり得る．したがって，野球，テニスなどのスポーツを行う子どもに対して超音波検査で無症状のうちに離断性骨軟骨炎を探し出して，一定期間スポーツ活動を中止あるいは制限させることが効果的な方策と考えられる．

OT2-2

Key Words :
baseball（野球）
adolescent（成長期）
elbow（肘）

上腕骨内側上顆障害を有する成長期野球選手の身体的特徴

高松　　晃，柏口　新二，三嶋　真爾，岡田知佐子，紙谷　　武

東京厚生年金病院整形外科

【目的】上腕骨内側上顆障害を有する成長期野球選手の身体的特徴を明らかにすること．【対象と方法】肘内側の投球時痛を主訴とし，単純X-Pにて上腕骨内側上顆に骨変化を認めた成長期野球選手22例を対象とした．平均年齢は11.7（9-15）歳．ポジションは，投手11例，捕手1例，内野手8例，外野手2例であった．内側上顆のX-P所見は，骨端核の分離・分節型が14例（64％），肥大が4例（18％），骨端線離開が2例（9％），分離分節の癒合後と思われる変形を認めたものが2例（9％）であった．調査項目は，各関節の可動域，全身のタイトネスの有無，肩甲骨位置異常の有無，Kendallの Postual alignment 分類を参考とした脊椎骨盤アライメント，下肢体幹の支持性とした．【結果】20例（91％）で非投球側と比較し投球側の肩関節2nd plane での10度以上の内旋制限を認めた．股関節内旋可動域は屈曲位，伸展位ともに投球側，非投球側間に有意差はなかった．18例（82％）でCATもしくはHFTテストが陽性であり，17例（77.2％）でFFD 0cm以下もしくはSLR70°以下を示した．また，12例（55％）で投球側の前腕屈筋群の伸長性低下を認めた．肩甲骨の位置異常を示した例が19例（86％）あり，多くは投球側の外転方向への偏位であった．姿勢評価では，21例（95％）において重心が前方移動しており，うち19例がKyphotic-lordotic posture（胸椎後弯，腰椎前弯，骨盤前傾パターン）であった．下肢体幹の支持性評価では，片脚ブリッジテストにおいて20例（91％）に不安定性を認め，うち16例はステップ脚側の支持性低下であった．【考察】ほぼ全例で肩関節後下方のタイトネスと肩甲骨の位置異常を認め，肩甲帯機能不全の存在が示唆された．また半数以上の例で前腕屈筋群の伸長性低下を認めた．これはスナップに必要な前腕屈筋筋力が不十分であり，同部の過緊張が原因と思われた．股関節内旋角度は，投球障害例では制限されやすいとの報告があるが，本研究では明らかな可動域制限は認めなかった．また，下肢体幹の支持性低下も特徴的な所見であった．以上のことから，成長期内側障害例では上半身優位の投球動作をしており，肩甲帯，前腕のタイトネスは内側障害の発症危険因子と考えられる．姿勢評価では，重心の前方移動が特徴的で，胸椎後弯，腰椎前弯，骨盤前傾パターンが多く見られた．このアライメントがこの年代の身体特性なのか，投球障害と何かしらの因果関係があるかどうかは不明である．しかし，胸椎の後弯増強は投球時の胸椎前弯減少を招き，cocking時の肩甲骨後傾不足からくる肩関節過外旋，そして肘の外反ストレスの負荷増大に繋がる可能性がある．【結論】内側障害を有する成長期野球選手では，肩関節後下方，前腕屈筋群，ハムストリングスのタイトネスや，肩甲帯機能不全，下肢体幹の支持性低下が多くみられ，このような身体的特徴が内側障害の発症に関与している可能性がある．

OT2-3

Key Words :
elbow（肘）
baseball（野球）
subjective assessment（主観的評価）

中高生の野球選手における投球パフォーマンスの主観的評価と肘障害の関係

丸山（まるやま）　真博（まさひろ）[1]，高原　政利[2]，原田　幹生[1]，佐々木淳也[1]，村　　成幸[1]，荻野　利彦[1]

[1]山形大学医学部整形外科，[2]泉整形外科医院

【目的】野球肘では肘痛や投球障害が問題となる．肘痛の程度はVASで評価される．一方，肘機能を評価する方法として，主観的評価はDASH，他覚的評価は日整会肘機能評価表が用いられるが，野球に即した評価項目がない．このため，肘障害を認める選手では，どの投球パフォーマンスに支障があるか，どの程度困っているか，適確に表す評価法がない．本報告の目的は，投球パフォーマンスの主観的評価と肘障害との関係について調査することである．【方法】中高生の野球部員121名を対象とした．シーズン終了後に肘検診を行った．検診の内容は主観的評価として，質問表を用いて，シーズン中の肘痛の有無および投球（全力投球，遠投，コントロール）の支障度を5段階（1：支障なし，2：少し支障あり，3：中等度支障あり，4：かなり支障あり，5：極めて支障あり）で半定量的に評価した．内側側副靭帯の圧痛，尺骨神経の圧痛と麻痺，およびmilkingテストでの疼痛誘発の有無を調査した．超音波検査にて，小頭離断性骨軟骨炎と内上顆裂離ならびに肘内側関節裂隙の投球側での増大（内側不安定性）を調査した．肘痛があり，milking testが陽性で，内側不安定性が1 mm以上あるものを内側側副靭帯損傷と診断した．肘内側痛や小指のしびれがあり，神経麻痺を認めるものを尺骨神経障害と診断した．肘痛はあるが上記の基準に満たないものをその他の肘痛群，症状も所見もないものをなし群とした．【結果】肘痛なしが70名，肘痛ありが51名であった．投球の支障度は，全力投球は平均1.4であり，遠投は平均1.6であり，コントロールは平均1.2であった．内上顆裂離を3名，内側側副靭帯損傷を12名，尺骨神経障害を14名に認め，その他の肘痛群は32名，なし群は64名であった．内側側副靭帯損傷と尺骨神経障害の合併は4名に認めた．内側群（内上顆裂離と内側側副靭帯損傷）では全力投球，遠投の支障度が最も高かった．尺骨神経障害はなし群と比較すると，全力投球，遠投，コントロールの支障度が有意に高かった．【考察】肘痛および所見がある選手では，全力投球や遠投に支障を感じており，特に内側側副靭帯損傷を認める選手が最も支障を強く感じていた．また，尺骨神経障害を認める選手はコントロールに支障を感じていた．以上の結果から，各肘障害によって支障を感じている投球パフォーマンスに違いがあることが示唆された．

OT2-4

Key Words :
baseball injury（投球障害）
motion analysis（動作分析）
youth baseball（少年野球）

3次元動作解析による成長期少年野球選手の投球動作指導法の検討

山本（やまもと）　智章（のりあき）[1]，西野　勝敏[2]，田中　正栄[2]，古賀　良生[3]

[1]新潟リハビリテーション病院整形外科，[2]新潟県健康づくり・スポーツ医科学センター，[3]新潟医療センター整形外科

【目的】われわれは本学会においてこれまで成長期の投球動作について縦断的および横断的研究を報告し，二次成長期に上肢に依存した球速の増大が投球肘障害の要因となることを報告してきた．本研究の目的は，投球指導に多く用いられるノーステップ投球および真下投げについて三次元投球動作分析からその特徴と意義を検討した．【方法】対象は小学4，5年生の投手5名（10.4±0.4歳）で，3種類の方法として1）12m先の的に目がけて通常のワインドアップにてストレートを全力投球，2）踏込み脚のステップ動作を省略して12m先の的に目がけてストレート投球，3）踏込み脚のステップ動作を省略して真下投げ，を施行した．3次元動作分析システムVICON612（Oxford Metrix社）を使用し，計測周期は250Hzとした．選手の身体各部位35点に反射マーカを貼付し，脚接地（Foot Contact, FC），最大外旋位（Maximum External Rotation, MER）ボールリリース（Ball Release, BR）の各局面での上肢の関節角度および体幹と骨盤の回旋角度を算出した．床に設置されたフォースプレートにて踏み込み足の床反力を計測した．【結果】踏み込み足の床反力は体重比（%）でワインドアップ143.8±5.8，ノーステップ37.7±43.8，真下投げ148.8±17.6であった．BR期における骨盤の回旋角度はそれぞれ101.1±10.2，104.8±9.5，107.6±9.3，体幹回旋角度は116.0±8.4，118.1±11.9，126.8±4.8と真下投げで大きいことが認められた．肩外転角度は有意な変化は認められなかった．【考察】成長期に肘障害が多発する原因の一つに未熟な投球動作が関与することが言われており，町田らはその特徴として成人に比べ肘下がり，高い重心，体幹後傾位，回旋不足がみられると報告し，中溝らは体幹をうまく使えず，上肢に頼った投球を報告している．本研究では伊藤らが推奨する真下投げ動作が踏み込み脚への荷重の増大や体幹回旋の増加をもたらすことが観察され，成長期の野球指導において下肢，体幹機能を習得する上で有効な方法になることを示唆していると考えられる．

OT2−5

Key Words :
little league elbow（野球肘）
form（フォーム）
function（機能）

野球肘患者の復帰時期に影響を与える投球フォームと理学所見について

坂田（さかた）　淳（じゅん），高橋佐江子，鈴川　仁人，赤池　　敦，清水　邦明，中嶋　寛之

横浜市スポーツ医科学センター

【目的】内側型野球肘患者の投球フォームと復帰時期および理学所見との関連を検討すること【方法】2007年4月1日から2009年3月31日までの2年間に当センターを受診した内側型野球肘患者は140例であった．その内，内側野球肘単独の障害で，全身の理学所見，高速度カメラでの投球フォームの撮影，完全復帰までのフォロー可能であった者は73例であった．理学所見は肘・肩・股・体幹可動域と肘・肩甲骨・脊柱アライメント，下肢バランス能力を評価した．投球フォームの撮影は，肘関節への理学療法を実施し，肘外反ストレス時痛を消失させた直後に撮像した．投球フォームはStride期の骨盤後傾，体幹伸展，投球側肘伸展位での肩外転，早期の肩外旋，非投球側肩外転減少，体幹の早期回旋（いわゆる“身体の開き”），踏み込み脚接地時のインステップ・アウトステップの有無を評価した．Arm Cocking期では体幹の過剰な非投球側への側屈，Hyper Angulation，ボールが頭部後方に隠れるか，肩外転減少（いわゆる“肘下がり”）の有無を評価した．Arm Acceleration期では肩水平内転増大（肩甲平面の逸脱）を，Follow-through期では骨盤回旋減少，踏み込み脚下腿の外傾の有無を評価した．投球フォームと完全復帰に要した期間および理学所見との関係について，重回帰分析，X^2検定，t検定を行った．【結果】投球フォームと復帰時期について，Stride期の投球側上肢の使い方不良（肘伸展位での肩外転・早期の肩外旋）と完全復帰に要した期間に関連がみられた．フォーム間では，Arm Cocking期の“肘下がり”とHyper Angulation，肩早期外旋に関連がみられた．肩早期の外旋はStride期の体幹伸展と関連がみられた．Arm Cocking期にボールが頭部後方に隠れないことと肘伸展位での肩外転にも関連がみられた．Arm Acceleration期の肩甲平面の逸脱はStride期の“身体の開き”と関連がみられ，“身体の開き”はStride期の非投球側肩外転減少と骨盤の早期回旋と関連がみられた．フォームと理学所見について，体幹伸展と軸足バランス能力に関連がみられた．投球側上肢の使い方不良と肩後方タイトネスに関連がみられた．ボールが頭部後方に隠れないことと投球側肩内旋制限にも関連がみられた．肩甲平面の逸脱と体幹回旋可動域にも関連がみられた．Follow-through期の骨盤回旋減少と踏み込み足股関節内旋可動域に関連がみられた．【考察】内側型野球肘患者の復帰が遅延する投球フォームの特徴として，投球側上肢の使い方不良が挙げられた．投球フォームの改善には，フォーム間の運動連鎖の改善に加え，体幹・肩関節・股関節の柔軟性，下肢バランス能力といった身体要因の改善が重要であることが示唆された．

OT3−1

Key Words :
osteochondritis dissecans of elbow（肘離断性骨軟骨炎）
lateral type（外側型）
lateral wall（外側壁）

肘離断性骨軟骨炎　外側型症例の検討

入江（いりえ）　徹（とおる），三好　直樹，研谷　　智，松野　丈夫

旭川医科大学整形外科

【目的】肘離断性骨軟骨炎（以下肘OCD）の治療において，病変部が上腕骨小頭中央部に存在する中央型では骨釘移植術や膝自家骨軟骨移植術により安定した成績が報告されているが，病変部が小頭外側に偏在する外側型に対する成績は安定しない．これに対して，我々は病変部の位置や小頭外側壁欠損の程度に着目して治療を行ってきた．今回の目的は，外側型症例と中央型症例とをprospectiveに比較検討し，外側型の特徴をあきらかにすることである．【対象】2000年9月より2009年11月までに当科で手術を施行した肘OCD36例のうち，術前の診療記録と画像が入手できた32例を対象とした．年齢は11〜17（平均13）才，全例男性であった．その内訳は，中央型が16例，外側型16例であった．また，外側型については，手術所見で小頭外側壁が残存しており骨釘移植術や骨軟骨移植術で対応可能であったものを外側壁残存群（12例），外側壁が広範囲に欠損しており既存の術式では対応が困難と考えて骨軟骨ブロック移植術を行ったものを外側壁欠損群（4例）として細分した．【方法】中央型と外側型（外側壁残存群，外側壁欠損群）において，年齢，スポーツ種目，ポジション，投手歴の有無，罹病期間（発症から手術までの期間），術前の肘内側痛の有無（投球時の痛みや圧通の存在），術前単純レントゲンにおける肘内側部病変の有無（上腕骨内上顆骨端線離開や剥離骨片），および上腕骨外顆骨端線開存の有無，術前MRIのT2強調像冠状断における病変部の横径，および矢状断における前後径（それぞれ橈骨頭の直径を分母とした百分比）を比較し，統計学的解析を行った．【結果】年齢，スポーツ種目，ポジション，投手歴の有無には，各群に有位な差はなかった．罹病期間の平均値は，中央型が平均6.8ヶ月に対して外側壁残存群9.8ヶ月，外側壁欠損群16.2ヶ月で，外側壁欠損群において有意な差がみられた．肘内側痛，単純レントゲンでの肘内側部病変の有無，および上腕骨外顆骨端線開存の有無においては，有意な差はなかった．術前MRIにおける病変部の横径の平均値は，それぞれ中央型が48%，外側壁残存群51%，外側壁欠損群50%で，有意な差はなかった．前後径の平均値では，中央型が45%，外側型が59%と有意な差を認めた．また，外側壁残存群55%，外側壁欠損群72%と，とくに外側壁欠損群で有意に大きな値となった．【考察】肘OCD外側型症例は，中央型に比較して罹病期間が長く，MRIにおける病変部の前後径が大きくなる傾向がみられた．外側型が発生する機序は不明であるが，長期に病変部に負荷がかかることも一因と考えた．とくに外側壁が欠損した症例に対しては術中に慎重な対応が求められるため，術前のMRIにて病変部の前後経が大きい症例には注意を要するものと思われた．

OT3-2

Key Words :
humeral medial epicondyle（上腕骨内側上顆）
juvenile baseball players（成長期野球選手）
conservative treatment（保存的治療）

成長期野球選手における上腕骨内側上顆障害の治療期間・治療方針について（単純X線分類別）

鬼頭（きとう）　満（みつる），横江　清司，亀山　泰

財団法人スポーツ医・科学研究所

【目的】一般的に医療機関では投球禁止が指示されるが，その期間は非常に曖昧であることが多い．よって，できるだけ早期に投球再開を熱望する少年野球選手・親たちは，いつまで投球中止すればよいか理解できず，不十分な状態で再開してしまい疼痛が消失しない，または再発してしまう例が少なくない．今回われわれは成長期野球選手における上腕骨内側上顆障害の単純X線分類別の投球中止期間・全力投球復帰までの期間・復帰状態について検討した．【対象および方法】対象は過去10年間に，少年野球による肘内側部痛を主訴として受診した小・中学生で，まず投球中止し，徹底したコンディショニングを行い，その後全力投球復帰までフォロー可能であった299例299肘（右270例，左29例）である．全例に保存的治療を行った．調査した項目は内側上顆骨端核の単純X線所見（tangential像）・投球中止期間・全力投球復帰までの期間・最終復帰状態（完全復帰，不完全復帰，ポジション変更，競技断念の4つに分類した）を調べた．特に，明確な期間を示されていない単純X線分類別の投球中止期間・全力投球復帰までの期間について検討を行った．【結果】単純X線上で，骨変化なし・透亮像type：33例11%，分節type：98例32.9%，分離type：59例19.7%，骨棘形成・肥大type：71例23.7%，骨端線離開type：20例6.7%，遊離骨片type：18例6.0%であった．投球中止期間は1～15週（平均4.6週）であり，骨変化なし・透亮像typeが平均3.7週と最も短く，分離typeが平均5.3週と最も長期間であった．全力投球復帰までの期間は2～17週（平均6.6週）であり，骨変化なし・透亮像typeが平均5.8週と最も早く，分離typeが平均7.3週と最も遅かった．復帰状態は完全復帰273例，不完全復帰18例，ポジション変更8例，競技断念は1例もなく，91.3%が完全復帰した．【考察】成長期野球肘治療の中で選手が一番気に病み，医師に対して質問することは＜投球中止期間は？＞＜競技復帰はいつ頃？＞である．今回の検討において，骨変化なし・透亮像typeが投球中止期間・全力投球復帰までの期間ともに短い傾向にあり，分離typeはともに長い傾向があった．今回の検討により，まず4～5週程度の投球中止を行い，その間に徹底した全身コンディショニングを行い，疼痛消失後にフォーム矯正を行い投球開始し，6～7週で復帰可能であり，適切な保存治療により90%以上が完全復帰可能であることが示された．初診時にしっかりと上記のような治療指針を選手・親に説明することができれば，不十分な状態で投球を開始し，疼痛再発してしまうことなどなく治療に専念できるのではないかと考える．

OT3-3

Key Words :
baseball elbow（野球肘）
youth baseball（少年野球）
radiograph（X線検査）

成長期野球選手の両側肘関節のX線像から見た投球肘障害の実態と自然経過

山本（やまもと）　智章（のりあき）[1]，西野　勝敏[2]，田中　正栄[2]，古賀　良生[3]

[1]新潟リハビリテーション病院整形外科，[2]新潟県健康づくり・スポーツ医科学センター，[3]新潟医療センター整形外科

【始めに】少年野球選手における肘関節障害は成長期スポーツ障害の代表的な疾患であり，野球肘，little league elbowと呼ばれ，複数の病態が含まれて重症化する症例がいることや，頻発していることが問題となる．本研究の目的は，野球肘の自然経過を知る目的でメディカルチェックとして行なった成長期野球選手の両肘X線検査から投球側の骨格の特徴を検討した．【対象および方法】対象は硬式野球チームに所属する選手で，メディカルチェックを実施した小学生から高校生の159名である．メディカルチェックの際に両肘の45度屈曲位にて前後単純X線撮影を行い，投球側および非投球側の比較を行なった．年齢ごとに5つの世代（9～10歳，11歳，12歳，13～14歳，15～16歳）における骨変化を観察し，投球側の年齢的な変化についてその特徴を検討した．【結果】上腕骨小頭の骨端線はほとんど左右差は無く12歳で約半数が閉鎖し，15～16歳では全員が閉鎖した．内側上顆の骨端核はやや遅れて12歳ではまだ10%程度しか癒合しておらず，内側上顆の骨端核の投球側における分節，分裂像は11歳で64.3%，12歳では50%と高率に認められた．その後の年齢では分節，分裂像が減少しており，15～16歳では7.1%と減少した．【考察】小中学生にかけて野球による肘障害が多発するが，肘関節周辺の骨端線は中学生から閉鎖し始めることから，小学生の時期の繰り返しの投球動作が肘関節の負荷を生じていることが考えられる．その結果，投球側の上腕骨内側上顆の骨端核は11歳では60%以上の選手で分裂，分節像を呈しており，疼痛等の臨床所見が無い状態でこの変化が発生していることが推察される．その後の世代での観察から，大部分は癒合した状態になるもの，10%以下の選手で剥離骨片が残存することが観察された．上腕骨小頭の骨端線の閉鎖は肘関節周辺の骨格の成熟度の指標と考えられ，閉鎖前の過剰な投球は避けるべきである．

OT3−4

Key Words :
osteochondritis（離断性骨軟骨炎）
ultrasonography（超音波検査）
normalization（標準化）

野球肘検診における超音波による離断性骨軟骨炎スクリーニング検査法標準化への一考案

石崎（いしざき）　一穂（かずほ）[1]，柏口　新二[2]，三島　真爾[2]，岡田知佐子[2]，紙谷　武[2]，高松　晃[2]

[1]東京厚生年金病院中央検査室，[2]東京厚生年金病院整形外科

【はじめに】上腕骨小頭の離断性骨軟骨炎はX線による診断が一般的であるが，検診においては超音波検査が有用である．特に早期の障害の発見においては，理学所見やレントゲン画像より優れていると言える．今回，離断性骨軟骨炎の超音波検査による検診方法に関して，検査法と画像の評価の標準化に向けた一案を考えたので報告する．【標準化考案のための基礎データ】今回の標準的な検査手技と画像評価に関しては，本院スポーツ外来で検査を施行した上腕骨小頭障害検査延べ195例の結果と院外での野球肘検診での経験を基に考えた．【使用する検査装置】8MHz以上の高周波で，表在臓器用のリニア型プローブが使用可能な，デジタル超音波検査装置を使用する．【検査手技】検査手技の基本は，小さな障害を見落とさないことを最重要と考えた．伸展位で前方から肘関節の長軸像と短軸像を観察した後，最大屈曲位で後方から小頭の長軸像と短軸像を観察する．主として軟骨下骨と海綿骨実質像，滑膜の厚さを中心に観察する．小頭に病変が存在し骨片の存在が疑われる場合には，最大屈曲位後方からのアプローチで滑車と肘頭を観察して，骨片の有無をチェックする．障害は投球側に出現するとは限らないことと，健側と患側の比較が必要であることから，必ず両側を検査する．【評価方法】障害が存在した場合に，二次検診で病院へ受診することを考慮して評価する．存在診断を最優先し，検診時間を考慮しながら，深い判断をするか否かを判断して検査計画を立てる．障害部分の範囲と深さの評価．障害が軟骨下骨皮質の不整にとどまるのか，海綿骨も障害されているのかの評価を行う．検診時間に余裕のある場合は範囲と深さを計測する．深さの計測は最大屈曲位後方からの短軸像で行う．骨片の分離に関しては動的検査を加えることで確定できるが，これも検診の時間によって加えるか否かを考える．病期の評価に関しては，超音波による病期評価のstage分類を記載しても良い．【まとめ】小頭の障害を早期に発見するためには，積極的に現場での肘検診を行うことが重要である．精度の高い診断には，超音波検査の施行が有用であり，迅速かつ正確な検査を施行するためには，標準的な検査法が必要である．これを機に，専門医師と技師が連携して標準的検な査方法を確立することを望む．

OT3−5

Key Words :
osteochondritis（離断性骨軟骨炎）
ultrasonography（超音波検査）

超音波検査画像の経過観察からみた，上腕骨小頭離断性骨軟骨炎の修復過程に関する一考察

石崎（いしざき）　一穂（かずほ）[1]，柏口　新二[2]，三島　真爾[2]，岡田知佐子[2]，紙谷　武[2]，高松　晃[2]

[1]東京厚生年金病院中央検査室，[2]東京厚生年金病院整形外科

【はじめに】超音波検査は，経過観察に最適な検査法である．今回我々は，保存療法中の離断性骨軟骨炎の超音波像の変化から，障害の修復過程について若干の知見を得たので報告する．【対象と検討内容】対象は，本院スポーツ外来を受診し，離断性骨軟骨炎に対して保存療法が選択された症例の内，初回の超音波像で障害が海綿骨実質まで及んでいて，超音波検査で3回以上の経過観察で明らかな修復傾向を確認した13例の男児（9〜14歳）とした．経過観察期間は3〜20か月，観察間隔は1〜3か月であった．検査には，東芝SSA−770A，8MHzリニア型プロブを使用し，小頭を肘伸展位前方からの長軸・短軸像と最大屈曲位後方からの長軸・短軸像で観察した．観察のポイントは，海綿骨の障害の大きさ（範囲と深さ）軟骨下骨皮質の線状高輝度エコー（皮質ライン）と海綿骨実質像，障害部分と正常の海綿骨の境界に出現する，線状高エコーライン（ダブルライン）とした．【結果】初回の障害部の大きさは，範囲径2mm深さ1mmの最小から範囲径16mm深さ6mmの最大まで様々だったが，ダブルラインは全例で確認できた．皮質ラインは，高輝度で整なものから不整や連続性の消失，ラインの不均等など様々であった．海綿骨障害部分は，13例全例で消失（9例）もしくは縮小（4例）していた．縮小の仕方は，範囲と深さの両方向に認められた．全例でダブルラインの不明瞭化と範囲の狭小化が確認された．皮質ラインの高輝度線状エコーは，不整や不均等が改善され，周囲の正常な皮質ラインと同様の均等な高輝度ラインへ変化した．この変化は，障害部分の縮小とダブルラインの変化の後から起こり，先に完了していおり，障害部が消失した9例中8例で確認された．【考察】今回，範囲径16mm深さ6mmの大きな障害も保存療法によって修復することが確認された．超音波検査は，障害の大きさと実質の質的変化を観察できるため，離断性骨軟骨炎の経過観察には有用な検査法の一つであることも示唆された．障害の修復は，超音波の画像所見で判断した，障害部分の縮小とダブルラインの変化，および皮質ラインの変化から，保存療法の初期に，海綿骨実質の修復が正常な海綿骨側からおこり，範囲の縮小と質的改善が進むが，ある時点から軟骨下骨の皮質の修復が急激に進み，海綿骨の修復が完了する前に障害部に蓋をするように，皮質の修復が終了し，その後海綿骨の修復が完了すると考えられた．

OT4−1

Key Words :
medial elbow injuries（肘関節内側障害）
baseball（野球）
MRI（MRI）

内側部野球肘は肘関節内側部複合組織損傷である—初発例高分解能MR画像所見—

塚越（つかごし）　祐太（ゆうた），馬見塚尚孝，万本　健生，平野　篤

筑波大学附属病院水戸地域医療教育センター・水戸協同病院整形外科

【はじめに】成長期内側部野球肘は，投球動作により肘関節に力学的ストレスが作用し，肘関節内側部痛を呈する症候群である．単純X線画像で上腕骨内側上顆に骨片を認めることが多く，上腕骨内側上顆裂離骨折と診断されることも多い．一方我々は，内側部野球肘例の両側肘関節高分解能MR画像を比較し，上腕骨内側上顆二次骨化中心の骨折，内側側副靱帯部の高信号所見，尺骨鉤状結節の損傷を合併した例が存在することを報告した（臨床スポーツ2009）．しかしながら，この症例内には急性期例と慢性期例が混在していたため，障害による急性期所見に治癒過程に伴う変化をあわせて評価したものであると推察している．そこで本研究では，初発例の発症後早期にMR画像を撮像し得た成長期内側部野球肘例のMR画像所見を調査し，その急性期の特徴について報告する．【対象と方法】2009年6月から2010年3月までに投球時の肘関節痛を主訴に来院した小学生野球選手のうち，肘関節内側部に圧痛を認め，肘痛の既往歴がなく，症状出現から3カ月以内に高分解能MR画像を撮影しえた16例のMR画像を評価解析した．年齢8-12歳（平均10±1歳），症状出現からMR画像撮影までの期間17-71日（平均39±14日）であった．高分解能MR画像は，オリジナル装具で肘関節伸展位を保持し，上腕骨内側上顆部にMicroscopy coilを設置し撮像した（SIEMENS Magnetom Symphony 1.5T）．FSEプロトン強調画像，GRE T2＊-強調画像，T2強調脂肪抑制画像の冠状断（FOV 60＊60）を用いた．【結果】MR画像にて全例に上腕骨内側上顆二次骨化中心の裂離骨折をみとめた．上腕骨内側上顆の表面に存在する軟骨膜を含む組織と考えられる低信号曲線の変位は全例に認められ，そのうち7例（44%）に内側上顆の骨片付近で断裂を認めた．14例（88%）に内側側副靱帯の近位部に輝度変化をみとめた．T2脂肪抑制画像では13例（81%）に上腕骨滑車や尺骨鉤状結節の骨膜下および軟骨下に高信号領域をみとめた．【考察】内側部野球肘の発症初期のMR画像の特徴として，上腕骨内側上顆裂離骨折，上腕骨内側上顆の軟骨膜の断裂および変位，尺骨鉤状結節部の骨膜および軟骨下損傷，内側側副靱帯の損傷を認めた．上腕骨内側上顆部の軟骨を覆っている低信号線の変位は，内側上顆の二次骨化中心およびその周囲の軟骨損傷の結果生じたものであると推察した．すなわち，内側部野球肘は，上腕骨内側上顆を構成する骨，軟骨，骨膜に加え，内側側副靱帯，尺骨鉤状結節周囲の損傷が混在しており，肘関節内側部の複合組織損傷と考えられる．

OT4−2

Key Words :
osteochondritis dissecans（離断性骨軟骨炎）
the humeral capitellum（上腕骨小頭）
MRI（MRI）

肘上腕骨小頭離断性骨軟骨炎分離期前期のMRI画像

松浦（まつうら）　健司（たけし）[1]，橋本　祐介[2]，吉田　玄[1]，金田　国一[1]，富原　朋弘[1]，島田　永和[1]

[1]島田病院整形外科，[2]大阪市立大学整形外科

【目的】我々は上腕骨小頭離断性骨軟骨炎（以下OCD）で分離期前期に対する手術治療成績は良好であることを第35回の本学会で報告した．分離期前期において，様々な条件のMRI画像を組み合わせて術前診断を行うが，必ずしも術中診断と一致しない．今回，上腕骨小頭OCDで手術を行い，術中所見から分離期前期と診断しえた症例に対して術前の各条件でのMRI画像をretrospectiveに評価し，その特徴について検討した．【対象と方法】2005年以後上腕骨小頭OCDに対して手術を施行し，分離期前期と診断しえた13例を対象とした．分離期前期の診断は関節鏡ではなく直視下に離断部軟骨面に亀裂が全くなく，骨軟骨片が安定であるものとした．全例男性でスポーツ種目は野球が12例，卓球が1例であった．手術時年齢は平均12.8歳（11〜15歳），病巣の部位別にみると，保存治療中に外側型から中央型に変化した2例を含め中央型が12例，外側型は1例であった．MRIはGE横河メディカルシステム，1.5Tを用いて撮影した．撮影条件ではFSEプロトン脂肪抑制画像を9例に，GRE・T2＊強調画像を12例に，FSE・T2脂肪抑制画像を3例に，SPGR（軟骨）撮影を11例に行い，矢状断像で評価した．【結果】FSEプロトン脂肪抑制画像では全例に軟骨下骨の高信号域を認め，なかでも線状の高信号域を5例（55.5%）に認めた．GRE・T2＊強調画像では12例11例（91.7%）に軟骨下骨の高信号域を認め，そのうち線状の高信号域を9例（75.0%）に認めた．FSE・T2脂肪抑制画像では全例で軟骨下骨の高信号域を認めたが線状の高信号域を呈した例はなかった．SPGR（軟骨）撮影では9例（81.8%）に線状の高信号域を認めた．【考察】諸家の報告では分離期後期，遊離期の進行期では，T2強調画像において線状の高信号域を認めるとされ，これは母床と骨軟骨片間の関節液の貯留を示し，骨軟骨片の不安定性を示す所見であるとしている．また，プロトン脂肪抑制画像やGRE・T2＊強調画像，FSE・T2脂肪抑制画像では関節液は高信号として描出される．今回我々の検討から，軟骨面に亀裂がなく安定している分離期前期で，プロトン脂肪抑制画像やGRE・T2＊強調画像で軟骨下骨にみられた線状の高信号域は，関節液ではなく離断部分の線維組織や肉芽をとらえている可能性があり，必ずしも不安定性の根拠とはならないと考えられた．

OT4−3

Key Words :
MR imaging（MR画像）
histological finding（組織学的所見）
osteochondritis dissecans（上腕骨小頭骨軟骨障害）

上腕骨小頭骨軟骨障害病変部の高分解能 MR 画像所見と病理所見の比較検討

野口（のぐち）　裕史（ひろし）[1]，馬見塚尚孝[2]，平野　篤[2]，万本　健生[2]

[1]筑波記念病院整形外科，[2]筑波大学付属病院水戸地域医療教育センター茨城県厚生連水戸協同病院

【目的】我々は，上腕骨小頭骨軟骨障害（以下 OCD）の高分解能 MR 画像と手術所見を比較検討し，病変部の術前評価がより詳細に可能であることを報告した．しかしながら，これまで組織学的検査による肘関節 MR 画像診断の信頼性を評価した報告は皆無である．本研究の目的は，OCD の非遊離病変部と高分解能 MR 画像所見を比較検討し，MR 画像を用いて非観血的に組織像を推定するための予備的研究を行うことである．【対象および方法】2009 年に OCD の診断にて肋骨軟骨移植術を行った 18 例の内，ICRS classification にて ICRS OCD-2 2 例と OCD-3 3 例と診断した 5 例（全例男性．平均年齢 14-15 歳）を対象とした．高分解能 MR 画像は，オリジナル装具で肘関節伸展位を保持し，上腕骨外上顆部に Microscopy coil を設置し撮像した（SIEMENS Magnetom Symphony1.5T）．FSE プロトン強調画像，GRE T2＊-強調画像，T2 強調脂肪抑制画像の矢状断（FOV60＊60）を用いて行った．病変部の採取は，円筒形のノミで軟骨面から骨髄までを円柱状にくり抜き，病変部を含む関節軟骨から骨髄までが一体となった標本を採取した．その後自家肋骨軟骨移行部を採取し，病変部に移植した．組織診断は HE 染色標本を用い，病理医・整形外科医で行った．【結果】MR 画像で関節軟骨下部分に認められる不均一な高信号部分は，組織検査では，関節軟骨の深層に豊富な血管を含む線維軟骨・線維組織・肉芽組織・亀裂が存在した．また骨層では骨細胞の壊死像を認めた．一方，FSE プロトン強調画像および GRE T2＊-強調画像で認められた関節軟骨内を縦断する低信号線は，今回の組織標本内には認められなかった．【考察】OCD の MR 画像で関節軟骨と正常骨髄との間に認められる不均一な高信号組織は，線維組織，繊維軟骨，壊死肉芽，亀裂部に流入した関節液の混在したものであると推察した．これまで MR 画像によって OCD の病変部組織を推定した報告はない．さらに症例を積み重ねることによって，MR 画像を用いて OCD の予後を推定できる可能性がある．本研究の問題点は，検体のスライス方向と MR 画像の断面が完全に一致していないことである．

OT4−4

Key Words :
osteochondritis dissecans（離断性骨軟骨炎）
MRI（磁気共鳴画像）
elbow（肘）

上腕骨離断性骨軟骨炎における軟骨条件 MRI と手術所見との比較

伊坪（いつぼ）　敏郎（としろう），大柴　弘行，加藤　博之

信州大学医学部運動機能学

【目的】上腕骨小頭離断性骨軟骨炎（以下，小頭 OCD）における手術適応あるいは術式の選択は，年齢，病期，病変の大きさと部位などによって決定される．病期の決定法として演者らは，関節鏡あるいは術中肉眼所見による Internal Cartilage Repair Society（ICRS）分類を用いてきた．しかし ICRS 分類は観血的操作を要する欠点がある．現在，小頭 OCD の病期の画像診断として最も有用なものは MRI である．しかし，術前に病巣の骨軟骨片の状態を正確に判定し，ICRS 分類に合致する MRI 分類法は確立されていない．今回，演者らは軟骨条件 MRI と術中所見を比較し，ICRS 分類に合致する MRI 分類を考案した．【方法】小頭 OCD の初回手術例 23 例を対象とした．手術時年齢は 10 歳から 16 歳（平均 14.4 歳）で，全例が男性であった．誘因となったスポーツの内訳は，野球 19 例，ドッジボール 2 例，テニス 1 例，バドミントン 1 例であった．肘関節 45 度屈曲位正面 X 線像による三浪分類の内訳は，透亮型 4 例，分離型 7 例，遊離型 12 例であった．術前に MRI（SIEMENS-Double Echo Steady State 法）を全例に施行し，MRI より以下の 4Type に分類した．Type1：病巣部には高信号領域を認めるが，全体として病巣部は軟骨よりも低信号を示すもの．Type2：病巣部の信号は軟骨と比較し低信号から高信号が混在するもの．Type3：病巣部が軟骨と iso または高信号領域で覆われるもの．Type4：病巣部が母床から離脱して遊離しているものとした．これらによる MRI の Type 分類と，術中 ICRS grade との比較を行った．【結果】MRI の type1 は 4 例であり，全例 ICRS 分類においては grade1 であった．MRI の type2 は 5 例であり，ICRS 分類においては grade1 が 1 例 grade 2 が 4 例であった．MRI の type3 は 8 例であり，ICRS 分類においては grade3 が 3 例 grade4 が 5 例であった．MRI の type4 に分類された症例は 6 例であり，全例 ICRS 分類においては grade4 であった．23 例中 17 例（74%）で MRI 分類と ICRS 分類は一致した．【考察】MRI 分類 type2 の 1 例では MRI 評価の方が ICRS 分類より重度であった．この原因は骨髄浮腫により病巣部が高信号を呈していたためと思われた．MRI 分類 type3 で病巣が母床から遊離していないと推測された 5 例は，ICRS では grade4 であり上腕骨小頭骨軟骨片の母床における安定性評価は一致しなかった．【結論】演者らの軟骨条件 MRI 分類は ICRS grade と良く相関しており，術前に病巣の状態を推測するのに有用である．今後の課題としては骨髄浮腫合併例の評価法，病巣評価法，また単純 X 線像と MRI の関連性についても検討が必要である．

OT4−5

Key Words :
MRI（MRI）
OCD（上腕骨小頭障害）
classification（分類）

上腕骨小頭骨軟骨障害の MRI　classification―手術所見と比較して―

馬見塚尚孝（まみづか なおたか），万本　健生，塚越　祐太，平野　篤

筑波大学附属病院水戸地域医療教育センター・水戸協同病院整形外科

【目的】上腕骨小頭骨軟骨障害（以下 OCD）の手術方針を検討する際には，単純 X 線，超音波エコー，CT，MRI などの画像検査と関節鏡所見を参考にする．しかしながら，これまで肘関節 MRI と手術所見を比較検討した報告は少ない．本研究では，OCD の ICRS classification を参考に作成した OCD の MRI classification（ICRS-MRI）と手術所見を比較検討し，その有用性を検討すること．【対象】2007 年 11 月より野球外来で OCD と診断し手術を施行した 32 例中，関節軟骨の再生と診断した 1 例を除いた 31 例（全例男性．平均年齢 14±2 歳）を対象とした．【方法】MR 画像は，オリジナル装具で肘関節伸展位を保持し，上腕骨外上顆部に Microscopy coil を設置した（SIEMENS Magnetom Symphony1．5T）．撮像シークエンスは，FSE プロトン画像，GRE T2*画像，T2 脂肪抑制画像の矢状断（FOV60＊60）を用いた．ここで ICRS 分類を参考に新たに MRI 分類を作成した．すなわち，ICRS-MRI-1 は，関節軟骨の矢状断形態が円形で関節軟骨に亀裂や欠損を認めない．ICRS-MRI-2 は，関節軟骨の矢状断形態が円形であるが，関節軟骨に亀裂を認める．ICRS-MRI-3 は，関節軟骨の矢状断形態が円形でないが関節軟骨の連続性を有す．ICRS-MRI-4 は，軟骨が遊離している．術中所見は，ICRS 分類で評価した（ICRS-ope）．【結果】ICRS-MRI-1 の 4 例中，ICRS-ope-1 が 3 例，2 が 1 例，ICRS-MRI-2 の 7 例中，ICRS-ope-1 が 1 例，2 が 6 例，ICRS-MRI-3 の 12 例中，ICRS-ope-2 が 1 例，3 が 10 例，4 が 1 例，ICRS-MRI-4 の 8 例中，全例 ICRS-ope-4 であった．ICRS-MRI と ICRS-ope の一致率は 87.1% であった．【考察】高分解能 MR 画像を用いた MR 画像分類は，術中所見とよく相関していた．関節軟骨分離部低信号所見は軟骨の亀裂を示すものと考えられ，診断に有用であった．このように本法は OCD 例の術前診断および手術法の決定に際し有用である．

LS-6-1

Key Words :
extracorporeal shock wave therapy（体外衝撃波療法）
tendinopathy（腱付着部炎）
pseudoarthrosis（骨折後の偽関節）

整形外科領域における体外衝撃波療法

落合（おちあい） 信靖（のぶやす）

千葉大学大学院医学研究院整形外科



1998年，千葉大学医学部卒業後千葉大学整形外科に入局しました．その後関連病院で研修を行い，2006年千葉大学大学院医学研究院整形外科博士課程を修了しました．2006年より1年間アメリカ合衆国カリフォルニア大学サンディエゴ校整形外科に留学し，David Amiel教授のもと，radiofrequencyに関する基礎的研究を行いました．帰国後2007年より千葉大学大学院医学研究院整形外科，助教として勤務しています．

体外衝撃波療法の整形外科領域への応用は，1991年偽関節に対する有効性が報告されたのが始まりである．その後，石灰沈着性腱板炎，上腕骨外上顆炎，足底腱膜炎に対する有効性が報告され，2000年にはアメリカFDAで承認された．以降，欧米を中心に腱付着部炎，骨折後の偽関節に対する臨床成績が報告されている．本邦では2008年12月に足底腱膜炎に対する治療が承認され，機器の臨床使用が可能となった．体外衝撃波発生装置として，当院ではEpos Ultra（ドイツ，ドルニエ社製）を使用している．本機器は，照射エネルギー流速密度が7段階（0.03～0.36ml/mm^2）に調節でき，照射頻度は1～4Hzの可変式で焦点領域は3.8×25mm，深達度は0～60mmである．付属の超音波で照射する焦点を合わせ，照射を行うことが可能である．超音波は一定のサインカーブを描く連続する圧力波のため局所に熱エネルギーが蓄積しやすく，熱による副作用を避けるためには振幅を少なくしなければならない．一方で体外衝撃波は，非連続性の圧力波であるため局所で放出された熱エネルギーが血流等を介して放散する時間がある．従って振幅を大きくしても安全性が損なわれにくいので高いエネルギーでの照射が可能である．過去の基礎的研究から体外衝撃波照射により自由神経終末の破壊と再生，後根神経節における疼痛伝達物質の減少により除痛がもたらされることが分かっている．更にエネルギーを上げることにより，骨の横径増大，骨折時に発現する遺伝子の発現も引き起こし，骨癒合を促進していると考えられる．その他の効果として，体外衝撃波の照射により，遺伝子導入効率の向上ももたらされ，こちらも今後臨床応用が期待される．

臨床的には，現在まで当院では複数回照射を合わせてのべ上腕骨外上顆炎120例，上腕骨内上顆炎35例，石灰沈着性腱板炎100例，手関節尺側部痛22例，膝蓋靭帯炎24例，足底腱膜炎83例，骨折後の偽関節23例に照射を行っている．上腕骨外上顆炎に対して約70から80%の効果が得られ，石灰沈着性腱板炎に対しても約80%の治療効果が得られている．副作用として，照射部の擦過傷，照射時の疼痛，迷走神経反射等が報告されているが，当院では現在まで重篤な副作用を認めていない．しかし，結石治療や骨折治療で用いられる高エネルギー衝撃波には，副作用として腱損傷，骨折，骨端線損傷，脊髄損傷，肺出血などの危険が伴うため照射には注意を要するが，本装置が発生するエネルギーはそれに比較してはるかに低いため，損傷が起こる可能性は低いと考えられる．本講演では体外衝撃波療法の基礎的な事項及び現在行っている治療の実際，臨床成績を報告する．

LS-6-2

Key Words :
extracorporeal shock wave therapy（体外衝撃波治療）
sports injury in lower extremity（下肢スポーツ障害）
enthesopathy（腱付着部症）

整形外科領域における体外衝撃波治療の実際 ～下肢スポーツ障害に対する治療経験から～

高橋（たかはし）　謙二（けんじ）

船橋整形外科スポーツ医学センター



1966年生まれ．1992年徳島大学医学部卒業．千葉大学整形外科入局．2001年～2003年塩谷総合病院整形外科医長．2003年～2004年ミュンヘン大学整形外科留学．2007年～安房医師会病院整形外科医長．2008年から現職　／　NTTコミュニケーションズラグビー部チームドクター

尿路結石破砕治療として普及している体外衝撃波治療（以下，ESWT）は，整形外科用として本邦では2008年にようやく医療機器として認可された．結石破砕治療として1983年ドイツで初めて人に対して行われたのち，整形外科領域では既に1988年に人の偽関節治療に行われ成功を収めている．1991年にはValchanouらにより偽関節に対する治療成績（85%の治癒率）が報告され，1993年にはLoewにより石灰沈着性腱板炎に対する報告，1995年，1996年にはRompeらにより，テニス肘，足底腱膜炎に対する報告が相次いでなされ，以後これらの腱付着部症に対する多くのRandomized Clinical TestやMeta-Analysisが報告されている．2000年には米国FDAで認可され，その有効性について賛否はあるものの現在では腱付着部症や偽関節などに対する保存的治療としてworldwideに認知されている．

衝撃波は音速を超えて伝わる圧力波で，音響インピーダンスの異なる境界にてエネルギーを放出する特長がある．生体内では水と同等のインピーダンスである筋肉，脂肪などは通過し結石や骨，肺においてエネルギーを放出する．これにより機械的作用として組織破壊や，生物学的作用として血管新生，腱再生誘導など組織修復機転の促進や神経伝達物質の伝導抑制などの除痛作用を有する．そのため，病変が骨または骨近傍である偽関節や腱付着部症でESWTは有効であり，骨壊死や離断性骨軟骨炎に対しても国際衝撃波治療学会が適応症として認めている．更に近年，これらの作用を下にその他の領域でも新たな適応疾患が広まりつつある．

今回認可されたDornier社（ドイツ）製EPOS ULTRAは，電磁誘導方式の衝撃波発生装置を有し，超音波ガイド下に病変部に照射する．照射する出力はエネルギー流速密度（Energy Flux Density；EFD（mJ/mm^2））で表され7段階（0.03～0.36mJ/mm^2）の設定によりlow～high energyの照射ができることが特長である．当院では，2008年11月より導入し治療を行っており，下肢スポーツ障害としての適応症は主に足底腱膜炎，アキレス腱炎・付着部炎，膝蓋腱炎，四頭筋腱炎，分裂膝蓋骨などのジャンパー膝，骨折の遷延治癒例などである．治療指針として，できるだけ無麻酔，High Energyで5000発の照射を標準とし，治療回数は原則3回としているが，その効果次第では特にスポーツ選手に対しては症状の改善するまで継続することもある．今回，当院での下肢スポーツ障害の治療について紹介すると共に，自験例と多くの文献的報告を下に治療成績・効果について述べる．

O4-1

Key Words :
jyuryu（柔流）
physical function（身体機能）
golf performance（ゴルフパフォーマンス）

肩甲帯機能の改善や向上を目的に開発された上半身ウエア（柔流）がゴルフパフォーマンスおよび身体機能に及ぼす効果の検証

小山（おやま） 泰宏（やすひろ）[1]，岡田　亨[1]，清家　望[3]，山田 隆登[3]，小山　真[3]，高橋 憲正[2]，菅谷 啓之[2]

[1]船橋整形外科病院スポーツ医学センター理学診療部，[2]船橋整形外科病院スポーツ医学センター，[3]株式会社ワコール人間科学研究所

【目的】肩甲帯機能の改善や向上を目的に開発された上半身ウエア：柔流（ワコール，京都）が，ゴルフパフォーマンスおよび身体機能に及ぼす影響について効果検証すること．【方法】ゴルフ愛好者の男性67名（全例右打ち），平均年齢41.6±7.9歳，平均身長171.2±5.0cm，平均体重67.8±7.8kgを対象とし，ゴルフスウィング動作での打球初速の計測と身体機能評価17項目（上肢機能評価11項目，下肢・体幹機能評価6項目）を測定した．打球初速は，ドライバーを使用し，打球の方向性を意識させた状態で3回計測し，その平均値を算出した．測定機器は，スピードガン（ミズノ社製）を使用した．上肢機能評価11項目の詳細は，)1)Combined Abduction Test：以下CAT，)2) Horizontal Flexion Test：以下HFT，)3) 下垂位外旋：以下ER1st，)4) 肩関節外転90度位外旋：以下ER2nd，)5) 柔軟性テスト：背中で手を組む動作の母指-示指間距離，)6) 広背筋テスト（浜田ら），)7) 座位：安静時の肩甲棘先端-C7棘突起間距離，)8) 座位：肩甲骨最大外転，内転位での肩甲棘先端-C7棘突起間距離，)9) 僧帽筋中部MMT，)10) 僧帽筋下部MMT，)11) 菱形筋MMTである．さらに下肢・体幹機能評6項目は，)12)股関節屈曲90度位内旋，)13) SLR，)14) 殿部踵間距離，)15) ウィングストレッチ（小山ら）変法のテスト，)16) 腹筋筋力テスト（船橋整形外科式），)17) 腹斜筋筋力テスト（船橋整形外科式）である．統計学的処理は，柔流着用前後の比較にてWilcoxon符号付き順位検定を施行し，5%未満を有意水準とした．【結果】打球初速に関しては，着用前188.47m/sに対し，着用後190.23m/sと有意に増加した（p=0.021）．身体機能評価では，上肢11項目中4項目（CAT，HFT，ER1st，ER2nd）に有意な機能改善を認めた（両側p<0.01）．また下肢・体幹機能は6項目中2項目（ウィングストレッチ：両側p<0.01，腹斜筋テスト：両側p<0.05）に有意な機能改善を認めた．柔軟性テストだけは，左側のみ有意差を認めた（p=0.012）．その他の身体機能評価は有意差を認めず，今回測定した項目の中では機能低下を示す結果は得られなかった．【結語】「柔流」は，主に肩甲帯機能の改善や向上を目的に開発された上半身ウエアであるが，肩関節柔軟性だけでなく体幹回旋可動域や体幹機能についても改善を認めた．つまり，上肢機能だけでなく体幹機能を含む身体機能が改善することで，ゴルフスウィング時の回旋動作を補助し打球初速が速くなると示唆される．

O4-2

Key Words :
osteoarthritis of the knee（変形性膝関節症）
exercise therapy（運動療法）
hip abductor（股関節外転筋）

変形性膝関節症に対する股関節外筋訓練の治療効果

佐々木（ささき） 友基（ゆうき），大沼　寧

山形徳洲会病院整形外科

【はじめに】変形性膝関節症に対する運動療法の重要性は広く知られているが，その報告は大腿四頭筋訓練を中心としたものが多く，股関節周囲筋訓練に関する報告は多くない．我々は股関節周囲筋の中で股関節外転筋，主に中殿筋に着目し，その筋力訓練が変形性膝関節症治療に及ぼす効果を検証した．【対象と方法】2008年1月～2009年10月までの期間に3ヶ月以上追跡できた14例16膝の女性症例（平均年齢71.6歳）を対象とした．これらの症例を，通常の大腿四頭筋訓練を中心としたA群と股関節外転筋訓練を併用したB群に無作為に割り振り，初診時と3ヶ月後の臨床成績を評価した．A，B群それぞれの群の経時的変化をWilcoxon順位和検定で評価し，初診時，3ヵ月後の両群間の臨床成績をMann-Whitney順位和検定で評価した．各症例とも症状に応じてNSAIDs内服，ヒアルロン酸関節内投与を併用している．それぞれの症例につきJOA score，JKOM score，大腿四頭筋筋力（kgf），股関節外転筋筋力（kgf），片脚立位時間（秒）を評価した．筋力はダイナモメーターを使用して評価した．【結果】A群7例8膝，平均年齢72.1歳．変形性膝関節症横浜市大分類でグレード2が4膝，グレード3が3膝，グレード4が1膝であった．B群7例8膝，平均年齢70.0歳．グレード2が5膝，グレード3が3膝であった．年齢に関し両群間に有意差は認めなかった．JOA score，JKOM score，大腿四頭筋筋力，股関節外転筋筋力に関し，A，B両群とも初診時の成績に有意差は無く，3ヵ月後にはそれぞれ有意差を持って改善していた．3ヵ月後の両群間の成績に有意差は認めなかった．片脚立位時間に関し，A，B両群とも初診時の成績に有意差は認めなかった．3ヵ月後，A群は改善傾向にはあるものの有意差は無く，B群は有意差を持って改善していた．3ヵ月後の成績はB群のほうが良い傾向にあるが，統計的に有意差は認めなかった．【考察】変形性膝関節症の治療として運動療法は重要な治療法として広く知られており，特に大腿四頭筋訓練を中心とした運動療法の効果は多数の報告がある．また一般的に股関節周囲筋の運動療法の重要性も指摘されているが，その報告は多くない．本検証において，いずれの評価項目も，3ヶ月後のA，Bの両群に臨床成績の差は認めなかったが，片脚立位時間に関しては，B群の方が有意に改善していた．股関節外転筋訓練による骨盤の安定化のためと思われ，その効果として歩容改善による膝症状の改善や転倒予防の可能性も考えられるが，今後の更なる検証が必要である．

O4-3

足部内在屈筋の筋力トレーニング効果について

Key Words :
intrinsic flexor' of the foot（足部内在屈筋）
muscle training（筋力トレーニング）
dynamic performance（動的パフォーマンス）

橋本　貴幸（はしもと　たかゆき）[1,2]，橋本　貴幸[1,2]，櫻庭　景植[1]

[1]順天堂大学大学院スポーツ健康科学研究科スポーツ医学，[2]土浦協同病院リハビリテーション部

【目的】本研究の目的は，一定回数および負荷量を設定した足部内在屈筋の筋力トレーニング効果について，筋力，足アーチ，動的検査項目に及ぼす影響を検証することである．【対象】健常成人男性12名を対象とした．年齢および身長，体重の平均値と標準偏差は，それぞれ29.3±4.6歳，172.5±7.3cm，64.9±12.8kgであった．【方法】足部内在屈筋の筋力トレーニング方法は，足関節最大底屈位固定と負荷が可能なトレーニング器機を作成し，週3回1日1回の頻度，回数200回，負荷量3kg，期間8週間にて，全足趾IP・MP関節屈曲運動を左右同時に実施した．トレーニング前（以下：トレ前），8週間のトレーニング後（以下：トレ後），トレーニング終了時から8週間後（以下：トレ中止後）の各3期に分け比較検討した．測定項目は，足部内在屈筋力として全足趾屈曲把持力，アーチ長として縦アーチ長，横アーチ長（静的立位・自然歩行），動的検査項目として片脚幅跳，垂直跳，50mダッシュタイムとした．垂直跳，50mダッシュタイム以外は左右それぞれ測定した．【結果】各測定検査項目は，トレ前，トレ後，トレ中止後の各3期を対応のあるt-testを用いて比較検討した．トレーニング効果としてトレ前とトレ後の比較では，左右全足趾屈曲把持力筋力値の増大，左右縦アーチ長の短縮，安静立位および自然歩行時の左右横アーチ長の短縮，片脚幅跳距離の増大，垂直跳高の増大，50mダッシュタイムの短縮と測定検査項目全てにおいて効果値を示し，左歩行時横アーチ長以外の項目全てに有意差がみられた．また，その効果値はトレ中止後にトレ前の値に変化していく傾向がみられた．【考察】足部内在屈筋の筋力トレーニング効果として，身体的変化では，アーチ形成と筋力値増大がみられた．この効果は，本トレーニングが同一条件設定で全ての被検者にみられたことから，神経系の適応によるものと考えられた．動的検査項目では，全てにパフォーマンスの向上がみられた．この効果は，底屈位動作が必然かつ負荷が大きい走，跳，動作において，底屈位安定性とPIP・MP関節での駆出力が発揮された結果，前方推進力や跳躍力を高めたと推察した．さらに，この効果値を維持するには，トレーニングの継続の必要性があることも示された．【結論】足部内在屈筋筋力トレーニングは，筋力の向上，アーチ形成，運動パフォーマンス向上に効果があることが示唆された．

O4-4

距骨下関節に対する足関節装具の制動効果に関する生体力学的検討

Key Words :
subtalar joint（距骨下関節）
ankle brace（足関節装具）
biomechanics（生体力学）

神谷　智昭（かみや　ともあき）[1]，倉　秀治[2]，内山　英一[3]，鈴木　大輔[4]，藤宮　峯子[4]，山下　敏彦[1]

[1]札幌医科大学医学部整形外科，[2]羊ケ丘病院整形外科，[3]札幌医科大学保健医療学部基礎理学療法，[4]札幌医科大学医学部解剖学第2

【目的】足関節内返し捻挫は頻度の高いスポーツ外傷であり，重度の場合は距骨下関節まで損傷がおよぶことがある．その治療として足関節装具が使用されるが，距骨下関節に対する制動効果は不明である．本研究は距骨下関節に対する足関節装具の制動効果を検討することを目的とした．【方法】未固定凍結標本下肢を8肢使用した．平均年齢は84歳（79–96歳）だった．標本は大腿部遠位1/3で切断し，自家製の固定ジグに垂直に固定した．内返しを想定して脛骨近位に内方牽引力（19.6N）を加えた際と，下腿骨軸に対して内旋，外旋トルク（2.0Nm）を加えた際の骨運動を計測した．測定は3次元磁器計測装置（3 Space Fastrack, Polhemus, Colchester, VT, USA）を用いて，踵骨に対する距骨の変位量を記録した．距骨下関節不安定症のモデルは踵腓靭帯，頚靭帯，骨間距踵靭帯を切離したものを用いた．距骨下関節不安定症のモデルに対して，足関節装具（Ever Step 6, Nippon Sigmax, Tokyo）を装着した状態，および正常状態との比較を行った．【結果】距骨下関節不安定症モデルに足関節装具を着用すると内方牽引力に対しては有意に距骨を制動し，ほぼ正常状態と同様の距骨変位量となった．内旋トルクを加えた場合も同様に，正常状態と足関節装具を装着した状態ではほぼ同程度の距骨変位量だった．しかし，外旋トルクに対しては制動効果が小さく，正常状態に比べ有意に距骨変位量が大きかった．【考察】足関節装具は足関節を制動することを目的に作製され，その効果は広く知られている．距骨下関節に着目した本研究結果では，足関節装具は外旋トルクに対して距骨下関節を有意に制動できなかった．距骨下関節不安定症に対して足関定装具を用いる際には，距骨下関節の回旋に注意する必要があると考えられた．

O4-5

Key Words :
arch（アーチ）
shoe insol（足底板）
anterior knee pain（アンテリオールニーペイン症候群）

アンテリオール・ニーペイン症候群に対する足底板治療

塚原（つかはら）　隆司（たかし）[1]，井戸田　仁[2]，鈴木　和敏[3]

[1]朝日大学村上記念病院整形外科，[2]井戸田整形外科，[3]テクテクワークショップ

【目的】アンテリオール・ニーペイン症候群（以下 AKP）は若年の女性に多く発症するスポーツ障害で，しばしば治療に難渋する．それらの症例に対してアーチサポートを主体とした足底板治療は有効である．今回の研究の目的は，AKP 患者のアーチ高率の変化を明らかにし，足底板治療の有効率および，その効果の機序を明らかにすることである．【方法】当科を受診し足底板治療を行った AKP の女性患者 22 例 44 足を対象とした．アーチ高率は足底板採型時に採取したフットプリントより計測した．対照として下肢に疼痛のない健常女性 219 例 428 足から採取したフットプリントから求めたアーチ高率を用いた．また足底板治療で一ヶ月以内に症状がほぼ消失したものを著効例，3 ヶ月以内に症状がほぼ消失したものを有効例とし，これらを治療有効群とし，症状に変化がないものと経過不明例を無効例とし，同様にアーチ高率の比較を行った．統計学的検定は t 検定を用いた．【結果】AKP 患者の，アーチ高/足幅は 0.19±0.072，対照の 0.21±0.062 と比べて有意な差はなかったが，AKP 患者で小さい傾向を認めた．アーチ高/足長は 0.060±0.027 で，対照の 0.072±0.020 と比べて有意小さかった（$p<0.005$）．また足幅/足長は 0.34±0.041 で対照の 0.35±0.023 と比べて有意小さかった（$p<0.05$）．AKP 患者の足では，縦アーチは低く足幅が狭くなっていた．その内，対照群の平均値より 1SD 以上小さいものはアーチ高/足幅では 8 例 12 足に，アーチ高/足長では 9 例 14 足に認めた．足底板治療の有効率は，著効例が 7 例，有効例が 5 例，変化ないものが 7 例，そして不明例が 3 例で，有効率は 54.5% であった．足底板治療有効群と無効・不明群との検討では，有効群ではアーチ高/足幅は 0.18±0.077，無効群では 0.20±0.069，アーチ高/足長は有効群では 0.063±0.026，無効群では 0.066±0.021 そして足幅/足長は有効群では 0.34±0.048，無効群で 0.33±0.025 であった．アーチ高率は，治療有効群でやや小さい傾向を認めたが，有意差は認めなかった．【考察】AKP 症候群はしばしば治療に難渋する．その成因の一つ下肢のアライメント不良が考えられる．足縦アーチの低下により足部回内がおこり，膝関節の外反がおこる．そのため膝関節の内側の構成体に引っぱり力が加わり，またその構成体が膝蓋大腿関節内にインピンジして疼痛が引き起こされると考えた．今回の研究で，AKP 症候群の足縦アーチの有意な低下を認めた．さらに足底板での治療は，症例数が少ないものの 54.5% の有効率であった．【結論】AKP 症候群で下肢アライメント不良により症状が生じた症例では，足底板での下肢のアライメントを調整で，疼痛の緩和が期待できる．

O5-1

Key Words :
Kobujyutu（古武術）
turn（回転）
dash（ダッシュ）

古武術における「膝の抜き」動作のターン・ダッシュにおける有用性

丸箸（まるはし）　兆延（よしのぶ）[1]，岡本　春平[1]，中村　拓人[2]，塚本　彰[2]

[1]厚生連高岡病院，[2]厚生連高岡病院

【はじめに】古武術は陸上競技，バスケットボール，野球，卓球などの一流選手が取り組み，成果を上げていることから，近年スポーツにおいても注目されている．古武術において用いる「膝の抜き」動作が素早いターンを可能にし，ダッシュに移る動作もスムーズになると仮説をたてた．【対象と方法】病的機能障害を有しない男性 8 名（平均年齢 28.4 才）を対象とした．まず，180 度ターンを行い，その直後に 3 歩のダッシュを行った．左右両側のターンを行った．次に，「膝の抜き」動作の訓練を行った．膝の力を急に抜くことで体が落下し，足裏が接地面から浮いている間にターンを行い，その直後に前の動作と同様に 3 歩のダッシュを行った．これらの動作をハイスピード撮影（420fps）し，両足離地から両足接地までの時間を回転時間とし，両足接地から第 1 歩目の接地までの時間を 1 歩目接地時間とした．このコマ数から回転時間と 1 歩目接地時間を測定し，従来のターン方法（以下従来法）と膝の抜きを用いたターン方法（以下膝抜き法）とを比較検討した．各測定項目を 2 群間で，t 検定（$p<0.05$）を用いて比較した．【結果】右回りの従来法の回転時間は 0.296±0.0301 sec で膝抜き法は 0.211±0.0063 で有意に膝抜き法が短かった（$p<0.01$）．左回りの従来法の回転時間は 0.294±0.0269 sec で膝抜き法は 0.219±0.0160 で有意に膝抜き法が短かった（$p<0.01$）．右回りの従来法の 1 歩目接地時間は 0.383±0.0212 sec で膝抜き法は 0.364±0.0146 で膝抜き法が短いが有意差はなかった．左回りの従来法の 1 歩目接地時間は 0.382±0.0411 sec で膝抜き法は 0.351±0.0354 で膝抜き法が短いが有意差はなかった．【考察】回転時間は左右ともに有意に膝抜き法が短かった理由としては，従来法が一旦上方に飛び上がってから接地するのに対し，膝抜き法は身体の落下と同時に回転するため，上昇して下降する分の時間が短縮されたと考えた．また，従来法では接地から一旦踏み出すために重心を落とす動作を行い，膝抜き法では重心を落としながら回転するためその必要がなく 1 歩目接地時間が短くなる傾向にあったと考えた．従来法が重心の上下動が激しいことから，膝，腰などに加わる衝撃は大きいと考えられ，「膝の抜き」動作習得はパフォーマンスの向上とともに障害の予防にも効果をもたらす可能性があると考える．

O5−2

Key Words :
jumper's knee（ジャンパー膝）
SIMM（SIMM）
motion analysis（動作解析）

スパイクジャンプの踏み込み動作の違いとジャンパー膝の罹患部位について　第四報　　上極と下極へのストレスについての一考察

徳山（とくやま）　満（みつる）[1,5]，大橋　弘嗣[2]，岩本　久雄[3]，森北　育宏[4]，長見　豊[5]

[1]田仲北野田病院整形外科，[2]済生会中津病院整形外科，[3]岩本医院，[4]大阪体育大学，[5]紀陽会スポーツ動作解析研究所

【緒言】我々は昨年の本学会で，スパイクジャンプのフォームによる膝蓋骨下極へのストレスとジャンパー膝の罹患側についての関連性を示し，反動動作のために床からの衝撃吸収を行いながら大腿四頭筋が遠心性収縮を行う時期がジャンパー膝の病因となる相である可能性について報告した．今回，膝に負荷をかける動作で，膝蓋骨の上極と下極に付着する靱帯・筋肉の張力を比較し，若干の知見が得られたので報告する．【方法】対象は，22才の右ききの女子2名で，いずれも左下極のジャンパー膝と診断されている．動作解析装置はMotion Analysis社のMACシステムと，AMTI社の床反力計2枚を使用し，38個の光反射マーカーを被験者の体表に固着して，スパイクジャンプの踏み込みの2歩の動作と，反動をつけての垂直跳び動作の，2つの動作を，8個の赤外線カメラで360Hzのサンプリング周波数でキャプチャーした．筋骨格モデルソフトSIMMを用いて，逆動力学解析によってスパイクジャンプ時の両膝の膝蓋靭帯の張力を算出したが，その計算アルゴリズムは，昨年報告した方法と同様に，次のように改良・工夫した．まず膝蓋骨の動きを膝屈曲角度による関数として規定した条件下で，筋肉活性度の2乗和が最小となるように下肢の筋肉活性度を算出しておき，次に膝蓋骨の上下の動きをフリーにして，膝蓋骨に付着する筋肉の張力と膝蓋靭帯の張力の力のつりあいで膝蓋骨が動くことを可能として，膝蓋靭帯の張力を算出した．今回，SIMMでの逆動力学解析で算出された大腿四頭筋の筋張力のうち，大腿直筋と中間広筋の筋張力を加算したものを上極の筋張力とし，また膝蓋靭帯張力を下極の筋張力とし，上極と下極のピーク値の比を，2つの動作でどのように変化するかを検討した．5つ以上のデータをEpsilonSyncにて平均し，信頼性と再現性の高いデータとした．【結果】スパイクジャンプと垂直跳びの比較では，スパイクジャンプの方が下極，垂直跳びの方が上極で，相対的に張力が大きくなる傾向を認めた．【考察】現場の選手から，「長時間の練習で疲労してくると上極が痛くなる」と聞かれることがあるが，今回の結果から，これは疲労により，プライオメトリック的に床からの衝撃を利用して跳ぶことをせずに，より垂直跳びに近いような跳び方をすることによるものではないかと推察された．また，上極に付着する大腿直筋は二関節筋であることから，垂直跳びでは，股関節と膝関節の屈曲角度が大きくなって大腿直筋の筋張力を増大させ，上極への負荷が大きくなることに影響するものと考えられ，さらに膝屈曲角度の増大により，Enthesopathyの考え方からも，wrap around現象によって，上極の痛みの原因につながるのではと考えられた．今後さらに症例数を増やして，検討していきたいと考える．

O5−3

Key Words :
dynamic alignment（動的アライメント）
knee−in（knee−in）
physical variables（運動器機能）

下肢動的アライメントと運動器機能の関係―二次元画像分析により客観化したknee-inと機能的要因との関係―

金村（かなむら）　朋直（ともなお）[1]，小林　寛和[2]，岡戸　敦男[1]，宮下　浩二[3]，横江　清司[1]

[1]財団法人スポーツ医・科学研究所，[2]日本福祉大学健康科学部，[3]中部大学生命健康科学部

【目的】knee-in&toe-outは，下肢外傷の発生に関係する動的アライメントの代表例である．下肢外傷の予防には，動的アライメントへの対処に加え，関係する要因を併せて改善することが必要である．本研究は，視覚的に捉えられるknee-inと運動器の機能的要因との関係を明らかにし，動的アライメントの改善に役立つ知見を得ることを目的とした．【対象】対象は，高校女子バスケットボール選手50名とした．プロフィールは，年齢16.1±0.7歳，身長167.3±10.2cm，体重60.5±7.4kg，BMI 21.6±1.6（平均値±標準偏差）であった．【方法】対象に30cmの台上からの左片脚着地と切り返してのジャンプを課題として行わせ，正面からデジタルビデオカメラで撮影した．撮影した画像より動作分析ソフトDartfish Software Ver 4.5.1（ダートフィッシュ・ジャパン社）を用いて，膝関節最大屈曲時のknee-in angle（KIA），hip-adduction angle（HAA）を前額面上の2次元画像分析によりそれぞれ計測した．KIAは，左上前腸骨棘・左膝蓋骨中央の結線と左膝蓋骨中央・左足関節中央の結線のなす角度とした．HAAは，左右の上前腸骨棘の結線と左上前腸骨棘と左膝蓋骨中央の結線のなす角度を90度から引いて求めた．KIAとHAAの和をknee-in index（KI）として算出した．運動器機能に関して，膝関節伸展・屈曲，股関節外転・外旋筋力，股関節内転・内旋可動域，Q-angleを測定・計測した．KIと運動器機能の各要因との相関を求めた．統計学的解析にはスピアマンの順位相関係数を用い，有意水準は5%未満とした．【結果及び考察】KIと股関節外転，外旋筋力との間には中程度の有意な負の相関がみられた（股関節外転筋力：$r=-0.41$，$P<0.01$，股関節外旋筋力：$r=-0.43$，$P<0.01$）．これらの筋力低下がknee-inを増大させる可能性が示唆されたが，いずれも強い相関ではないことから要因の一つと考えられる．また，関節可動域やQ-angleとの間には，相関がみられなかった．これは，knee-inには股関節内転だけでなく内旋なども含まれており，その構成も個人によって異なるためと考える．本研究では，視覚的に捉えられるknee-inを二次元画像分析により定量化し，運動器機能との関係を検討した．その結果，下肢動的アライメントへの股関節外転，外旋筋力の関与が示された．今後は，knee-inを構成する関節運動の特徴と機能的要因との関連について検討を加えたい．

O5-4

Key Words :
stress fracture（疲労骨折）
shin sprint（シンスプリント）
MRI（MRI）

慢性下腿痛を訴えMRIで脛骨骨髄内に著しい信号変化を認めた症例　疲労骨折？シンスプリント？

星川　淳人[1]，奥脇　透[1]，中村　格子[1]，鳥居　俊[2]

[1]国立スポーツ科学センター，[2]早稲田大学スポーツ科学学術院

【目的】脛骨疲労骨折とシンスプリントは下腿の慢性スポーツ障害の代表的疾患であり，両者の鑑別は，主として単純X線像での仮骨形成の有無によって判断される．疾走型の脛骨疲労骨折は，比較的短期間で仮骨形成を認める予後良好な疾患とされているが，MRIにおいて著しい骨髄浮腫像を示しながら明らかな仮骨形成を認めず，疲労骨折の診断がつかないまま症状が遷延する症例を経験することがある．本研究の目的は，こうした症例の画像変化をretrospectiveに検討することである．【方法】【国立スポーツ科学センタースポーツクリニックで2006年から2009年までに下腿MRIを撮影した74症例のうち，脂肪抑制像横断面で骨髄腔の1/2以上を占める骨髄内信号変化を認めた14人15症例（男性8人，女性6人，平均年齢20.1歳，）を対象とし，初診時からの単純X線，MRIの画像変化を経時的に評価した．【結果】15症例のうち，初診時より単純X線像で明らかな仮骨を認めた2例は除外した．残りの13例はシンスプリント，あるいは疲労骨折疑いとしてフォローされていた．受診前の罹病期間は10か月の1例を除くと平均3週であった．初診時MRIで骨髄浮腫像を近位1/3に認めたもの3例，中央1/3が4例，遠位1/3に認めたものが6例であった．全例で脛骨内側面から後面に沿った信号変化を伴っていた．詳細にX線画像を見ると，初診から平均1.2か月（0－3か月）で，13例中11例で髄内信号変化部位に一致して皮質骨表面に骨変化を認めた．骨変化の出現部位は，脛骨後方6例，内側3例，外側1例であった．症状がほぼ消退するまでに，平均4.1か月（3週－7か月）を要していた．【考察】仮骨形成を認識できずシンスプリントと診断されていたり，数か月してMRI横断像で皮質骨の肥厚などの骨変化が認識されるものの疲労骨折の診断がつかないまま，症状が遷延したりしていたが，retrospectiveにX線画像を見直すと，ほぼ全例で仮骨形成を認めていた．その出現時期は平均1.2か月であり，典型的な疾走型疲労骨折の経過と矛盾していなかった．数か月すると皮質骨が肥厚し骨髄腔が狭窄してくることから，これらの症例における骨形成は，骨外よりも髄内へ進展する形式をとっていることが示唆され，このことが骨変化を診療時に認識できなかった原因の一つであると考えた．シンスプリントと疲労骨折では，トレーニング継続に対する判断は当然異なるが，症例の大半で，完全な練習中断はなされておらず，十分なトレーニングを行うことができるまでに半年程度要した症例も含まれている．早期に疲労骨折との診断がつき適切な安静期間の設定がなされていれば，経過が異なっていた可能性もあり，MRIで強い信号変化を認めた場合には，単純X線像で異常なしと判断した場合にも，疲労骨折として対応することが重要と考えた．

O5-5

Key Words :
stress fracture（疲労骨折）
patella（膝蓋骨）
jumper's knee（ジャンパー膝）

バレーボール選手に発生した膝蓋骨疲労骨折の2例

山口　毅[1]，藤田　耕司[1]，栗原　真[1]，森川　嗣夫[1]，園田　昌毅[1]，平山　次郎[1]，
土屋　敢[1]，竹内　慶雄[1]，山口　博[2]，西能　健[1]

[1]JEE健康保険組合川鉄千葉病院，[2]山口整形外科

【はじめに】バレーボール選手に発生した膝蓋骨疲労骨折の2例今回我々はバレーボール選手に発生した膝蓋骨疲労骨折に対し，観血的整復固定術を施行し経過良好であった2例を経験した．【症例】症例1は24歳女性，バレーボール選手．右膝関節前面の痛みを自覚し近医にて保存加療を受けていた．疼痛増強したため当院紹介受診となった．理学所見として右膝関節前面の圧痛，BOP（－），可動域0-130°，不安定性は認めなかった．単純レントゲンにて，膝関節正面像・側面像にて膝蓋骨遠位1/3に横骨折が確認され，CTでは関節面には達しない膝蓋骨遠位1/3に横骨折が認められた．骨折部は上下の骨皮質の膨隆を認め，くちばし状になっていた．MRIでは膝蓋骨遠位1/3に骨折線に一致しT1協調画像で線状の低信号と周囲に広がる不明瞭な低信号領域，T2脂肪抑制では線状の高信号領域が認められた．側面像でもT1で低信号，T2で高信号の線状の骨折線が認められた．症例2は16歳女性，高校バレーボール部．左膝関節痛に対し近医にて保存加療されていたがジャンプ踏み込み時に疼痛悪化し，膝関節の腫脹認め近医受診．膝蓋骨疲労骨折の診断にて当院紹介受診．理学所見としてBOP(－)，可動域0-120°，不安定性は認めなかった．初診時単純レントゲンでは膝関節正面像・側面像にて膝蓋骨遠位1/4に横骨折が認められ，CTでは関節面には達しない膝蓋骨遠位1/4に横骨折と帯状の骨硬化像が確認された．両症例に対し，同側腸骨からの自家骨移植を行い，4.0 mm CCS(Cannulated cancellous screw)2本にて固定．術後3カ月，骨癒合確認．チームに合流しスポーツ復帰している．【考察】スポーツにおける疲労骨折のうち膝蓋骨疲労骨折の頻度は0.4～3%と報告されており，非常に稀な骨折である．スポーツ別頻度はバスケット，バレー，陸上（高跳び・ハードル），ハンドボール，サッカーが多く，特にジャンプ競技に多い．疼痛部位はジャンパー膝と近く，鑑別のため単純レントゲン・MRIなど画像診断が必要である．治療は保存療法と手術療法に分けられるが，転位を認めるもの，また早期スポーツ復帰希望者に対しては手術療法の適応があると考える．

O5−6

Key Words :
stress fracture（疲労骨折）
femoral neck（大腿骨頚部）
long－distance runner（陸上長距離選手）

陸上長距離選手の大腿骨頚部疲労骨折

大西（おおにし）　純二（じゅんじ）

田岡病院整形外科

【目的】陸上長距離選手の大腿骨頚部疲労骨折の特徴を明らかにするため，自験例の検討を行った．【対象および方法】対象は陸上長距離選手で大腿骨頚部疲労骨折を罹患した10例（9名10肢）で，年齢は13～16歳，発症から初診までの期間は2～21日であった．これらにつき，臨床症状，X線所見，MRI所見，治療，競技復帰時期を調査した．【結果】全例ランニング不可能な股関節の疼痛を訴えていた．歩行時痛は8例にあり，うち2例は跛行を認めた．股関節内旋での疼痛誘発は9例で陽性，片脚跳びで疼痛の有無をみるホップテストは全例陽性で，8例はほとんど跳べないほどの疼痛であった．単純X線像では8例で初診時所見は陰性であった．X線所見陽性率は発症2週で29%，4週で88%であった．頚部下方皮質にわずかに亀裂を認めたものが1例あったが，ほかの9例に骨折線はなく，下方皮質部に生じるわずかな仮骨形成と硬化像のみであった．全経過を通じ転位を生じたものはなかった．MRIは8例に発症7～35（平均15.3）日で撮像された．全例所見は陽性で，T1強調画像で低信号，T2強調・STIR画像で高信号の領域が頚部下方にみられた．骨折線のみられたものが3例あったが，頚部を貫通するものはなかった．治療は全例保存的治療であった．単純X線像で亀裂のあった1例は2週間荷重を制限したが，ほかの9例は荷重制限しなかった．発症から4週間は必要最小限の歩行のみ許可し，5週目より積極的歩行訓練，5～9（平均7.7）週でジョギングを開始した．競技復帰には3～4（平均3.4）ヵ月を要した．【考察】大腿骨頚部疲労骨折は，頚部上部骨皮質に骨折線を有するtransverse typeと，頚部下部骨皮質に仮骨，硬化像を呈するcompression typeがあるが，陸上長距離選手では全例がcompression typeであった．MRIを撮像することにより単純X線像で診断困難なものが発見されるようになり，骨端線閉鎖前の若年発症もまれではないと思われた．MRIでは，単純X線像で異常を認めない早期より診断が可能で，MRIでのみ骨折線の存在するものもあり，質的診断にも有用であった．治療は保存的治療が中心で，骨折線がなく，跛行もなく歩いて来院してきた症例には荷重制限は必要ないと考えた．骨折線のあるものは転位を生じる可能性があるため荷重制限をし，復帰はやや遅らせた．【結論】1）陸上長距離選手の大腿骨頚部疲労骨折は，全例compression typeであった．2）MRIは正確に早期診断が可能で，疲労骨折を疑う患者には必須であると考えられた．3）大腿骨頚部疲労骨折は，頻度は高くないが股関節痛の原因として見逃してはならないものであり，その特徴を理解し早期発見に努め，適切な治療を施す必要がある．

OT6−1

Key Words :
MCL（内側側副靱帯）
ACL（前十字靱帯）

前十字靱帯および内側側副靱帯合併損傷における内側側副靱帯一次修復の治療経験

月坂（つきさか）　和宏（かずひろ），金谷　篤，中村　光宏，田中　正宏，菊川　和彦，奥平　信義

マツダ（株）マツダ病院整形外科

【はじめに】膝内側側副靱帯（MCL）損傷に対して一般的に保存治療が選択される．しかし新鮮損傷時に適切に治療されず著明は外反動揺性が残存する症例もある．陳旧性のMCL3度損傷はスポーツ活動に障害となり再建術を要するため，新鮮損傷時に適切な治療を行い3度損傷を残さないことが肝要である．当科でも前十字靱帯（ACL）とMCLの新鮮合併損傷例においては，まずMCL損傷に保存治療を行なったのちACL再建術を行っている．しかし中には画像所見，動揺性，活動性の観点から症例を選んでMCL一次修復術を行ってきた．今回，MCLに一時修復術を行ったACL・MCL合併損傷について検討したので報告する．【対象】MRIにてMCL断端が関節内へ嵌頓していた症例または競技スポーツレベルで外反動揺性が著明な症例をMCL修復術の適応とした．過去10年間にMCL一次修復を行った新鮮ACL・MCL合併損傷は4例であった．症例は全例男性，年齢と受傷原因は15歳（ラグビー），28歳（ラグビー），35歳（スキー），67歳（交通事故）であった．方法）手術は関節鏡視下にACL再建施行後，内側切開によりMCLの断端に糸をかけて靭帯線維を緊張させポストスクリューまたはステイタックを使用して締結し，断裂部分を縫合した．これらの症例に対し，ADL，スポーツ復帰，JOAスコア，膝不安定性を調査した．【結果】平均経過観察期間は21ヶ月，全例もとの活動レベルに復帰しJOAスコアは平均96点であった．外反動揺性は全例著明に改善し，外反ストレス撮影での外反角患健差は0～2°であった．【考察】新鮮ACL・MCL合併損傷において適応を選べばACL再建と同時にMCL損傷に対しても一次修復術を行う価値はあり，手術に際しては靭帯線維の緊張を維持するように修復することが重要と考えた．

OT6-2

スポーツによる膝複合靱帯損傷例に対する再建術

Key Words :
combined ligament injuries（複合靱帯損傷）
ligament reconstruction（靱帯再建術）

山口　奈美，山本惠太郎，河原　勝博，矢野　浩明，石田　康行，崎濱　智美，帖佐　悦男，田島　卓也

宮崎大学医学部整形外科

【はじめに】膝複合靭帯損傷は交通外傷やハイエナジースポーツによって生じ，損傷靭帯の組み合わせや各々の再建方法など治療方針の決定にしばしば難渋することがある．近年の報告では十字靱帯と側副靭帯損傷の合併例では片方だけでなく，両方の靭帯の再建が推奨されているが，再建靭帯材料の選択・再建方法において一定の見解は得られていないのが現状である．今回はスポーツ活動により受傷した膝複合靭帯損傷例で平成17年6月より当科にて靭帯再建術を施行し術後1年以上経過観察可能であった6例6膝に対し，手術方法について文献的考察を加え報告する．【対象と方法】受傷原因種目は柔道2例，野球2例，バレーボールおよびスキーが各々1例であり，男性5例，女性1例であった．柔道の2例は技の掛け合いの際に相手とともに崩れて受傷し，野球の2例はいずれもキャッチャーで，クロスプレーの際に受傷していた．競技レベルは全例で部活動およびレクレーションレベルであり，ハイレベルのアスリートはいなかった．【結果】平均年齢は21.6歳（15-42歳）で，術前待機期間は平均10.2週（5-16週）であった．損傷靭帯の内訳はACL＋MCLが2例，ACL＋PCL＋MCLが2例，ACL＋LCLおよびPCL＋MCLが1例ずつであった．術前JOAスコアは平均31.2点であり，術前Lysholmスコアは平均37.7点であった．これらの症例に対し全例複合靭帯再建もしくは修復術を施行した．基本方針としてACL，PCLは両側自家ハムストリング腱を用いた解剖学的2重束再建を，MCLに対しては修復法もしくは自家ハムストリングを用いた再建術を，LCLに対しては自家大腿二頭筋腱を用いた再建術を施行した．なお，ACL2重束再建法導入以前の2症例に対しては自家ハムストリング腱を用いた1重束法にて再建している．また，ACL＋PCL＋MCL損傷の1症例に対してはハムストリングのみでは再建材料が不足したためACLの前内側束用にBTBを採取した．術後1年経過時のJOAスコアは平均80.5点，Lysholmスコアは平均91.2点であった．日常生活動作では全例において自覚的な膝不安定性は認めなかったが，他覚所見において5症例で膝軽度屈曲位での側副靭帯のわずかな不安定性を認めた．いわゆるアスリート例がいなかったためか受傷前のスポーツレベルに復帰した症例は1例のみであり，他の5症例はレベルダウンでの復帰であった．【考察】膝複合靭帯損傷は高度な不安定性を呈し，しばしば日常生活にも多大な影響を与える．今回，同時再建術・修復術を施行した症例においては日常生活動作では不安定性を認めないほどの膝安定性を獲得したが，ほとんどの症例において術前のスポーツレベル復帰には至らず治療法，術式，リハビリの改善，改良の必要性が示唆された．

OT6-3

膝複合靱帯損傷の症例検討

Key Words :
ligament injury（靱帯損傷）

岡崎　賢，三浦　裕正，松田　秀一，田代　泰隆，岩本　幸英

九州大学大学院医学研究院整形外科

【緒言】膝複合靱帯損傷に対しては，受傷した靱帯の組み合わせ，その程度，受傷から治療までの期間，合併損傷の有無など，様々な要素によってその治療方針を検討しなければならない．そこで，当院における複合靱帯損傷の症例を検討した．【対象】症例は過去5年間に同側の膝に1本以上の十字靱帯断裂もしくは十字靱帯断裂にgrade 3以上の側副靱帯損傷を合併した複合靱帯損傷に対して，手術加療を行った9例10膝である．内訳は，前十字靱帯（ACL）断裂に側副靱帯損傷を合併した3膝，後十字靱帯（PCL）断裂に側副靱帯損傷を合併した2膝，ACLとPCLの両方の断裂に側副靱帯損傷を合併した5膝である．ACLに対しては再建4膝，修復3膝，保存1膝で，PCLに対しては再建5膝，保存2膝，側副靱帯に対しては再建2膝，修復5膝，保存3膝であった．また，受傷後1ヶ月以内に手術を行った新鮮例は6膝であり，それ以降に行った陳旧例は4膝であった．最終観察時の徒手検査，ストレスレントゲン，自覚症状，Lysholm scoreなどで評価した．【結果】ACLに対する手術療法では，再建，修復ともにすべての症例で良好な安定性を獲得していたが，PCLについては，ACLと同時再建した症例や後外側支持機構の再建を併用した例において不安定性が残存していた．側副靱帯に関しては新鮮例では修復した4膝，保存的治療を行った内側々副靱帯の2膝はともに良好な安定性を獲得していたが，陳旧例の4膝のうち，外側側副靱帯の再建をした2膝では不安定性が残存していた．【考察】ACLでは再建術は成績が安定しており，付着部で剥離している新鮮例などでは修復術も効果が期待できると思われた．側副靱帯においても，修復が可能な症例では，ほぼ良好な結果が得られていた．しかしながら，複合靱帯損傷でのPCL断裂に対しては，不安定性が残存する例もあり，今後の課題と考えた．

OT6−4

Key Words :
combined cruciate ligament deficient knee（前後十字靱帯不全膝）
in vivo kinematics（生体キネマティクス）
posterior cruciate ligament reconstruction（後十字靱帯再建術）

前後十字靱帯不全膝に対する後十字靱帯再建術後の膝関節動態解析

宮路（みやじ）　剛史（たけし）[1]，米倉　暁彦[1]，蒲田　和芳[2]，宮本　俊之[1]，木寺　健一[1]，山内　弘喜[2]，米田　佳[2]，進藤　裕幸[1]

[1]長崎大学大学院医歯薬学総合研究科整形外科学，[2]広島国際大学保健医療学部理学療法学科

【はじめに】前十字靱帯（ACL），後十字靱帯（PCL）両靱帯損傷は比較的稀な障害であり，その関節動態解析に関する報告も我々が渉猟し得た限りでは見つけることができなかった．我々は前後十字靱帯不全（CCLD）膝に対してPCL再建術（PCLR）を行った症例を経験し，2D-3D Registration法を用いてその術前及び，再建術後の膝関節動態解析を行った．本研究の目的は，CCLD膝の術前及びPCLR後のキネマティクスを比較し，その相違点について考察することとした．【対象】30歳男性．3年前にサッカープレイ中に左膝ACL損傷を受傷，近医にて保存的に加療を受けた．その後，日常生活に支障なく，スポーツ復帰できたが軽度の不安定感を自覚していた．5ヶ月前に，再度サッカー試合中にジャンプし着地した際に左膝PCL損傷を受傷し，当科紹介となった．初診時，Lachman test＋＋，Pivot shift test＋＋，Posterior drawer test＋，Xp上Posterior sagging 10mmを認め，また，MRIにてACL，PCL両靭帯の損傷を認め，CCLD膝と診断した．患側膝に対しPCL解剖学的二重束再建術を行った．【方法】キネマティクスの分析には，Banks（1996）の方法（2D-3D Registration法）を用いた．キネマティクス解析のため，PCL再建術前及び術後7ヶ月にて，CT及び一方向X線透視撮像を実施した．分析対象とした運動は，ニーエクステンション動作（KE），スクワット動作（SQ），ニーリング動作（KL）の3種類とした．撮影前に3〜4回模擬動作練習を行った後，透視撮影は各動作を1回ずつ行った．CTより3次元骨モデルを作成し，2D-3D Registration法にて透視画像とのマッチングを行った．術前膝（CCLD）及び術後膝（ACLD）をKE，SQ，KLの3動作における大腿骨に対する脛骨回旋角度及び大腿骨に対する脛骨前後移動量について比較し，そのキネマティクスの相違点について検討した．【結果】1）脛骨回旋角度：KEでは屈曲100°　以上でACLDに脛骨内旋の抑制を認めた（屈曲120°：CCLD約21°ACLD約15°）．SQでは両者とも屈曲に伴い脛骨内旋の増大を認め，ほとんど同様の動きであった．KLでは全角度でACLDの方が脛骨内旋角度が小さかった（屈曲90°：CCLD約21°ACLD約15°，屈曲120°：CCLD約22°ACLD約13°）．2）脛骨前方移動量：KEでは屈曲100°　以降ではACLDでやや脛骨前方移動の増大傾向を認めた（屈曲120度：CCLD約7mm ACLD約14mm）．SQでは全角度を通してほぼ同様の動きであった．KLでは全角度においてACLDの方が脛骨の位置が前方であった（屈曲90°CCLD約1mm ACLD約4mm，屈曲130°：CCLD約10mm　ACLD約15mm）．【考察】ACLDはCCLDに比しKEでの100度以上屈曲位における脛骨内旋の抑制及び脛骨前方移動の増大を認め，また，KLでは全角度において脛骨内旋角度の低下及び脛骨後方移動の減少を認め，これらはPCLRにより内旋不安定性及び後方不安定性が抑制されたことを示唆するものと考えられた．

OT6−5

Key Words :
posterolateralcorner（膝関節後外側支持機構損傷）

膝関節後外側支持機構（PLC）にたいする再建術術後成績の検討

大澤（おおさわ）　貴志（たかし）[1]，木村　雅史[1]，小林　保一[1]，上村　民子[1]，萩原　敬一[1]，清水　雅樹[1]，伊東美栄子[1]，徳永　建路[1]，生越　敦子[1]，山口　蔵人[1]，高岸　憲二[2]

[1]善衆会スポーツ医学研究所，[2]群馬大学医学部大学院整形外科

【はじめに】膝関節後外側支持機構（PLC）損傷は比較的稀な疾患ではあるとされているが，放置されると関節不安定性の残存となり，機能障害を起こす．当科においては新鮮例に対しては積極的に修復術を行い，陳旧例に対しては再建術を行っている．しかしPLCの再建方法については統一した見解はなく，その術式は様々な方法が報告されている．今回我々は前十字靱帯（ACL）または後十字靱帯（PCL）損傷を合併し，受傷後2週間以上経過した陳旧性PLC損傷に対して，Fanelli&Larsonらの考案した外側側副靱帯（LCL），popliteofibular ligament（PFL）に対する再建術を行ったので報告する．【適応】ダイアルテストにて膝屈曲30度，もしくは90度で患健差10度以上の差を認め，また，内反ストレステストにて0度で不安定性を認める第3度後外側不安定性を有するものとした．【対象】症例は男性7例．平均年齢は25.5歳（17〜40歳）であった．合併靱帯損傷はACL＋PLC損傷　5例，PCL＋PLC損傷　2例であった．【方法】再建材料としてACLは膝蓋腱（BTB），PCLはハムストリング腱を用い，PLCは患側または健側ハムストリング腱を用いた．術後の後療法はACL，PCL再建術後のリハビリテーションプロトコールに従った．【結果】術後成績は，前後方の動揺性は全例，正常域に改善した．ダイアルテストも膝屈曲30度，90度ともに全例で健側とほぼ同等の安定性を得た．内反動揺性については2例で良好な安定性を得たが，4例で2度，1例で3度の不安定性が残存した．【考察】今回の術式では，回旋不安定性については十分な安定性を期待できるが，内反動揺性について改良を要すると考えられた．

O6−1

Key Words :
anterior cruciate ligament（前十字靱帯）
dynamic instability（動的不安定性）
magnetic sensor（磁気センサー）

磁気センサーを用いた膝関節不安定性計測の試み

小林（こばやし）　龍生（たつお）[1]，村田　賢二[1]，田村　吏沙[1]，三尾　健介[2]，金子　大毅[2]，長宗　高樹[3]，黒田　良祐[4]，黒坂　昌弘[4]

[1]防衛医科大学校リハビリテーション部，[2]防衛医科大学校整形外科，[3]福井大学工学部知覚システム工学科，[4]神戸大学医学部整形外科

【はじめに】前十字靱帯（ACL）損傷はMRIの進歩により容易に診断可能となった．しかし徒手検査の重要性は変わらず特に定量的な面で重要である．静的徒手検査である前方引き出しテストやLachmanテストはKT2000の普及により定量的評価が一般化している．動的徒手検査であるjerkテストは技術的に定量評価が難しく，いまだ普及している定量的評価方法はない．ひとつの試みとして磁気センサーによる膝関節不安定性計測機器を用いた評価を試みたので報告する．【対象および方法】対象はACL不全群が10膝，健常群が15膝である．検査機器の構成は磁場を発生するトランスミッターと大腿部，下腿部に1個ずつ装着するセンサーおよび解剖学的基準点プロット用のセンサー付きスタイラスとパーソナルコンピューターである．大腿顆部横径軸に対する下腿長軸の位置関係で脛骨顆部の前後移動を評価する．jerkテストはjerk誘発を意図した力を加えた速い検査手技では結果に波形ノイズが著明に加わり分析が困難になるため，jerk誘発にこだわらずゆっくりとした検査手技で実施した．【結果】健常群ではjerkテストの膝関節伸展に伴い脛骨顆部は後方に平均21±9mm移動し，後方移動が10mm以下の膝はなかった．ACL不全群では，jerk現象が誘発された膝は2膝であった．jerkテストの膝関節伸展に伴い健常膝に見られた脛骨顆部の後方移動が見られなかった膝が4膝で平均後方移動は0.3±5mmであった．また健常膝と類似の後方移動が見られた膝が4膝で平均後方移動は20±6mmであった．jerk現象が誘発された群と脛骨顆部の後方移動が見られなかった群の6膝中4膝はremnantが消失していた．一方健常膝と類似の脛骨顆部の後方移動が見られた群は4膝ともremnantが残存しており，うち2膝では半月板のバケツ柄がロッキングしていた．【考察および結果】動的評価において検査機器は動きを忠実に反映するため，検者の検査時の力の掛け具合や手技の巧拙が結果に大きく影響をあたえ，再現性に問題を生じかねない．磁気センサーを用いた検査機器使用に際して通常のjerk誘発を意図した力を加えた速い検査手技では著明な波形ノイズを生じたため，jerk誘発にこだわらずゆっくりした手技に変更したが，結果的にかえって検査時や検者間の変動の影響を削減できる方法となった．また結果はjerk誘発群，脛骨顆部後方移動のない群，後方移動のある群の3群に分類できたが，前2群では6膝中4膝はremnantが消失していたのに対し，健常膝と類似した後方移動のみられた群では4膝ともremnantが残存しており，うち2膝にバケツ柄がロッキングしており関節内所見を反映していた．本システムにより不安定性の段階評価のできる可能性を示唆していると思われる．

O6−2

Key Words :
anterior cruciate ligamant（前十字靱帯）
tibial anterior translation（脛骨前方移動）
roof impingement（ルーフインピンジメント）

ACL再建術時のX線撮影によるRoof　Impingement評価はどのようになされるべきか

野崎（のざき）　正浩（まさひろ）[1]，小林　正明[1]，後藤　英之[1]，吉田　雅人[1]，永谷　祐子[1]，井口　普敬[2]，渡邊　宣之[2]，大塚　隆信[1]

[1]名古屋市立大学大学院医学研究科社会復帰医学講座整形外科，[2]名古屋市立大学関節再建医学

【目的】Roof impingementは膝前十字靱帯（以下ACL）再建術後の合併症として認識され，その予防として術中のX線側面像による骨孔の位置確認，Blumensaat line（以下B line）と骨孔の位置関係の確認がなされている．しかしACL不全膝は膝前方不安定性を有する為，その側面X線像は撮影肢位による影響を受けやすい．今回の我々の研究の目的は，ACL再建術中膝側面X線像の下肢の肢位による変化を測定し，それが脛骨側の骨孔作成位置にもたらし得る影響を評価することである．【方法】2009年1月から2009年12月の間に行われたACL再建28膝（男性11，女性17，年齢14〜49歳（平均25.2），）を対象とした．全例術中にACL脛骨側付着部の前内側束（AM），後外側束（PL）にガイドワイヤー（G-AM，G-PL）を刺入した．その後，足関節部のみを保持した肢位（足関節群）と，足関節部に加え大腿部の背面を保持し膝前方引出しを排除した二つの肢位（大腿群）で膝伸展位X線側面像を撮影した．X線側面像において，Blumensaat line（B Line）の延長線上より前方のいわゆるroof impingementが示唆される範囲（roof-plateau insertion ratio）のそれぞれの肢位による変化並びに，それが実際の骨孔作成位置に及ぼす影響を調査した．【結果】G-AMはX線側面像で脛骨全長の前方から30.0±7.6%，G-PLは43.2±6.5%の部位に刺入されていた．X線側面像でB lineの延長線上より前方に当たる脛骨部分（roof-plateau insertion ratio）は足関節群では24.8±6.7%，大腿群では13.2±7.9%であった．足関節部のみを保持した肢位では脛骨側に刺入されたG-AM 28本の内5本がB lineの延長線上より前方に当たる部分に位置したが，大腿群では全例B lineの延長線上より後方に位置していた．G-PLはいずれの肢位においても全てB lineの延長線上より後方に位置していた．【考察】今回の我々の研究ではG-AM，G-PLのいずれもが解剖学的ACL付着部に刺入されていた．その解剖学的付着部に刺入された足関節群のG-AMの5/28（17.9%）がX線側面像でroof impingementが示唆されたにも関わらず，大腿群では1例も示唆されなかった．さらにroof-plateau insertion ratioは2群間で24.8%と13.2%と大きく異なったことよりB lineを指標とする脛骨骨孔決定は下肢の保持の方法に大きく左右されることを念頭に置く必要がある．【結論】膝前十字靱帯再建術中に撮影した膝側面X線像では下肢の肢位により，脛骨側の骨孔作成位置大きな影響をもたらし得るので注意が必要である．

O6-3

Key Words :
ACL reconstruction（前十字靱帯再建術）
hamstrings graft（ハムストリング移植腱）
prediction（予測）

膝屈筋腱を用いた解剖学的2重束前十字靱帯再建術において術前に採取腱の予測は可能か

鈴木（すずき）　朱美（あけみ），福島　重宣

済生会山形済生病院整形外科

【目的】膝屈筋腱を用いた解剖学的2重束前十字靱帯再建術において，腱の採取は重要である．術前に，採取腱の予測が可能か，腱の採取に影響を及ぼす因子について検討した．【対象と方法】2008年1月から2010年3月に当院で膝屈筋腱を用いた解剖学的2重束ACL再建術を施行した98例98膝（男性38例，女性60例）を対象とした．再々建術症例と腱の採取が不十分で1重束再建術になった症例は除外した．罹患側は右50膝，左48膝であり，手術時年齢は12歳から50歳（平均23.7歳）であった．腱の採取は，オープンタイプのテンドンストリッパー（Smith and Nephew Endoscopy）を用いて半腱様筋腱から採取した．半腱様筋腱の全長が220 mm未満もしくは2重折りとしその径が5 mm未満の場合は薄筋腱も採取した．半腱様筋腱単独採取群（ST群），半腱様筋腱と薄筋腱採取群（STG群）の2群間で，腱の採取に影響を与える因子について検討した．検討項目は，手術時年齢，性別，身長，体重，body mass index（BMI），膝周囲筋力とした．膝周囲筋力は，術前にCYBEXを用いて膝関節伸展と屈曲の等速性筋力を測定し，角速度60°/secにおけるピークトルク値の体重比（%）を比較検討した．また各因子について男女別に同様に検討した．統計学的解析は，Mann-WhitneyのU検定およびカイ2乗検定を用い，有意水準は5%とした．【結果】採取腱は，ST群44例（男性18例，女性26例），STG群54例（男性20例，女性34例）であった．対象全体では，手術時年齢はST群25.2±10.4歳，STG群22.6±9.8歳であり有意差は認めなかった．性別，体重，BMIでは両群間に有意差は認めなかった．身長は，ST群166.5±6.9 cm，STG群162.0±8.7 cmであり有意にSTG群で低かった（P<0.01）．筋力は，患側の屈曲筋力においてST群32.5±11.1%，STG群28.1±10.8%であり有意にSTG群で小さかった（P=0.03）．男女別の検討では，男性では全項目で両群間に有意差を認めなかったが，健側の伸展筋力はST群91.1±16.5%，STG群81.0±13.9%（P=0.07），患側の伸展筋力はST群69.8±17.6%，STG群57.9±17.4%（P=0.07）でありSTG群で小さい傾向であった．女性では，身長はST群162.8±5.7 cm，STG群157.2±5.0 cmでありSTG群で有意に低かった（P<0.01）．その他の項目では両群間に有意差は認めなかった．【考察】本研究では，身長が腱の採取に影響を及ぼす因子として考えられた．身長が低い場合，特に女性では十分な腱が採取できない可能性があり注意を要する．

O6-4

Key Words :
ACL（前十字靱帯）
avulsion fracture（剥離骨折）
arthroscopy（関節鏡）

脛骨顆間隆起骨折に対する関節鏡視下骨接合術

横山（よこやま）　裕介（ゆうすけ），阿部　信寛，古松　毅之，井谷　　智，雑賀　建多，高田　直樹，尾崎　敏文

岡山大学病院整形外科

【はじめに】脛骨顆間隆起骨折は，転位した骨片が放置されれば，前十字靱帯の機能不全，可動域制限を引き起こすため，骨片の正確な整復と術後早期にリハビリテーションが行える強固な固定が必要である．当科で脛骨顆間隆起骨折に対して関節鏡視下骨接合術を行った2例について報告する．【症例1】27歳男性．サッカーで相手と接触した際に左膝を捻って受傷し当科紹介となった．単純X線像で脛骨顆間隆起骨折，CTでは剥離骨片の粉砕を認めた．MRIではACL実質部の輝度変化は認めなかった．Meyers分類typeIVの診断で関節鏡視下手術を行った．骨折部の母床を新鮮化後，脛骨内側からACL再建ガイドを用いて骨孔を作成した．縫合はまずACL実質部に4本の縫合糸をかけプルアウト縫合した．術後は，良好な整復位を確認でき，プロサッカー選手に復帰した．【症例2】13歳男子．ジャンプの着地の際に右膝を受傷し，近医より当科紹介となった．脛骨顆間隆起骨折，Meyers分類typeIVの診断で手術を行った．症例1と同様，骨折部を新鮮化し，ACL実質部へ3本の縫合糸をかけ，前方部へプルアウト固定した．【考察】脛骨顆間隆起骨折は1875年Poncetが最初に報告し，転位した骨片が放置されれば，ACL機能不全，関節可動域制限を引き起こすため，Meyers分類III以上の症例では手術加療が行われる．当科ではACL実質部を縫合し，さらに骨片を抑え込む方法で良好な整復位，固定性を得た．プロスポーツ選手に対しては，ACL再建術が行われる場合もあるが，症例1では本法を用いることで，プロサッカーに復帰することができた．【結語】脛骨顆間隆起骨折に対して，関節鏡視下にACL実質部，脛骨剥離骨片ともに縫合糸を用いて固定することで，良好な整復位を得た．プロスポーツ選手に対しても，有用な手術法の一つであった．

O7-1

スポーツ選手におけるACL再建術後6ヵ月でのスポーツ復帰の現状

清水（しみず） 邦明[1]，赤池　敦[1]，鈴川　仁人[1]，川村　真史[1]，玉置　龍也[1]，坂田　淳[1]，中嶋　寛之[1]，別府　諸兄[2]，宮本　謙司[3]

[1]横浜市スポーツ医科学センター，[2]聖マリアンナ医大整形外科学教室，[3]青葉さわい病院

【目的】スポーツ選手におけるACL再建術後のスポーツ復帰至適時期に関しては未だ一定の見解は得られていない．再断裂への懸念から慎重な復帰を勧める意見も散見されるが，我々は適切な手術手技ならびにリハビリテーションを行えば，術後6ヵ月で安全に復帰可能と考えている．本研究の目的は，我々が基準としている術後6ヶ月でのスポーツ復帰に関して，実際の復帰状況や問題点について検討することである．【方法】2006年7月以降に再建術を施行し，復帰を果たしたスポーツ選手41例を対象とした．男性12例女性29例，移植腱は男性が全例BTB，女性はBTB 22例，ST（+G）（すべてsingle bundle再建）9例である．リハビリプログラムは術後早期の完全伸展位獲得とsettingの習得を特に重視した上で，術後5-7日で全荷重歩行，2.5-3ヵ月でジョギングを開始，4ヵ月以降徐々に種目トレーニングを開始し，6ヶ月での全体練習完全合流（＝復帰）を目標とした．復帰条件は各種動作バランスや動的アラインメントの安定と膝伸展筋力患健比80% 以上を原則としたが，動作バランスなどが安定していれば筋力が80% 未満でも復帰を許可した．これらの症例における平均復帰時期，術後6ヶ月での復帰率ならびに同時期の筋力，復帰を妨げた因子，復帰後の再断裂等を検討した．【結果】全症例の復帰時期は4.8-9.5ヵ月，平均7.0ヶ月であり，男性6.9ヵ月，女性7.0ヵ月と性差はなかった．移植腱別ではBTB平均7.1ヵ月，ST（+G）平均6.4ヶ月とST（+G）が平均3週早く復帰可能であった（$p<0.05$）．女性BTBの復帰時期も平均では7.2ヵ月と男性と有意差はなかったが，復帰時期のばらつきが大きい傾向が見られた．6ヵ月で復帰できた症例は19例/46%，また社会的要因以外の理由で復帰に8ヵ月以上要した症例6例（15%）のうち5例が女性BTBであり，主な理由は筋力回復遅延であった．術後6ヵ月における膝伸展筋力患健比（Biodex 180°/s）の全症例平均は84.4% であったが，ST（+G）（＝94.3%）が男性（＝83.1%），女性BTB（＝80.4%）より有意に高値であった．復帰後の再断裂は現在まで1例（2.4%）であり，同時期のリクエーショナルレベルを併せた全症例でも1例（1/91例＝1.1%）であった．【考察・結語】当施設におけるスポーツ選手のACL再建術後6ヶ月でのスポーツ復帰率は46% であった．BTBよりST（+G）の方が平均3週間早く復帰可能であり，特に女性BTBでは遅れるケースが散見された．復帰後の再断裂は1例/2.4% であり，安全性の点で6ヶ月での復帰を目指すプログラムに大きな問題はないと思われた．

O7-2

膝半月板嚢腫の治療経験

Key Words :
meniscal cyst（半月板嚢腫）
arthroscopy（関節鏡）
treatment（治療法）

五嶋（ごしま） 謙一（けんいち）[1]，中瀬　順介[1]，高橋　竜平[1]，土屋　弘行[1]，北岡　克彦[2]

[1]金沢大学整形外科，[2]木島病院整形外科

【はじめに】膝半月板嚢腫は比較的稀な病態とされてきたが，近年MRIの普及に伴いその報告も増えてきている．今回，我々が経験した膝半月板嚢腫10例について，その発生原因，治療成績について検討したので報告する．【対象と方法】対象は2008年4月から2010年1月までに，当院または関連施設で鏡視下手術を行った膝半月板嚢腫10例11膝である．年齢は16歳～58歳（平均29.9歳），男性4例，女性6例であった．10例中7例がスポーツをしており，その内訳はハンドボールが3例，バスケットボール，サッカー，剣道，チアダンサーが各々1例であった．部位は右膝5例，左膝3例，両膝が1例であり，外側半月板が7膝，内側半月板が3膝であった．治療は全例に鏡視下嚢腫除圧術を行い，半月板断裂を認めたものに対しては半月板部分切除術を併用した．術後平均経過観察期間は2から24ヶ月（平均9.5ヶ月）であった．これらに対して，術前の外傷歴の有無，半月板断裂合併の有無について調べ，また臨床評価として日整会半月板損傷治療成績判定基準を用いた．【結果】11膝中，明らかな外傷歴を認めたものは4膝で，そのうち3膝は鏡視下半月板部分切除術後に生じていた．半月板断裂は11膝中，9膝に認め，その断裂形式は横断裂が2膝，水平断裂が7膝であった．日整会半月板損傷治療判定基準は術前平均77点が術後94.5点へ改善し，全例，元のスポーツ，職場に復帰した．【考察】膝半月板嚢腫は半月板水平断裂や横断裂を契機として関節液が流入し嚢腫が形成されるといわれており，半月板断裂を100% に認めるとの報告もある．本調査でも半月板損傷を11膝中9膝（81.8%）に認め，術中所見でも半月板損傷部と嚢腫との交通があり，半月板断裂を契機として嚢腫が形成されると考えた．治療法は関節包切開による嚢腫切除，関節鏡視下嚢腫除圧術，関節鏡視下手術と関節包切開による嚢腫切除の組み合わせなど様々な方法が報告されている．我々は半月板損傷を認めた9膝に対して，半月板断裂部位のone-way valve機構を破綻させる目的で鏡視下嚢腫除圧術と半月板部分切除術を施行し，良好な成績を得ることができた．

O7-3

Key Words :
meniscus repair（半月縫合）

FasT-Fix™ を用いた all-inside 法の適応とその治療成績について

阿部（あべ）　信寛（のぶひろ）[1]，古松　毅之[1]，高田　直樹[2]，横山　裕介[2]，雑賀　建多[2]，井谷　智[1,2]，尾崎　敏文[2]

[1]岡山大学病院整形外科，[2]岡山大学大学院整形外科

【目的】半月板損傷に対する縫合術は，その緩衝作用，関節安定性などの半月機能を温存するために必要な手技である．Henning らが報告しているように inside-out 法は半月の断裂形態に関わらず十分な固定力が得られる方法として gold standard とされている．FasT-Fix™（Smith＋Nephew）は2つのアンカーとその間にスライディングノット機構を持った簡便な all-inside 法での半月縫合器械である．本方法による半月縫合の適応とその治療成績について検討する．【対象および方法】2006 年 5 月から 2009 年 12 月までに，FasT-Fix™ を用いて半月縫合術を施行した 58 例 63 膝（男 34 膝・女 29 膝）を対象とした．手術時平均年齢は 28 歳（14～64 歳）であり，経過観察期間は平均 18 か月（6～34 カ月）であった．検討項目として，半月断裂形態，縫合部位を評価し，その臨床成績を縫合部位および ACL 損傷合併に有無による違いを Lysholm score で評価した．また合併症の有無を検討した．【結果】半月断裂形態は実質部縦断裂 21 半月，外側縁断裂 20 半月，水平断裂 9 半月，バケツ柄状断裂 1 半月，フラップ断裂 3 半月，横断裂 2 半月，外側円板状半月 2 半月であった．縫合部位は内外側半月ともに後節が多く（内 29，外 26 半月），中節は（内 9，外 5 半月），前節は無かった．Lysholm score は術前平均 67 点から術後平均 94 点となっており，内・外側半月の損傷部位の違い，ACL 損傷の合併有無については相違が認められなかった．神経麻痺や血管損傷は認めなかったが，アンカー部での絞扼による一過性の疼痛を 5 膝に認めた．【考察】FasT Fix™ にて縫合困難であった半月損傷は，Fibrin Clot 併用し半月縫合を施行した変性断裂や 2 重縦断裂であった．関節裂隙狭小化に伴った内側半月損傷は十分な縫合力を得ることが困難であり，また縫合器具の特性から前節部の損傷には対処困難であった．【結論】FasT-Fix™ を用いた All-inside 法による半月縫合について報告した．半月断裂形態や損傷部位によっては縫合困難な場合があるが，適応を考慮すれば良好な治療成績が得られた．

O7-4

Key Words :
meniscal repair（半月板縫合術）
meniscal retear（半月板再断裂）
sports activity（スポーツ活動）

関節鏡視下半月板縫合術の再断裂に影響する因子

高橋（たかはし）　佳史（よしふみ），小松　猛，坂中　秀樹，五谷　寛之，寺浦　英俊，大西　隆，玉井　孝司

清恵会病院整形外科

【目的】半月板の主な機能は荷重伝達の分散および膝関節の安定性であり，半月板損傷や半月板切除により半月板の機能障害が生じると二次性の変形性膝関節症となりうる．このため，現在では半月板機能を温存するために，半月板損傷に対して半月板縫合術が行われるようになり，術後臨床成績も良好であることが報告されている．しかし，少なからず再断裂を生じる場合もある．今回，当科における関節鏡視下半月板縫合術の再断裂例について検討した．【対象と方法】2005 年 4 月から 2009 年 8 月までに当科で半月板損傷に対し鏡視下縫合術を施行した症例のうち，半月板再断裂をきたした 6 例 6 半月を対象とした．再断裂の判定は臨床症状および理学的所見，MRI 所見を総合して行った．性別は，男性 3 例 3 半月，女性 3 例 3 半月で，手術時年齢は 16～51 歳（26.3 歳）であった．半月損傷部は内側 4 半月，外側 2 半月で，前十字靱帯（anterior cruciate ligament，ACL）損傷を合併したものは 4 例であり，うち 3 例で半月板縫合術と同時に ACL 再建術を施行した．縫合法は関節鏡視下に Inside-out 法が 2 半月，Outside-in 法が 1 半月，All-inside 法（FasT-Fix を使用）が 3 半月であった．後療法は，術後 3 週間の膝伸展装具による固定後，4 週目より荷重を開始．ACL 同時再建例では，術後 3 ヶ月間 ACL 装具を着用し 4 週目から荷重を開始．術後 6 カ月よりスポーツ復帰とした．再断裂までの期間，受傷機転等の再断裂に影響をしたと考えうる因子に関して検討した．【結果】鏡視下半月板縫合術後 6～12 カ月（平均 7.9 カ月）で再断裂を認めた．4 例は受傷前のスポーツ復帰後の再受傷であった．その他の 2 例は低エネルギーでの再断裂を認めたが，これらはともに半月板縫合時の鏡視所見で半月板の変性を認めた症例であった．ACL 再建を行った 3 例のうち，1 例は ACL 再断裂をも伴う高エネルギー損傷であった．他の 2 例は，理学的所見や再鏡視所見で ACL の明らかな前方動揺性は認めなかった．【結論】膝関節不安定症例や半月板の変性を伴う症例はもちろん，それ以外でもスポーツ活動を継続している症例では再断裂の可能性があるため，縫合方法やスポーツ復帰時期も含めた後療法の工夫，特にスポーツ復帰後早期では注意深い観察が必要であると考えられた．

OT7−1

内側型野球肘に対する理学療法を中心とした積極的保存療法の成績

Key Words :
scapulothoracic articulation（肩甲胸郭関節）
physiotherapy（理学療法）
baseball elbow（野球肘）

戸野塚久紘（とのつか ひさひろ），菅谷　啓之，高橋　憲正，立原　久義，寺林　伸夫，河合　伸昭，中島　亮，寺谷　威，長嶺　智徳，森石　丈二

船橋整形外科スポーツ医学センター

【目的】我々は内側型野球肘に対し，単なる局所安静ではなく肩甲胸郭関節を中心に，体幹や股関節などについても積極的に機能を改善し，入念なコンディション作りを行う「積極的保存療法」を行っている．本研究の目的は競技復帰のポイントについて検討することにより，当院における積極的保存療法の有用性を明らかにすることである．【方法】対象は2005年から2010年1月までに当院を受診した小中学生の内側型野球肘549例549肘である．離断性骨軟骨炎や，肘頭骨端線閉鎖不全などの後方障害との合併例は除外し，完全復帰群と不完全復帰群との間で比較検討を行った．ドロップアウトの症例，および一回のみ受診の症例は統計処理から除外した．これらの症例に対し，競技復帰時における身体機能，肘関節可動域，およびX線骨病変の有無について検討した．身体機能は，肩甲帯の評価としてcombined abduction test（CAT），horizontal flexion test（HFT）を，下肢・体幹の評価としてfinger flour distance（FFD），SLR，hip internal rotation（HIR），hip buttock distance（HBD）を用いた．なお，統計学的検討にはMann-Whitney U検定を用いた．【結果】完全復帰337例，不完全復帰52例，ドロップアウト93例，1回のみの受診67例であった．投球開始は平均1.8週，完全復帰群における競技復帰は平均7.4週であった．CAT，HFTについて，完全復帰群の7割以上が軟らかいと判断された一方，不完全復帰群では硬いと判断される症例が半分以上を占め，CAT，HFTともに1%未満で有意差を示した．FFDとSLRにおいても有意差が見られた．一方，HIR，HBD，肘関節可動域，X線変化は有意差が見られなかった．【考察と結論】内側型野球肘の保存療法は，単なる投球動作禁止など局所安静に留まることが多く，X線での局所病変の治癒に目を奪われがちなのが現状である．投球動作は全身の運動連鎖によりなされ，下肢から体幹，肩甲帯を通して上肢に力が伝達される．近年，肩甲帯の機能低下による上肢の障害への関与が注目されている．我々の結果においても，X線での変化は症状と関与を認めず，肩甲帯の機能を現すCAT，HFTが最も関連を認めた．肩甲胸郭関節機能の柔軟性の低下により，肩甲骨の内転や上方回旋が不十分となり肘関節伸展動作を中心とした投球が困難となる．結果として投球時に肩関節は回旋動作を強いられ，肘関節には過剰な外反ストレスがかかると考えられる．よって肩甲胸郭関節の柔軟性の獲得は内側型野球肘に対し，極めて重要と考えられる．必要最小限の局所安静に加え，早期から肩甲胸郭関節を中心に全身の機能向上を図るわれわれの積極的保存療法は，合理的かつ有効と思われた．

OT7−2

内側野球肘障害に対する保存的治療の検討

Key Words :
baseball elbow（野球肘）
medial type（内側型）
conservative therapy（保存的治療）

柳田　育久（やなぎだ いくひさ）[1]，大久保　衞[2]，小松　　猛[3]，中村　信之[4]，田中　一成[4]，辻　　信宏[4]，大槻　伸吾[5]

[1]（医）貴島会クリニック，[2]びわこ成蹊スポーツ大学，[3]清恵会病院整形外科，[4]貴島病院本院整形外科，[5]大阪産業大学

【目的】当科で保存的に治療した内側型野球肘症例の成績を前向きに検討した．保存的治療は，一定期間の投球禁止と肘関節を含めたコンディショニング指導を行い，当科で作成した投球プログラムに則り投球を開始した．【方法】対象は2007年から2009年まで保存的治療を行った内側野球肘81症例で，受診時平均年齢12.0歳（9〜15歳）である．経過観察期間は平均13.3ヶ月（3〜25ヶ月）であった．守備位置は投手：29例，捕手：14例，内野手：23例，外野手：15例であった．治療成績の検討項目として，投球時痛・X線所見・投球禁止期間・競技復帰期間を調べ，最終復帰状態について評価した．【結果】最終復帰状態は完全復帰：55例，球数等の制限を厳重に行う不完全復帰：21例，守備位置変更：5例，競技断念：0例で，治療した全ての症例は競技復帰を果たした．X線所見は内側上顆小骨片や骨端離開を認めた症例が56例に認められ，そのうち骨片の癒合や骨端離開の改善した症例が39例でそれらに要した期間は2〜18ヶ月であった．当初完全復帰できなかった症例はやや投手に多かった．しかし，2008年以降，投球動作指導を復帰プログラムに組み入れ，投手においても復帰状態の改善がみられる症例が増えた．【結論】内側型野球肘は保存的治療によりその多くは競技復帰可能である．復帰に際しては，症状の再燃が危惧されることから，投球動作指導への介入を行うことで，良好な復帰状態が得られる可能性がある．

OT7−3

Key Words :
osteochondritis dissecans of the humeral capitellum（上腕骨小頭離断性骨軟骨炎）
conservative therapy（保存療法）
surgical treatment（手術療法）

小中学生の上腕骨小頭離断性骨軟骨炎に対する積極的保存療法―理学療法単独例と手術併用例との比較―

立原（たちはら）　久義（ひさよし）[1]，菅谷　啓之[2]，高橋　憲正[2]，寺林　伸夫[3]，戸野塚久紘[2]，河合　伸昭[2]，中島　亮[2]，森石　丈二[2]

[1]寿泉堂綜合病院整形外科，[2]船橋整形外科スポーツ医学センター，[3]岐阜大学医学部整形外科

【目的】当院では，全ての上腕骨小頭離断性骨軟骨炎（以下 OCD）に対して，原則急性期以外は投球禁止などの運動制限は行わず，肩甲帯・体幹・下肢の柔軟性と機能改善を目的とした理学療法を行いながらスポーツ活動を継続させている（積極的保存療法）．症状が残存するものに対しては手術（鏡視下病巣掻爬または自家骨軟骨柱移植）を併用している．本研究の目的は積極的保存療法の成績を明らかにすること．さらに，経過中に手術併用となる例の特徴を明らかにすることである．【方法】2002.4 から 2009.3 の期間中に当院外来を受診して OCD と診断された小中学生 142 例，145 肘のうち観察期間が 6 ヶ月以上の 88 例，90 肘を対象とした．男性 79 例，女性 9 例であり，初診時平均年齢は 12.6 歳（10〜15 歳）であった．これらを理学療法単独群（以下 R 群）と手術併用群（以下 S 群）に分類し比較検討した．検討項目は，初診時年齢，初診時可動域（患健差），病期，病巣部位，骨端線閉鎖の有無，橈骨頭肥大の有無，安静期間，スポーツ復帰状況とした．統計学的検討は Mann-Whitney's U 検定とカイ 2 乗検定を用いた．【結果】R 群は 33 例 33 肘，観察期間 14.3 ヶ月であった．S 群は 55 例 57 肘，観察期間 24.7 ヶ月であった．年齢は R 群 12.1 歳，S 群 13.1 歳であり S 群で高かった（$p<0.01$）．可動域（患健差）は R 群で伸展 10.7°，S 群で伸展 20.0° であり，S 群で伸展制限を認めた（$p<0.01$）．屈曲では差を認めなかった．病期（透亮期，分離期，遊離期）は R 群（15 肘，18 肘，0 肘），S 群（0 肘，22 肘，35 肘）であり，S 群で病期が進行していた（$p<0.01$）．病巣部位（外側限局，外側広範，中央限局，中央広範）は R 群（18 肘，8 肘，5 肘，2 肘），S 群（8 肘，18 肘，23 肘，8 肘）であり R 群では外側限局型が多く，S 群では中央限局型と外側広範型が多かった．骨端線閉鎖は，R 群 14 肘，S 群 47 肘であり S 群で骨端線閉鎖が多かった（$p<0.01$）．橈骨頭肥大は R 群 13 肘，S 群 35 肘であり S 群で橈骨頭肥大が多かった（$p<0.05$）．安静期間は R 群の急性期 1.3 ヶ月，S 群の急性期 1.0 ヶ月，術後 1.9 ヶ月であり，急性期の安静期間に差はなかった．スポーツ完全復帰率は R 群 90.9%，S 群 88.5% であり，両群間に差はなかった．全体では 89.4% と良好であった．【考察】積極的保存療法によって，外来を受診した OCD 患者の 40% を，保存療法単独でスポーツ活動を継続しながら競技復帰へ導くことができた．したがって，画像所見にとらわれず，肩甲帯や股関節を中心とした機能障害を正確に診断し改善させることが大切だと考える．初診時年齢が高い例，伸展制限がある例，病期が進行している例，骨端線が閉鎖している例，橈骨頭肥大のある例で手術を併用することが多かったが，積極的保存療法により機能改善が得られた状態で手術を行ったため早期のスポーツ復帰が可能であった．

OT7−4

Key Words :
osteochondritis dissecans of the capitellum（上腕骨小頭離断性骨軟骨炎）
conservative therapy（保存療法）
kinetic chain（運動連鎖）

小中学生の上腕骨小頭離断性骨軟骨炎に対する積極的保存療法の治療成績

寺林（てらばやし）　伸夫（のぶお），菅谷　啓之，高橋　憲正，立原　久義，戸野塚久紘，河合　伸昭，森石　丈二

船橋整形外科スポーツ医学センター

【目的】上腕骨小頭離断性骨軟骨炎（以下 OCD）の発生の一因として腕橈関節への圧迫力が挙げられ，一般的な保存療法は投球動作等禁止による肘関節の安静が行われている．我々は，肩甲胸郭関節の柔軟性の低下に起因する，運動連鎖の乱れによる，近位腕橈関節への応力集中が OCD 発生要因の一つと考えている．そこで，肩甲胸郭関節機能を combined abduction test（以下 CAT），horizontal flexion test（以下 HFT），による柔軟性で評価し，全例病期にかかわらず，最初にこれらの改善を目標とした積極的保存療法を行ってきた，機能改善しても症状残存や，肘関節機能の悪化が認められる症例では手術療法を併用した．本研究の目的は，当院における積極的保存療法単独例の治療成績を報告することである．【方法】2002 年 4 月〜2009 年 3 月まで当院を受診した OCD で，6 ヶ月以上経過観察可能であった 87 例 89 肘のうち，保存療法単独例の 33 例 33 肘を対象とした．対象の内訳は，小学生 15 例，中学生 19 例で，平均年齢は 12.1 歳，平均経過観察期間 14.7 カ月，競技種目は野球選手 27 例，体操選手 6 例であった．これらに対し，初診時および最終診察時での，CAT・HFT の改善率，レントゲン画像評価，スポーツ復帰，安静期間について調査した．初診時レントゲンでの病期は，透亮期，分離期，遊離期に，病巣の大きさは外側限局型，外側広範型，中央限局型，中央広範型に分類した．最終レントゲンにおいて画像治癒状態を Takahara の分類で評価した．【結果】初診時 33 肘中 CAT 陽性は 32 肘，偽陽性 1 肘，HFT 陽性は 31 肘，偽陽性 2 肘で認めた．最終観察時 CAT 陽性 0 肘，偽陽性 5 肘，HFT 陽性 0 肘，偽陽性 5 肘であった．CAT，HFT は初診時において陽性・偽陽性率 100% で，肩甲胸郭関節機能不全を全例に認めた，最終観察時では陽性率 0% 偽陽性率 15% と改善を認めた．初診時レントゲン画像評価は透亮期 15 肘，分離期 18 肘であり，最終観察時での画像的治癒を透亮期 15 肘中 9 肘（60%），分離期 18 肘中 8 肘（44%）で認めた．初診時外側型では 26 例中 14 例（54%）で画像的治癒を認め，5 例（19%）では画像治癒までは至らなかったが，外側壁の治癒を認めた．スポーツ復帰は完全復帰 30 例（91%）であった．安静期間は，野球選手では投球動作再開まで平均 1.3 カ月，体操選手では上肢荷重再開まで平均 1.6 カ月であった．【考察】保存療法単独例において CAT・HFT の改善を認めることで，臨床成績は良好であった．OCD 治療において，肘関節機能を慎重に評価・経過観察し，更に単なる安静ではなく，肩甲胸郭関節機能を評価し改善していくことが，本症の保存療法において重要と思われた．

OT8−1

上腕骨小頭部離断性骨軟骨炎に対する鏡視下骨軟骨片固定の経験

Key Words :
osteochondritis dissecans of the humeral capitellum（上腕骨小頭部離断性骨軟骨炎）
arthroscopic technique（鏡視下手術）
absorbable pins（吸収ピン）

竹葉　淳，高橋　敏明，渡邊　誠治，日野　和典，今井　浩，三浦　裕正

愛媛大学大学院整形

【目的】肘離断性骨軟骨炎の手術的治療は，ドリリング，骨釘移植，骨軟骨移植等があり，近年では低侵襲手術として鏡視下にドリリングや遊離体摘出が行われている．我々は低侵襲に軟骨修復を行う目的で，分離初期の骨軟骨片を鏡視下に吸収ピンを用いて固定し良好な成績を得たので，その手技と臨床成績を報告する．【手術手技】側臥位にて，肘頭外側縁とその15〜20mm外側にポータルを作成，ガイド下に径1.5mmキルシュナー鋼線で病変部を15〜20mmの深さでドリリングする．上腕骨小頭前方部分のドリリングは，肘関節屈曲100〜140度で行う．その後，径1.5mm，長さ13〜15mmの吸収ピンをドリリング施行部位に挿入，合計3〜5本のピンで固定する．【対象と方法】International Cartilage Repair Society（ICRS）3の4例に本法を施行した．全例男性，野球選手，平均年齢14歳，術後平均経過観察期間は10ヶ月であった．術前と最終調査時の肘関節可動域，JOAスコア，X線学的評価，術後スポーツへの復帰期間を調査した．【結果】肘関節可動域は，術前伸展-20度，屈曲116度から最終調査時伸展-3度，屈曲136度に，JOAスコアは術前平均66点から最終調査時平均97点に，X線評価では術後平均5ヶ月で全例病変部の修復が得られ，スポーツへの完全復帰は術後平均6.8ヶ月であった．【考察と結論】本法は，骨釘採取等の追加の手技が不要で，スムースピンを用いる事で鏡視下でも比較的容易に病変部の固定が行える．上腕骨小頭前方部分の鏡視および処置は肘関節深屈曲で行うことで，外側ポータルのみで施行可能である．本法は，病変部が完全に遊離していない症例に対しては，試みてよい方法であると思われた．

OT8−2

上腕骨小頭離断性骨軟骨炎に対する骨釘移植術の治療成績

Key Words :
ocd of the elbow（上腕骨離断性骨軟骨炎）
bone peg（骨釘）

大柴　弘行[1]，伊坪　敏郎[1]，石垣　範雄[1]，内山　茂晴[1]，加藤　博之[1]，中村　恒一[2]，畑　幸彦[2]

[1]信州大学医学部運動機能学講座（整形外科），[2]信州大学医学部リハビリテーション部

【目的】当科の上腕骨小頭離断性骨軟骨炎（以下小頭OCD）の治療方針では，3か月の保存療法でX線像の改善傾向にない透亮型から分離型に対して，また遊離型では保存治療を行わずに手術治療を行っている．その場合，肘関節鏡視と肉眼所見で小頭病巣部のInternal Cartilage Repair Society（以下ICRS）分類で，grade IあるいはIIであれば，骨釘移植を行っている．小頭OCDに対する骨釘移植術の臨床成績，画像成績を報告し，成績不良例について検討する．【対象と方法】過去5年間に前述の適応で骨釘移植を行った例は8例で，そのうち術後1年以上経過観察可能であった7例を対象とした．手術時年齢は13〜15歳で全例が男性の野球選手であった．JOA肘スポーツscoreは術前46〜55（平均51）点であった．肘関節45度屈曲位の正面X線像による三浪分類は全例が分離型で，病巣部位は戸祭らの外側型が4例，中央型が3例であった．病巣の大きさを単純X線正面像で計測すると横径15mm未満が5例，15mm以上が2例であった．ICRS分類は全例がgrade2であった．評価は日本整形外科学会肘機能スポーツ評価点（以下JOA肘スポーツscore），sportsへの復帰の有無とレベル，肘関節単純X線像，Double Echo Steady State法MRIで行った．骨釘移植の術式は，肘筋と尺側手根伸筋との筋間を展開し病巣部を露出し直径3mmのKirschner鋼線で小頭の病巣部をドリリングした後に，肘頭後部から採取した皮質骨釘を3〜5（平均3.4）本移植した．術後3週より肘の自動運動を開始し6か月から軽い投球動作を許可した．【結果】術中，術後の合併症はなかった．経過観察時のJOA肘スポーツscoreは85〜100（平均97）点へ改善し，低下した例はなかった．スポーツ復帰は7例全例が12か月以内で野球に復帰した．野球のレベルが低下した例は1例で，残りの6例ではレベル低下はなかった．復帰後のポジションは投手2例，捕手0例，内野手3例，外野手1例で，一例は術後に高校からテニス部へ転向した．肘関節45度屈曲位正面単純X線像において，病巣部が完全に癒合し軟骨下骨の形態が健側と同様である病巣完全治癒が5例であった．残りの2例は小頭外側病巣部の癒合が得られ同部の軟骨下骨の形態は正常に近く回復したが，小頭中央部の病巣の癒合が得られず遊離体を形成した．病巣の完全治癒が得られなかった2例は，いずれも病巣の横径が15mm以上の例であった．【考察】過去の骨釘移植術の報告をみると，透亮型と分離型の多くは術後スポーツ復帰と骨片の癒合が得られるが，元のスポーツ能力獲得と画像上の病巣の完全修復は全例に得られないとされている．成績を左右する因子として，年齢，骨端軟骨成長板閉鎖の有無，ICRS分類，病巣の大きさと深さ，骨釘の本数と太さ，骨移植の有無などが考えられる．演者らの結果では，病巣の大きさが小頭の外側に及ぶ広範囲な例は術後スポーツ復帰は可能であるが病巣の完全治癒が得られなかった．

OT8−3

Key Words :
baseball elbow（野球肘）
osteochondritis dissecans（離断性骨軟骨炎）
mosaicplasty（自家骨軟骨移植術）

外側型野球肘（離断性骨軟骨炎）に対する自家骨軟骨移植術の治療成績

武長（たけなが）　徹也（てつや）[1]，杉本　勝正[2]，土屋　篤志[3]，西森　康浩[4]，吉田　雅人[4]，後藤　英之[4]，大塚　隆信[4]

[1]小牧市民病院整形外科，[2]名古屋スポーツクリニック，[3]名鉄病院整形外科，[4]名古屋市立大学整形外科

【目的】外側型野球肘（離断性骨軟骨炎，以下 OCD）に対する自家骨軟骨移植術の治療成績を調査すること．【対象および方法】対象は平成 18 年 10 月から平成 21 年 12 月までに外側型野球肘（OCD）に対し自家骨軟骨移植術を施行した 43 例 43 肘である．全例男性で右肘 41 例，左肘 2 例（すべて投球側），手術時年齢は平均 14.7 歳（12 歳〜34 歳）であった．競技は 1 例がソフトボールで他は全例野球である．術後経過観察期間は平均 8.5 か月（3 か月〜24 か月）であった．手術方法は関節鏡で肘関節内を観察後，骨棘の切除（肘頭，肘頭窩など）や遊離体の摘出など症例ごとに必要な処置を行う．関節鏡視とプロービングにて上腕骨小頭の病変部を評価し病巣の切除を行ったのち，患側の膝関節から骨軟骨柱を採取し，肘関節外側に小切開を加え病変部に移植する．骨軟骨柱は主に直径 4.5mm のものを用いるが，上腕骨小頭の術中所見から修復デザインを考え，6.5mm や 3.5mm のものも用いる．後療法は術後 1〜2 週間のギプスシャーレ固定の後，可動域訓練，筋力強化訓練を開始する．膝は痛みに応じて歩行を許可する．シャドーピッチングやネットスローイングを経て術後約 3 ヶ月から短距離でのキャッチボールを開始する．治療成績を疼痛，可動域，合併症，競技復帰により評価した．【結果】疼痛の改善は良好で全例競技復帰していた．術前から可動域制限がある症例や変形性関節症性変化を認めた症例では術後の可動域制限は残存した．感染や神経血管損傷などの合併症は特に認めなかったが再手術を行った症例が 2 例あった．1 例は 15 歳男性で術後可動域制限が残存し初回手術後 1 年で授動術を施行した．もう 1 例は 16 歳男性で術後 2 ヶ月頃から疼痛が出現した．リハビリを継続し経過をみたが疼痛改善せず初回手術後 5 ヶ月で再手術を施行した．移植した骨軟骨柱の転位や損傷を認めず，その隣接する部位で軟骨の遊離を認めたため切除しドリリングを行った．その後の経過は良好で投手として野球に復帰している．【考察および結語】外側型野球肘（OCD）に対する治療方針は未だ一定の見解が得られていない．関節鏡視下病巣切除やドリリング法はその低侵襲性から早期スポーツ復帰を可能とする手段のひとつであるが，病変が広範囲であると病変が修復されず，骨欠損が遺残する可能性がある．そのため近年では欠損部の補填を行う手技が散見されるようになった．今回はその治療成績について調査し短期成績においては概ね良好な結果であった．今後は長期成績についても調査し検討していく必要がある．

OT8−4

Key Words :
osteochondritis dissecans（離断性骨軟骨炎）
costal osteochondral graft（肋骨肋軟骨移植）
surgical treatment（手術的治療）

野球による上腕骨小頭離断性骨軟骨炎の治療—肋骨肋軟骨移植術について—

古島（ふるしま）　弘三（こうぞう），伊藤　恵康，脇坂　匠，岩部　昌平，鵜飼　康二，大関　健司，綾部　敬生，渡邉　泰伸，中道　清広，萩原　健

慶友整形外科病院

【はじめに】野球による離断性骨軟骨炎（以下 OCD）で受診する患者が年々増加しており，進行期 OCD も増えている傾向がある．若年スポーツ選手では，関節症性変化を呈する程の OCD はそれほど多くはないが，時々目を疑うほどの変形を伴った終末像を見ることがあり，治療に難渋する．病巣が大きく，また外側縁にまで至っている OCD は mosaic plasty では対処できないことがあり，我々は肋骨肋軟骨を使用している．今回，画像診断および術中所見から，肋骨肋軟骨移植術の適応を検討し，術後経過につき報告する．【症例】平成 17 年から 21 年までに手術治療した症例は 336 例であった．そのうち肋骨肋軟骨移植術の症例は 22 例であった．他院より紹介 9 例，遠方より受診 11 例，近隣より 2 例であった．平均年齢 15.3 歳（12〜21 歳），20 例が野球による投球障害であり，その他テニス，バスケットがそれぞれ 1 例であった．以前にドリリング，骨釘移植，mosaic plasty など施行されていた再手術例が 3 例であった．合併症状として橈骨頭肥大による亜脱臼，尺骨神経傷害，肘頭骨嚢腫，橈骨頭 OCD，肘関節拘縮，内側側副靭帯損傷などがあり，全例において軽度〜重度の関節症変化がみられていた．移植した肋軟骨は 1 本が 15 例，2 本が 7 例であった．結果術後 1 年で 20 人の経過観察が可能であった．1 人は 2 ヶ月，1 人は 4 ヶ月でその後来院しなかった．JOA スポーツスコアは，術前平均 44.5 点から術後平均 84.1 点．特に疼痛（9.5→27.8 点）とスポーツ能力（7.0→24.0 点）において著明に改善していた．可動域（20.0→23.0 点）には改善がみられなかった．不良例は主に関節症変化が強い症例であった．不良症例 1 例においては他院でドリリング施行後修復不良で肋骨肋軟骨移植術したが，関節面の形成悪く骨吸収像がみられ再手術（mosaic plasty）を施行した（JOA31→61 点）．【考察】小頭 OCD では，分離後期以上になると手術的治療を要する．病巣の状態によってドリリング，骨釘移植術，自家骨軟骨移植術（mosaic plasty），肋骨肋軟骨移植術，外顆楔状骨切り術などさまざま選択され，報告されている．肋骨肋軟骨移植による関節形成術は，佐藤らの基礎研究により短期的には有用であることが報告されており，また，肋軟骨が硝子軟骨であることから関節形成に有利であろう．肋骨肋軟骨は骨軟骨柱より強度があり，大きな病巣，特に小頭外側縁の欠損に対して有用である．肋骨肋軟骨移植術の短期成績はおおむね良好であるが，肋軟骨が剥離する可能性があり復帰には十分な注意が必要である．

P-22

Key Words :
ACL（膝前十字靱帯）
single limb drop jump（片脚着地）
lower extremity alignment（下肢アライメント）

片脚着地動作が下肢アライメントと着地直前直後筋活動に及ぼす影響

金子（かねこ）　雅明（まさあき）[1,2]，岡崎　倫江[1]，上條　史子[1]，上田　泰久[1]，柿崎　藤泰[1]，桜庭　景植[2]

[1]文京学院大学保健医療技術学部，[2]順天堂大学大学院スポーツ健康科学研究科スポーツ医学

【目的】膝前十字靱帯（ACL）損傷の予防や再建術後リハビリテーションプログラムの発展は，受傷率の低下や再建術後の早期スポーツ復帰を可能にすると考える．そのプログラムの発展には，ACL損傷を誘発させる要因について明確にする必要がある．下肢アライメントは，損傷要因とされるが着地などの動的場面で作用する筋活動との関係について明確でない．そこで本研究の目的は，下肢アライメントがACL損傷の危険肢位とされる膝関節軽度屈曲・膝関節外反と片脚着地直前直後筋活動に及ぼす影響について明らかにすることである．【方法】対象は下肢に運動器疾患のない健常成人男性27名とし，測定側は左下肢とした．下肢アライメントは，股関節内旋/外旋可動域，大腿骨前捻角，Q-angle，立位Q-angleの5項目を計測した．片脚着地動作課題は高さ30cmの台上に両脚で立ち30cm前方へ左片脚着地を行った．関節角度解析は，三次元動作解析装置VICON NEXUS（Vicon Mortion system社製）を使用し，静止立位時の膝関節屈曲角と膝関節外反角を基準に，片脚着地後の最大膝関節屈曲位と最大膝関節外反位までの変化量を最大膝関節屈曲角，最大膝関節外反角として算出した．着地直前直後筋活動は，表面筋電計Telemaio 2400（Noraxon社製）を使用し，着地時期を決定するためFoot switch（Noraxon社製）を足底に貼付した．被検筋は，大腿直筋，内側広筋，大殿筋，半腱様筋，大腿二頭筋，腓腹筋内側頭，腓腹筋外側頭とし，各筋の着地直前50ms直後100msの筋活動を測定した．最大膝関節屈曲角ならびに最大膝関節外反角と関係がみられた下肢アライメントを低値群，高値群の2群に分類し，着地直前直後筋活動を比較検討した（$p<0.05$）．【結果】最大膝関節外反角と大腿骨前捻角との間に正の相関がみられ（$n=27$，$r=0.54$，$p<0.05$），大腿骨前捻角が大きい場合，最大膝関節外反が大きくなることが示された．大腿骨前捻角の低値群と高値群との着地直前直後筋活動の比較では，着地直前50ms直後100msともに高値群の大殿筋下部線維が有意に小さい筋活動を示した（$p<0.05$）．【考察】本研究の結果，大腿骨前捻角が大きい場合，着地後の膝関節外反が大きくなることや膝関節外反を制動する大殿筋下部線維筋活動が小さくなることが示された．したがって大腿骨前捻角が大きいと，膝関節外反の制御を靱帯などの軟部組織がより関与している可能性がありACL損傷を生じる可能性が高い選手を把握する指標になることが示唆された．

P-23

Key Words :
medical check（メディカルチェック）
quadriceps femoris tightness（大腿四頭筋柔軟性）
knee（膝）

成長期の膝伸展機構障害と大腿四頭筋の柔軟性について―某中学校バスケットボール部メディカルチェックの結果より―

彦田（ひこた）　直（なお）[1]，彦田　直[1]，間島　和志[1]，宮崎　敦子[1]，井幡　康明[1]，志藤　友美[1]，後藤　達広[2]，大内　洋[2]

[1]亀田スポーツ医科学センター，[2]亀田総合病院スポーツ医学科

【目的】バスケットボールは跳躍・着地，ストップ動作を繰り返すという競技特性がある．そのため，膝伸展機構である大腿四頭筋・膝蓋骨・膝蓋腱が関与する特徴的な障害（以下，膝伸展機構障害）を発症する選手は少なくない．また，このような膝伸展機構障害において，大腿四頭筋の柔軟性低下を有しているという報告は多い．今回，某中学校バスケットボール部のメディカルチェックの結果から膝伸展機構障害と大腿四頭筋の柔軟性について調査することを目的とした．【方法】某中学校バスケットボール部員35名（男性17名，女性18名），70膝を対象とした．メディカルチェックとして問診・身体所見チェックを実施．問診では膝痛の有無，身体所見チェックでは膝前面の圧痛所見，大腿四頭筋の柔軟性評価として，腹臥位での膝屈曲角度（以下，膝屈曲角度）を同一検者にて測定した．このメディカルチェックの結果より，膝伸展機構障害群（以下，障害群），膝伸展機構障害予備群（以下，障害予備群），コントロール群に分類し，3群間での大腿四頭筋の柔軟性を比較した．統計処理は一元配置分散分析を用いた．なお，危険率5%未満を有意差ありとした．【結果】障害群19膝，障害予備群12膝，コントロール群39膝であった．膝屈曲角度は障害群145.7±4.1度，障害予備群146.1±5.5度，コントロール群145±4.7度であった．3群間において大腿四頭筋の柔軟性に有意な差は認めなかった．【考察】一般的に大腿四頭筋の柔軟性低下は膝伸展機構障害の発症に関与があると考えられている．しかし，今回の調査結果では3群間での大腿四頭筋の柔軟性に有意な差は認められなかった．これは，膝伸展機構障害において大腿四頭筋の柔軟性以外の要因が関与していることを示唆していると考えられる．福井はジャンパー膝における膝以外の評価項目として立位での姿勢分析，骨盤傾斜，股・足関節可動域，スクワット動作，前額面上での上前腸骨棘高位とさまざまな視点から身体要因を把握する必要性を提唱している．このことからも膝伸展機構障害の評価としてさまざまな身体要因の把握が必要であることが分かる．メディカルチェックのような障害の早期発見・予防を目的とする場においても，大腿四頭筋の柔軟性評価のみではなく，スクワット動作チェックなど簡便でより効果的な評価方法を取り入れていく必要性があると思われた．【結論】障害群，障害予備群，コントロール群の3群間において大腿四頭筋の柔軟性に有意な差は認なかった．これは障害発生の要因として大腿四頭筋の柔軟性以外の要因があることを示唆していると考えられた．今後は大腿四頭筋の柔軟性評価のみではなく，メディカルチェックという場で簡便でより効果的な評価方法を検討し取り入れていく必要性があると思われた．

P−24

Key Words :
sever（シーバー）
growth period（成長期）
foot arch（足部アーチ）

踵部痛を有する成長期男子サッカー選手の足部アライメントと下腿タイトネス

渡邊（わたなべ）　裕之（ひろゆき）[1]，吉本　真純[2]，高平　尚伸[1,4]，鳥居　俊[3]，阿部　宙[5]

[1]北里大学医療衛生学部リハビリテーション学科理学療法学専攻，[2]北里大学医療系研究科，[3]早稲田大学スポーツ科学学術院，[4]北里大学東病院整形外科，[5]北里研究所病院リハビリテーション科

【目的】成長期のスポーツ選手に見られる踵部痛の多くは踵骨にある骨端軟骨の牽引ストレスによって発生する Sever 病に由来することが多い．Sever 病は走行や歩行時など踵接地時に疼痛を発生させることが多く，症状の強い場合にはスポーツ活動を著しく制限することがある．しかしながら，Sever 病に関する臨床報告は少なく，傷害特性や発症の危険因子は明らかでない．そこで本研究は踵部痛を有する成長期男子サッカー選手の足部形態と下腿三頭筋の筋タイトネスの特徴について明らかにすることとした．【対象】成長期男子サッカー選手（中学 1〜2 年）105 名を対象とした．平均年齢は 13.5 才であった．除外基準として過去に踵部痛の既往があり，評価時に踵部痛の無い選手とした．評価時にアキレス腱の踵骨付着部に圧痛を有する選手 11 名を疼痛群とし，同部位に疼痛を有さない選手 94 名を健常群とした．【方法】足部形態の計測は，踵骨近位端から第一中足骨遠位端を結ぶ線をアーチ長とし，アーチ長からの垂線と舟状骨結節までを結ぶ線をアーチ高とした．アーチ長に対するアーチ高の比を Arch Index として百分率で算出した．下腿タイトネスは背臥位にて膝伸展位における足関節最大背屈角を腓腹筋タイトネスとし，腹臥位にて膝関節 90° 屈曲位における足関節最大背屈角をヒラメ筋タイトネスとした．【結果】アーチ長は疼痛群で右 19.3 ± 0.89cm，左 19.4 ± 0.97cm，健常群で右 18.7 ± 1.02cm，左 18.6 ± 0.96cm であり，疼痛群において左右とも有意に高値をしめした．アーチ高は有意な差を認めなかった．Arch Index は，疼痛群で右 22.0 ± 2.82%，左 20.9 ± 1.90%，健常群で右 23.2 ± 2.9%，左 22.7 ± 3.40% であり，疼痛群において左側に有意に低値を認めた．下腿タイトネスは疼痛群で右 13.9 ± 5.49°，左 15.5 ± 7.19°，健常群で右 22.0 ± 7.85°，左 21.0 ± 8.47° であり，疼痛群において左右とも有意に低値を示し筋緊張の高い状況であった．腓腹筋タイトネスは 2 群間において有意差を認めなかった．【考察】Arch Index は疼痛群で有意に低値を示し，アーチの低下状態を示していた．また Arch Index の低下はアーチ高の低下によるものではなく，アーチ長の延長によるものであった．疼痛群ではヒラメ筋の筋緊張亢進が認められたことから，ヒラメ筋による踵骨の牽引が Calcaneal Pitch を減少させ，アーチ長の延長による内側縦アーチの低下を惹起させていたものと考えられた．

P−25

Key Words :
kendo（剣道）
injury（障害）

剣道競技における成長期の障害特性について

間島（まじま）　和志（かずし）

亀田スポーツ医科学センター

【目的】剣道では競技中の姿勢および動作が比較的定型的であり，後方に位置する左足は蹴り出す運動（以下，蹴り足），逆に前方に位置する右足は踏み込む運動（以下，踏み込み足）が主体となる．このような動作特性からか，同一症例内でも障害発生部位が左右で異なることが散見される．そこで今回，剣道の蹴り足と踏み込み足に着目し，その障害特性を調査したので報告する．【方法】対象は 2009 年 4 月 1 日から 2010 年 3 月 31 日までに当院スポーツ医学科を受診した剣道部に所属する学生 11 名（平均年齢 13.8 ± 1.5 歳，男 5 名，女 6 名）で，下肢の疾患について特に競技中に疼痛が出現したものを抽出し，関節ごとにその発生件数を集計した．【結果】部位ごとの障害発生数件数は蹴り足である左下肢で足部 8 件，膝 2 件，踏み込み足である右下肢では足部 6 件，膝 2 件であった．内訳として，左下肢では足部でアキレス腱部の障害が 3 件（断裂 1 件，炎症 2 件），外脛骨障害が 2 件，足底筋膜炎（内側縦アーチ部），母趾種子骨障害，腓骨筋腱脱臼がそれぞれ 1 件，膝では膝蓋大腿関節障害とジャンパー膝がそれぞれ 1 件であった．一方，右下肢では足部で足底筋膜炎（踵骨前方），前距腓靱帯損傷がそれぞれ 2 件，外脛骨障害，距骨軟骨損傷がそれぞれ 1 件，膝では半月板損傷，膝蓋大腿関節障害がそれぞれ 1 件であった．【考察】蹴り足としての役割を担う左下肢に，筋腱周辺部の障害が多くみられたのは，床を蹴る動作のために足関節底屈，膝伸展運動を繰り返し行うためで，これらの主動作筋である足関節底屈筋群や膝伸展筋の筋腱部へ伸張ストレスが加わるためであると考える．一方，踏み込み足である右下肢で筋腱周辺部以外の障害が多かった背景として，接地時の衝撃を繰り返し受けるということと，前方に位置するために相手と接触する機会が多く，不意な外力やそれによるバランスの崩れに伴い，無理な関節運動が強制されるためであると考える．今後も症例数を増やし，調査を継続していきたい．【結論】剣道競技において，蹴り足と踏み込み足による障害特性の存在が示唆された．

P-26

Key Words :
anterior cruciate ligament reconstruction（前十字靭帯再建術）
notch width index（顆間横径比）
form of notch width（顆間の形状）

膝前十字靭帯再建術症例の顆間の形状の検討

山本（やまもと）　茂樹[1]，栗山　節郎[1]，星田　隆彦[1]，渡邉　幹彦[1]，金子　稔[1]，服部　麻倫[1]，中村　和史[1]，稲垣（いながき）　克記[2]

[1]日本鋼管病院整形外科，[2]昭和大学整形外科

【はじめに】膝前十字断裂の素因として顆間窩横径比〈以下顆間比〉が言われている．我々は，過去において，顆間の形状を，下方が狭いつぼ型，上方と下方が同じつりがね型，下方が広いベル型に分け，さらに顆間比を計測し，単側断裂群〈以下単側群〉と両側断裂群（以下両側群）に分けて検討し，両側群にはつぼ型が多く前十字靭帯の断裂の要因として顆間比より顆間窩の形状が関与するのでないかと考えて発表した．今回は，顆間比と，顆間と顆間窩の下端との比（以下下端比）を計測し，顆間の形状と非断裂膝（以下非断裂群）と単側断裂膝（以下単側群）と両側断裂膝（以下両側群）との関連について検討した．【対象及び方法】2008年4月より2009年11月まで，当院にて再建術後抜釘した154例157膝（男64膝，女93膝）を対象とした．さらに非断裂群として2009年4月から2009年12月において前十字靭帯損傷膝でない手術症例の21例21膝（男16膝女5膝）を非断裂群とした．以上において，顆間比と下端比と各群を比較し，男女別，顆間比，下端の狭窄率を検討した．【結果】(1)顆間比は，男女差はなかった．下端比も同様であった．(2)顆間比は，非断裂群，単側群，両側群とも有意差がなかったが，下端比は，非断裂群は単側群と両側群より有意に大きかった．また単側群と両側群とは有意差はなかったが，単側群が大きい傾向があった．(3)両側群に多いつぼ型に着目し上縁と下縁の差から狭窄率として計算し，非断裂群，単側群，両側群を比較した．非断裂群は，単側群，両側群に比して狭窄率が小さかった．また単側群と両側群は有意差がなかったが，狭窄率は非断裂群より単側群が小さかった．【結語】膝前十字靭帯損傷膝と非断裂膝の顆間とその下縁の比を計測し，非断裂群と単側群と両側群にわけて検討し，横径比よりも下縁比が，断裂の要因になるのではないかと考えた．前十字靭帯断裂の素因として顆間の形状が関与すると考えた．

P-27

Key Words :
anterior cruciate ligament injury（膝前十字靱帯損傷）
female basketball players（女子バスケットボール選手）
injury mechanism（受傷機転）

女子バスケットボール選手における膝前十字靱帯損傷の受傷機転に関する分析

北岡（きたおか）さなえ[1]，小林　寛和[2]，金村　朋直[1]，岡戸　敦夫[1]，横江　清司[1]

[1]財団法人スポーツ医・科学研究所，[2]日本福祉大学健康科学部

【目的】女子バスケットボール選手における代表的な膝関節の急性外傷として，膝前十字靱帯（ACL）損傷があげられる．ACL損傷は，減速を伴う動作で多いとされ，特にジャンプ着地時の受傷が多いと報告されている．しかし，ジャンプと受傷時のプレイの関係について言及したものは少ない．ジャンプを伴うプレイでACL損傷を受傷した女子バスケットボール選手の受傷機転の特徴について検討を試みた．【対象】対象は1988年6月から2008年6月の20年間に財団法人スポーツ医・科学研究所を受診し，ACL損傷と診断された女子バスケットボール選手320名とした．身長は164.1±7.9cm，体重は58.0±8.7kg，年齢は17.5±3.8歳（平均±標準偏差）であった．【方法】理学療法士による詳細な問診をもとに作成した診療記録より，受傷時のプレイを調査した．プレイはジャンプシュート，レイアップシュート，パスキャッチ，リバウンド，ボールカット，その他，不明に分類した．また，プレイごとに受傷時の位相について着地と踏切に分類した．プレイによる位相の相違について統計学的解析を行った．統計処理にはカイ2乗検定を用い，危険率5%未満を有意とした．【結果】ジャンプを伴うプレイで受傷した選手は110名であり，全体の34%であった．受傷時のプレイの内訳はジャンプシュート30名（34.1%），パスキャッチ20名（22.7%），レイアップシュート14名（15.9%），リバウンド13名（14.8%），ボールカット7名（8.0%），その他7名（8.0%），不明19名（21.6%）であった．プレイ別の位相は，ジャンプシュートでは着地21名（70.0%），踏切9名（30.0%），パスキャッチでは着地19名（95.0%），踏切1名（5.0%），レイアップシュートでは着地6名（42.9%），踏切8名（57.1%），リバウンドでは着地12名（90.9%），踏切1名（7.7%）であった．受傷時のプレイによる位相の相違について，レイアップシュートとリバウンド，レイアップシュートとパスキャッチ，ジャンプシュートとパスキャッチの間の差が有意であった．【考察】受傷時のプレイは，レイアップシュートを除いて，ジャンプ着地時の受傷が多く，特にパスキャッチ，リバウンドでは90%以上を占めた．その理由として，ジャンプ着地時には相手やボールなどに影響され，体勢を崩すことが考えられる．プレイによる相違に関して，ジャンプシュート，レイアップシュートでは，他のプレイに比べ踏切時の受傷の比率が高かった．これらのプレイでは，急激な減速，ストップからの踏切動作が必要となるため，踏切時の受傷の比率が高かったと考える．特にレイアップシュートでは，片脚での踏切動作が求められるため，踏切での受傷が半数以上を占めたと考える．

P-28

Key Words :
knee（膝）
menisucus（半月板）
arthroscopy（関節鏡）

内側半月板断裂を all inside 法で縫合した全日本男子バレーボール選手の治療経過～北京オリンピック受傷例　第2報～

今給黎直明[1]，林　光俊[2]，星　亨[1]，山岸賢一郎[1]，工藤　文孝[1]

[1]東大和病院整形外科，[2]杏林大学整形外科

【はじめに】Red Zone での半月板損傷はその損傷形態により in-side-out 法や all-inside 法といった鏡視下で修復することも多い．我々は昨年度の本学会において，2008 年北京オリンピックで受傷した男子バレーボール選手の内側半月板損傷に対し，受傷後早期に all-inside 法で半月板縫合術を行った治療および競技への復帰経過について報告した．初回手術後は良好な選手成績を得られたが，術後 1 年 2 カ月時に再手術を要し再度加療を行ったのでその治療経過について報告する．【症例】24 歳，全日本男子バレーボール選手でポジションはエースアタッカー（WS）である．2008 年 8 月 14 日の試合中にアタックレシーブをした際に左膝を捻って受傷したが，競技を継続し試合を終えた．翌日に施行した MRI で左膝内側半月板損傷と診断されたが，本人の強い希望でテーピング等の対症療法を併用し競技を継続した．2 日後の試合にも出場したが，終盤には左膝の違和感が増強しドクターストップとなった．帰国前よりチームドクターと当科で連携し，帰国翌日の 8 月 23 日に当科を初診，左膝内側半月板損傷の診断で 8 月 25 日に手術を行った．術中所見では内側半月板は中節から後節におよぶ体部のバケツ柄断裂が後節で弁状に遊離して顆間へ嵌入していた．損傷半月を鏡視下に確認し，変性を伴った後節の遊離部の部分切除および中節の red zone の断裂を FasT-fix 縫合システム（Smith & Nephew）を使用して all-inside 法で縫合した．術後 1 週間の部分荷重の後，全荷重歩行を再開し，ジャンプ動作は術後 8 週間禁止とした．治療開始後約 3 ヵ月で疼痛症状は完全に消失し，V リーグの試合にスポット出場，約 4 ヵ月で後より V リーグの全試合に 4 ヶ月間フル出場しリーグベスト 6 に選出された．術後 1 年時に欧州海外チームへ移籍したが，レシーブ練習中に再度左膝を捻り再受傷が疑われた．緊急に帰国し MRI で改めて内側半月板バケツ柄断裂を疑われる異常所見を認め，初回手術から 1 年 2 カ月で再手術を施行した．鏡視でバケツ柄再断裂を認め，部分切除を行うと共に前回縫合に使用したインプラントは半月板体部から皮下へカットアウトしており鏡視下および観血的にインプラントを摘出した．術後 5 日で海外移籍先の所属チームへ戻りトレーニングを再開した．再手術後約 2 カ月後より徐々に試合に復帰し，現在は主力選手として活躍している．【考察】半月板縫合の術後成績について活動性の高い若年者は再断裂のリスクが高いとの報告も多い．縫合強度が強い FasT-fix 縫合システムを使用した all-inside 法も活動性の高い症例への使用は特に慎重な経過観察が重要と思われる．

P-29

Key Words :
ultrasound（超音波）
sports（スポーツ）
diagnosis（診断）

亀田総合病院スポーツ医学科における超音波診断の疾患傾向

大内　洋[1]，後藤　達広[1]，山田　慎[1]，市川　顕[1]，彦田　直[2]，間島　和志[2]，村永　信吾[2]

[1]亀田総合病院スポーツ医学科，[2]亀田スポーツ医科学センター

【目的】当院スポーツ医学科では主にスポーツ整形外科患者の診察が行われている．当科の特徴として，問診，診察，初期レントゲン上確定診断が困難な患者に関しては追加のレントゲン，CT，MRI などの検査を施行する前にルーチンに超音波検査を施行していることがあげられる．そこで本研究では当科において超音波検査が診断に有用であった疾患の傾向を報告し，同検査の有用性につき考察することを目的とした．【方法】対象は 2008 年 12 月から 2010 年 3 月までにスポーツ医学科を受診し超音波検査にて確定診断に至った患者とした．このうち問診，診察，初期レントゲン撮影のみで確定診断に至り，超音波検査を確認のためだけに施行した患者を除外した．これら対象患者の超音波検査での確定診断を体の部位ごとに分類，集計した．上肢は肩関節，肘関節，手関節，手指，それ以外の上肢，下肢は股関節，膝関節，足関節と足部，それ以外の下肢，に分類した．さらに確定診断を疾患の種類ごとに腱・靭帯損傷，骨折，骨端線損傷，肉離れ，ガングリオン，滑液包炎，関節内遊離体に分類，集計した．なお，腱板損傷，腱鞘炎，enthesopathy は腱・靭帯損傷に分類し，剥離骨片を認める症例は骨折に，筋腱移行部損傷は肉離れに分類した．【結果】対象患者は全部で 529 例であった．部位ごとの分類では肩関節 152 例，肘関節 79 例，手関節 18 例，手指 29 例，それ以外の上肢 2 例，股関節 7 例，膝関節 55 例，足関節と足部 147 例，それ以外の下肢 26 例であった．疾患の種類ごとの分類では腱・靭帯損傷 277 例，骨折 60 例，骨端線損傷 7 例，肉離れ 20 例，ガングリオン 9 例，滑液包炎 9 例，関節内遊離体 4 例であった．【考察】肩関節，足関節と足部，肘関節が多かった理由としては腱板損傷（腱板炎含む）が 89 例，足関節外側靭帯損傷（ATFL，AiTFL，CFL）が 72 例，内側型野球肘・肘内側側副靭帯損傷が 34 例と多くを占めたことがあげられる．また，股関節が少なかった理由としては単純性股関節炎の診断に限って超音波検査を施行していたことがあげられる．さらに超音波は骨組織で反射して acoustic shadow を引いてしまうという特性から骨組織よりも表在性の軟部組織の診断に有用であると考えられている．本研究でも，腱・靭帯損傷，肉離れが合計 297 例と多くこれを支持する結果であった．一方で骨折，骨端線損傷，関節内遊離体が合計 71 例と少なくなかった理由としては，レントゲンで描出されにくい小さな剥離骨折や関節内遊離体，疲労骨折初期の仮骨，成長期の軟骨損傷が超音波検査で描出しやすかったことがあげられる．【結論】スポーツ医学科外来において超音波検査が診断に有用であった疾患の傾向を報告した．腱板損傷（腱板炎含む），足関節外側靭帯損傷，内側型野球肘・肘内側側副靭帯損傷が多かった．また，剥離骨折や関節内遊離体，疲労骨折，成長期の軟骨損傷は骨軟骨病変であるが，超音波検査も診断に有用であった．

P-30

Key Words :
myelography（ミエログラフィー）

腰椎 3D ミエログラフィーの画質の検討

宮原（みやはら）　渉（わたる），洞田貫啓一，植木　茂樹，渡部　隆治

メディカルスキャニング新宿

【目的】腰椎ミエログラフィーには，通常 heavy T2 強調画像が使用される．しかし腰椎には椎間板などの中等度の T2 コントラストを持つ値の組織があり，heavy T2 強調画像では，椎間板などの組織からの信号を抑制する目的で T2 コントラストを強調しすぎると馬尾などの描出が悪くなることがある．特に下位の神経根が両側ともに描出されない場合や，バックグラウンドが消えすぎる場合，腰椎のレベルや周辺組織との関係がわかりにくくなる．当院では 3D FISP（fast imaging with steady state precession）を用いたミエログラフィーの撮影を，紹介医の希望により行っている．今回 MRI のソフトバージョンアップに伴い SPACE を用いた 3D 撮影が可能になった．これによりユーザーで設定が可能なプロトンバーを調節することにより，ミエログラフィーにおけるコントラストの改善を行うことができるようになった．今回プロトンバー調整前の 3D-fisp ミエログラフィー，プロトンバー調整後の 3D-fisp ミエログラフィー，以前使用していた 3D-pd のミエログラフィーの画質の検討を行った．【対象と方法】使用装置　SEMENS 社製 1.5T MAGNETOM AVANT　使用コイル　Spine Coil　方法　健常者 5 名に対し，プロトンバー調整前の 3D-fisp ミエログラフィー，プロトンバー調整後 3D-fisp のミエログラフィー，3D-pd のミエログラフィーの撮影を行い比較と検討を行った．【結果】適切なプロトンバーを用いることによりコントラストの改善が行えた．プロトンバー調整前の 3D-fisp ミエログラフィーの撮影では難しかった椎間板と神経根のコントラストに差ができプロトンバー調整後の 3D-fisp ミエログラフィーではヘルニアなどによる神経の圧迫具合の描出が可能になった．

P-31

Key Words :
3T MRI（3テスラエムアールアイ）
8ch Knee coil（8チャンネル膝コイル）
SNR（信号強度比）

当院 3T 装置を用いた 8chKnee コイルと Flex コイルでの信号強度比（SNR）（膝関節を中心に）

洞田貫啓一（どうだぬきけいいち），小林享一郎，宮原　渉，渡部　隆治，植木　茂樹

メディカルスキャニング新宿

【目的】当院では昨年 9 月大宮に 3T 装置が導入され，膝の MRI 撮影にて，8chKnee コイルを使用し検査を行っている．いままで膝の 8chKnee コイルを使用した経験がなかったが，8chKnee コイルを使用して撮影した画像は今までの Flex コイルより SNR がよく，また画像の SNR が良いということは，高分解能の撮像が可能になり，より詳細な画像が撮影できている．そこで今回我々は，3T での 8chKnee コイルと Flex コイルとで SNR の比較検討を行った．【方法】自作ファントム（円筒状のポリ容器にサラダ油を封入）を作成し，8chKnee コイルと Flex コイルをそれぞれ SE 法・GRE 法にて撮影し SNR を測定した．また SE 法でターボファクターを 1，6，11，16 と変化させそれぞれ 30 回連続撮影し得られたデータの SNR を測定した．測定場所はファントム全体においてファントム全体の SNR，また上・下・中央・左・右の 6 つの SNR を測定し局所においての SNR の比較検討を行った．また実際に被験者をそれぞれのコイルにて撮影した画像を供覧する．MRI 装置はシーメンス社製 Magnetom　Verio3T【結果】当院 3T での 8ch コイルと Flex コイルでのファントム全体の SNR の比較では，Flex コイルに比べ 8ch コイルが有意に高い結果になった．また測定場所を局所の上・下・中央・左・右 5 箇所の検討において，8ch コイルでは多列コイル特有の現象である画像の不均一が 4ch コイルに比べ目立つ結果になった．しかしながら局所それぞれの値は Flex コイルにおいての SNR より有意に高い結果になった．【考察】8chKnee コイルと Flex コイルでは，8chKnee コイルが画質の向上につながった．また実験では 8ch コイルにて 8ch コイル固有の画像の不均一が 2ch コイルに比べ目立つ結果ではあったが，実際の撮影においては，感度補正処理により画像の不均一はなくなり，SNR 画像のよい良好な画像が現在得られている．【結論】8chKnee コイルは膝関節撮影において良好な画像が得られる．

P-32

Key Words :
soccer（サッカー）
muscle strain（肉離れ）
MRI（MRI）

サッカー選手におけるスポーツ外傷および障害の検討—下肢肉離れのMRIにおける検討を含んで—

高木（たかぎ）　博（ひろし），浅井　聡司，相楽　光利，落合　淳一，杉崎　慶三，塩原　恭介，西中　直也，神崎　浩二

昭和大学藤が丘病院整形外科

【はじめに】スポーツにおける外傷・障害は種目によって特性があることが知られている．本研究の目的は，J1トップチームのスポーツ外傷・障害について集計し，サッカー選手におけるスポーツ外傷・障害の特性を検討することである．【対象および方法】対象はわれわれが医療サポートしているJ1トップチームの2008，2009年の2年間，計62人の登録選手である．2008のトップチームは33人が，2009年は29人が登録されており，平均年齢23歳（18～34歳），ポジションは，2008年はGK4，DF7，MF15，FW7で，2009年はGK4，DF6，MF13，FW6であった．これらの選手達において，練習および試合を2日以上休まなくてはならなかった外傷・障害の数，部位，ポジション，傷病名，特性について検討した．また下肢の肉離れの症例についての検討を加えた．【結果】練習および試合を2日以上休まなくてはならなかった外傷・障害は2008年51症例，2009年39症例で，2年間合計で90症例だった．部位は顔面を含む体幹8例，上肢5例，下肢77例であった．ポジション別に見てみると，GKは体幹3例，上肢2例，下肢3例，DFは体幹4例，上肢2例，下肢20例，MFは体幹2例，上肢0例，下肢32例，FWは体幹と上肢は0例，下肢22例であった．傷病名は骨折7例，足関節捻挫19例，膝関節靱帯損傷7例，肉離れ21例，enthesopathy8例，打撲8例，その他29例であった．最も頻度の高かった傷病は下肢の肉離れであった．その部位は大腿外側ハムストリング6例，大腿内側ハムストリング7例，大腿直筋2例，内転筋2例，腓腹筋2例，ヒラメ筋1例，内腹斜筋1例であった．臨床症状による重症度はKredjeの分類で，軽症13例，中等症6例で，重症1例であり，奥脇らによるMRI分類においては1型17例，2型3例，3型0例であった．受傷から復帰までの期間はKredjeの分類の軽症7.9日，中等症22.5日，重症50日で，MRI分類1型11.6日，2型35日であった．【考察】J1チーム2年間の統計においても，サッカー選手のスポーツ外傷・障害は圧倒的に下肢が多く認められており，これは過去の報告とおりであると思われた．また上肢，体幹の傷害は，接触プレーの頻度が多いGK，DFに認められていた．そして下肢の傷害のなかでも肉離れと足関節捻挫が多く認められていた．今回の検討において，肉離れの臨床的な重症度と奥脇らのMRI分類はよく相関しており受傷から復帰までの時期を予想する目安になると思われ，その平均復帰時期も奥脇らの報告とほぼ一致していると考えられた．

P-33

Key Words :
shoulder joint（肩関節）
correlation coefficient（相関係数）
fresh/frozen cadaver specimens（未固定解剖標本）

肩甲上腕関節の回旋角度計測—未固定解剖標本を用いた検者内・検者間信頼性の検討—

泉水（いずみ）　朝貴（ともき）[1]，青木　光広[2]，田中　祥貴[3]，内山　英一[4]

[1]札幌医科大学大学院保健医療学研究科，[2]札幌第一病院整形外科，[3]自衛隊札幌病院，[4]札幌医科大学臨床理学療法学講座

【はじめに】肩関節の大きな回旋可動域は投球動作の重要な要素となり，急激な内外旋角度の変化は肩関節に負担となり，長期間継続して与えられる運動負荷は肩関節の障害に繋がる．したがって肩関節の障害を診断しその進行を予防するために症例個々の関節可動域を正確に評価し記録することはきわめて重要である．本実験では未固定解剖標本を用いてKaltenbornのGrade III強度を用いた徒手的な肩関節回旋角度計測を行い検者内・検者間級内相関係数を計測し，回旋可動域計測の信頼性について検討した．【方法】未固定解剖標本6体から採取した上肢6標本（平均死亡年齢は83.6±6.7歳，右1肢，左5肢）を用いた．上肢標本は肩鎖関節・肩甲胸郭関節を離断し，肩甲骨と胸郭を結ぶ筋・血管・神経・軟部組織等を切断した．肩甲上腕関節の角度計測は電磁気式3次元動作解析装置（3Space Tracker System, Polhemus社製）を使用した．計測肢位は肩甲骨面挙上0°での外旋，同30°での外旋，肩甲骨面挙上45°での内旋と外旋，肩甲骨面挙上60°での内旋と外旋の6肢位とした．本実験では整形外科医2名と理学療法士1名の計3名を検者として徒手的な角度計測手技を行った．各肢位における検者内信頼性係数と検者間信頼性係数を計測するため，各計測肢位において3回ずつ最大内旋または最大外旋角度を記録した．【結果】本実験結果で得られた肩甲上腕関節の回旋角度は肩甲骨面挙上0°での外旋：95.4±8.1°，肩甲骨面挙上30°での外旋：110.7±18.1°，肩甲骨面挙上45度での外旋：120.1±23.0°，肩甲骨面挙上60°での外旋：126.8±28.2°，肩甲骨面挙上45°での内旋：34.7±31.7°，肩甲骨面挙上60°での内旋：34.2±30.4°であった．検者内信頼性であるICC(1, 1)は全ての肢位において，信頼性係数が0.96以上を示した．検者間信頼性であるICC(3, 1)は全ての肢位において，信頼性係数が0.60以下であり要再考であった．【考察】本実験で用いた全ての計測肢位において肩関節の回旋可動域計測に0.9以上の高い検者内信頼性係数が得られたが，逆に全肢位で検者間信頼性係数は0.60以下であり低値であった．これまでの報告でも肩関節の回旋可動域の信頼性係数は検者内が検者間より高い値を示していた．さらに屈曲－伸展可動域計測よりも回旋可動域計測の信頼性係数が低い傾向を示すとされている．今回の計測では，徒手的回旋可動域計測での終末域感（end point feel）が，3名の検者により異なるため検者間の可動域計測値に差異が生じたと考えられる．本実験結果から肩関節の内外旋可動域計測は複数の検者で実施する方法より，同一の検者が実施する方法が望ましいと考えられる．

P-34

投球動作における肩関節水平外転動作と投球肩障害の関連について

Key Words :
throwing movement（投球動作）
shoulder horizontal abduction（肩関節水平外転）
baseball shoulder injury（投球肩障害）

村上（むらかみ）　彰宏（あきひろ）[1,2,3]，櫻庭　景植[1]

[1]順天堂大学大学院スポーツ健康科学研究科スポーツ医学，[2]水戸メディカルカレッジ理学療法科，[3]北水会記念病院リハビリテーション科

【目的】本研究は投球動作中の肩関節水平外転動作と投球肩障害の関連を検証し，投球肩障害を有する選手の投球フォームの特徴を3次元動作解析装置を用いて過度な肩関節水平外転動作を誘発する原因を検証することである．【対象】対象は甲子園常連高校硬式野球部員99名とし，故障者リストに含まれる投球不可能な選手は対象外とした．学年別の分類は1年生40名，2年生30名，3年生29名，ポジション別の分類は投手15名，野手は捕手を含め84名であった．【方法】障害調査アンケート，肩関節可動域テスト，肩関節周囲筋徒手筋力テスト，棘上筋テスト，全身関節弛緩性テスト，3次元動作解析装置を用いた投球中の肩関節水平外転角度の6項目について調査した．各測定項目で有痛群/無痛群，投球側/非投球側を比較検討した．【結果】投球中の肩関節水平外転角度は有痛群で有意に増大を示した．また有痛群の投球側においては肩関節内旋可動域および肩関節外旋筋力，肩関節外転筋力が有意に低下を示した．アンケート調査結果より有痛群で有意に投球数の増加がみられ，疼痛部位では肩関節前方に疼痛を訴える選手が多くみられた．【考察】本研究の測定結果より，投球数の増加が筋疲労，拘縮等の関節機能不全を誘発し，コッキング期において肩関節内旋および外転不足の代償動作として肩関節水平外転角度が増大する傾向が考えられた．また肩関節水平外転動作によって肩関節前方へのストレスが大きくなり何らかの投球肩障害へ発展する可能性が考えられた．【結論】投球動作中の過度な肩関節水平外転動作は投球肩障害を発生する可能性が高いことが考えられ，これらの誘因として肩関節内旋角度および肩関節外転筋力の低下が肩関節水平外転動作を誘発している可能性が高いことが推察された．

P-35

少年野球クラブチーム選手におけるメディカルチェック

Key Words :
medical check（メディカルチェック）
baseball（野球）
elementary school student（小学生）

山本（やまもと）　和史（かずふみ）[1]，高橋　正哲[1]，澤田　智一[1]，土井　光人[2]，西原　淳[3]，古橋　亮典[1,4]，柏口　新二[1]，鈴木　義司[5]，松山　幸弘[1]

[1]浜松医科大学整形外科，[2]静岡市立静岡病院整形外科，[3]富士宮市立総合病院整形外科，[4]東京厚生年金病院整形外科，[5]菊川市立総合病院整形外科

【背景及び目的】我々は2007年度から，過去にメディカルチェックが行われていなかった静岡県掛川市少年野球クラブチームの選手に対してメディカルチェックを行っている．今回，2007年度，2008年度の2年間の結果を報告する．【対象及び方法】対象は掛川市少年野球チームに所属する小学4年生から6年生までの児童で，2007年度は16チーム199名，2008年度は20チーム264名に事前アンケート調査を行った．事前アンケートにより野球歴，ポジション，利き腕，外傷歴，既往歴，練習時間を聴取し，その中で障害が疑われると判断した者とピッチャー及びキャッチャー経験者を一次検診対象者とした．一次検診は野球教室開催時に整形外科医による直接検診を行い，肩肘関節を中心とした全身の理学所見のチェックを行った．その中で病院受診が必要と判断した者を協力病院へ二次検診の依頼を行った．【結果】一次検診の受診者は，2007年度は103名（52%），2008年度は132名（50%）だった．そのうち陽性所見があり二次検診へ紹介した者はそれぞれ34名(32%)，54名(41%)であった．陽性所見のうち肘関節障害がそれぞれ24名(65%)，40名(60%)と最も多く，2007年度では次いで膝，踵，腰，足・足関節，肩の順で，2008年度では，肩，腰，膝，踵の順で多かった．二次検診病院へ紹介した中で，実際に病院を受診したのはそれぞれ19名（56%），38名（70%）であった．そのうち肘の障害はそれぞれ12名，15名で，内訳としては内側型野球肘が10名（63%），14名（37%）で，上腕骨小頭障害が2名（10%），1名（0.3%）であった．【考察】2007年度の二次検診受診者における肘関節障害の割合は長年少年野球検診を続けている徳島県の2002年度の割合（内側型野球肘：45.2%，外側方野球肘：1.6%）と比較しやや高かった．二次検診の受診率は2007年度に比較し2008年度は高くなった．この理由としては2007年度の検診後に各チームの監督・コーチに対し結果の報告及び障害の予防等に関した講演を行い，ある程度障害予防に対する意識が向上したためと考えられた．しかし，チームによっては全く二次検診を受けさせていないチームもあり意識に差異が見られた．2008年度に小頭障害が少なかった理由として，小頭障害が疑われた児童がこの二次検診を受診しなかったチームに多かったということもひとつの原因として考えられた．今後も引き続きメディカルチェックおよび結果のフィードバックを続けていくことにより，障害の予防に対する意義を啓蒙していく必要性があると考えられた．

P-36

Key Words :
spinal alignment（脊柱アライメント）
trunk muscles（体幹筋）
sitting posture（座位姿勢）

健常青年における座位姿勢での脊柱アライメントと体幹筋活動

三浦（みうら）　達浩（たつひろ）[1,2]，櫻庭　景植[1]

[1]順天堂大学大学院スポーツ健康科学研究科，[2]日本工学院専門学校理学療法学科

【背景】現代の日常生活において椅子座位（以下，「座位」とする）で過ごす時間は長い．座位での脊柱後弯姿勢は腰椎椎間板や後部靭帯へのストレスが増大するとされるが，望ましい脊柱アライメントについては明らかになっていない．【目的】座位で，脱力した姿勢から身体をまっすぐにした姿勢（upright 姿勢）への動作（以下，課題動作）において，upright 姿勢の脊柱アライメントと体幹筋活動との関連，および筋活動水準を明らかにすることを目的とした．【方法】対象は腰部疾患のない健常青年 23 名とした．課題動作において，動作時の脊柱アライメントをデジタルビデオカメラ（DKH 社）で撮影し，同時に 6 つの体幹筋（胸部傍脊柱筋，腰部傍脊柱筋，腰部多裂筋，外腹斜筋，腹直筋，内腹斜筋）の表面筋電図を計測した（NORAXON 社：Myosystem1200）．筋電図信号は，最大随意収縮（MVC）時の筋電図信号を 100% として正規化（%MVC）した（NORAXON 社：MyoResearch XP）．脊柱のマーカーを C7，T7，L1，L3，L5 の 5 箇所に設置し，upright 姿勢時の脊柱アライメントにより，long lordosis 群（LL 群：胸腰椎移行部と腰椎が前弯），short lordosis 群（SL 群：胸腰椎移行部が後弯，腰椎が前弯），kyphosis 群（K 群：腰椎が前弯）の 3 群に群分けした．群ごとの体幹筋活動および筋活動水準を検討した．【結果および考察】群分けは，腰椎角の前弯を伴う LL 群と SL 群の合計が被験者の 78% を占めた一方，腰椎角が後弯の K 群は 22% であった．体幹筋活動については，背筋群（胸部傍脊柱筋，腰部傍脊柱筋，腰部多裂筋）と内腹斜筋は課題動作開始から動作後半へ向かって活動が増加し，upright 姿勢保持で減少する傾向があった．外腹斜筋と腹直筋は動作中の活動水準は低いままであった（2～3%MVC）．動作後半での筋活動水準は胸部傍脊柱筋が 15±6%MVC，腰部傍脊柱筋が 10±5% MVC，腰部多裂筋が 10±6%MVC であり，先行研究の立位や歩行での筋活動水準（5%MVC 未満）に比較して大きかった．upright 姿勢では，多裂筋と内腹斜筋の両方が著明に活動する群はなく先行研究とは異なった．内腹斜筋の機能や，背筋群の脊柱への作用に関する先行研究を踏まえると，今回の結果からは SL 群に比べて LL 群が望ましい脊柱アライメントであることが示唆された．【結論】1．座位での背筋群の筋活動水準は立位や歩行などと比較して高い水準であった．2．upright の座位姿勢での体幹筋活動から判断する場合，long lordosis すなわち腰椎と胸腰椎移行部の両方が前弯である脊柱アライメントが望ましい座位姿勢であることが示唆された．

P-37

Key Words :
paraspinal muscles（傍脊柱筋）
elastic properties（弾性特性）
myosin heavy chain isoforms（ミオシン重鎖アイソフォーム）

傍脊柱筋・大腰筋における脊柱支持機能の比較

富谷（とみや）　明人（あきひと）[1]，リチャードリーバー[2]，相澤　俊峰[3]，井樋　栄二[3]

[1]石巻赤十字病院整形外科，[2]UCSD整形外科，[3]東北大学整形外科

【目的】脊柱の支持や運動を司る傍脊柱筋や大腰筋の機能は主に構造学的・筋生理学的に研究されてきたが，未だ不明な点も多い．私たちは筋の弾性係数が質的特徴をよく表すことを報告してきた．本研究では傍脊柱筋各筋や大腰筋の弾性係数と，筋線維タイプの組成比を測定し，各脊柱支持筋の力学的・機能的特徴を検討した．【対象と方法】腰椎疾患で手術を行った男性 13 名，女性 18 名（平均 60±14 歳）を対象とした．手術時に多裂筋（M 群，n=31），最長筋（L 群，n=7），腸肋筋（I 群，n=8），大腰筋（P 群，n=9）から直径 5mm，長さ 10mm の筋組織を採取した．筋線維と，筋線維が約 10 本含まれる筋束を取り出し，それぞれについて顕微鏡視下に引っ張り試験を行った．micromanipulator と force transducer に各断端を 10-0 ナイロン糸で固定後，2 分毎に長軸方向へ 250μm ずつ伸張した．伸張する直前にサルコメア長をレーザー回析法で計測し，force transducer から検出した張力を記録した．得られた応力・歪み曲線から弾性係数を算出した．次いで SDS-PAGE により各筋組織の Myosin Heavy Chain（MHC）アイソフォームの発現を解析した．275V の定電圧で 21 時間，4℃ の条件下で電気泳動を行い，分子量の違いにより MHC を分画した．銀染色後，Densitometer を用いて各バンドの組成比率を算出した．【結果】筋線維の弾性係数は M 群が 33.8±1.5kPa，L 群が 32.8±3.2kPa，I 群が 34.4±4.2 kPa，P 群が 32.9±1.5kPa で，各群に有意差がなかった．筋束では M 群が 100.0±8.1kPa，L 群が 62.9±14.7kPa，I 群が 58.8±7.7kPa，P 群が 62.4±12.8kPa で，M 群が有意に高かった．type I，IIA，IIX fiber の組成比率は，M 群で 60.5±3.2，19.5±1.5，20.1±2.8%，L 群で 60.5±4.8，20.7±2.9，18.8±3.6%，I 群で 68.8．±6.2，15.4±2.8，15.8±5.1% で，傍脊柱筋では遅筋線維である type I fiber の比率が高かった．一方 P 群は 41.6±2.6，32.9±1.8，25.5±1.8% であり，傍脊柱筋と比べて速筋線維である type IIA，IIX fiber の比率が高かった．【考察】筋束の弾性係数が高く，遅筋線維を多く含む多裂筋は，より static な支持機能を有し，腰椎の stabilizer として他の筋よりも大きな役割を果たしていると考えられた．一方，速筋線維が多い大腰筋は，傍脊柱筋と比べて dynamic な機能を有しており，動きの速い股関節屈筋としての役割を反映していると思われた．

P-38

体操競技選手における椎間板変性と身体特性との関連性

Key Words :
disc degeneration（椎間板変性）

小山（こやま） 浩司（こうじ）[1]，中里 浩一[1]，具志堅幸司[2]，畠田 好章[2]，瀬尾 京子[2]，閔 石基[1]，宋 石縁[1]，立間 俊宏[1]，平沼 憲治[1]

[1]日本体育大学大学院健康科学・スポーツ医科学系，[2]日本体育大学運動方法（体操競技）研究室

【背景】スポーツ選手に頻発する腰痛の原因ともなり得る椎間板変性の発生因子は多岐にわたり，加齢をはじめ肥満，喫煙，振動刺激といった環境的因子や遺伝的因子などの関連性が報告されている．近年，椎間板変性の発生とスポーツによる力学的負荷の影響が注目されている．先行研究により体操競技選手の椎間板変性の発生頻度は一般健常人に比べ高いことが報告されている．しかしながら，椎間板変性の発生と身体特性との関連性を検討した報告は少ない．【目的】大学体操競技選手における椎間板変性の発生と身体特性との関連性を検討し，椎間板変性の新たな発生因子の同定を行うことを目的とする．【方法】対象者は大学男子体操競技選手46名とした．アンケート調査により年齢，身長，体重，競技歴，練習頻度などの調査を行った．身体特性の測定項目はLooseness Test，Muscle Tightness Testおよび関節可動域測定（肘関節，股関節，膝関節など）であった．椎間板変性の有無は，MRI（磁気共鳴映像法）T2強調矢状断面像により評価した．撮像された椎間板はPfirrmannらによる方法を用い，重症度によりGrade1～5に分類し，本研究では先行研究と同様にGrade3以上を椎間板変性と判定した．この分類に基づいて，対象者を椎間板変性＋群と椎間板変性－群に分類し比較検討を行った．統計分析は対応のないT検定を用い，有意水準5%未満を統計的に有意とした．【結果】椎間板変性＋群は19名（41.3%），椎間板変性－群27名（58.7%）であった．身体特性との関連性では，1，左股関節内転角度が椎間板変性＋群で有意に低値を示した（椎間板変性＋群 47.2±6.4°，椎間板変性－群 51.0±5.8°）．2，両肘関節伸展角度が椎間板変性＋群で有意に低値を示した（右肘関節：椎間板変性＋群 3.2±2.7°，椎間板変性－群 6.0±5.4°）（左肘関節：椎間板変性＋群 4.6±3.3°，椎間板変性－群 7.4±5.7°）．【考察】1，椎間板変性＋群にみられた左股関節内転角度の減少により，演技中の骨盤帯の非対称性が生じ，脊椎への力学的負荷が増大した可能性が考えられる．2，体操競技の男子種目にはつり輪や平行棒といった上肢で体重を支持する種目が多く，その基本動作として倒立姿勢が重要である．倒立姿勢をより安定した状態で実施する際，肘関節角度に着目すると，肘関節過伸展位いわゆる関節がロックされた状態がより望ましいと考える．本研究により椎間板変性＋群に肘関節伸展角度の低下がみられたのは，倒立時体幹の動揺性をきたした結果，脊椎への力学的負荷が増大した可能性が考えられる．【結論】大学男子体操競技選手における椎間板変性の発生と身体特性との関連性より，股関節内転制限および肘関節伸展制限は椎間板変性の発生因子のひとつである可能性が示唆された．

P-39

卒後研修の一環としてのコメディカル向け解剖セミナーの重要

Key Words :
anatomical dissection（解剖）
co-medical（医療従事者）

中村（なかむら） 宅雄（たくお）[1]，内山 英一[1]，泉水 朝貴[1]，片寄 正樹[1]，青木 光広[2]，鈴木 大輔[2]，藤宮 峯子[2]，倉 秀治[3]，池野 秀則[4]，高橋 尚明[5]

[1]札幌医科大学保健医療学部理学療法学科，[2]札幌医科大学医学部解剖学第二講座，[3]札幌羊ヶ丘病院整形外科，[4]北海道文教大学人間科学部理学療法学科，[5]北海道千歳リハビリテーション学院理学療法学科

本学保健医療学部理学療法学科と医学部解剖学第2講座では，理学療法士と作業療法士に対する卒後研修プログラムとして，人体の基本構造を見直し根拠をもった医療を実践できる人材を育成することで診療の質の向上を目指す目的で，コメディカル向け解剖セミナーを実施してきた．最初の取り組みは，夏季休暇を利用して1998年より2005年までの8年間，本学医学部解剖実習に用いたホルマリン固定解剖体と数体の未使用の解剖体を用いて解剖実習室にて実施した．初年度の受講者総数は286名であったが2002年には905名と増加し，臨床現場で働く理学療法士，作業療法士の割合は全体の50～60%であった．受講者は主として上肢，下肢等の運動器や，呼吸器，消化器などの内臓を観察した．講師は解剖学教室教員，保健医療学部教員，死体解剖資格を有する理学・作業療法士養成校職員，大学院生が参加した．必要経費はセミナー参加者の受益者負担として運営した．その結果，延べ2500名のコメディカル従事者が解剖体に直接接する機会を得た．2008年よりコメディカル向けの解剖セミナーを再開した．今回は解剖体数が限られていたため，解剖実習で未使用のホルマリン固定解剖体を用いて，理学・作業療法士養成校の教官と臨床家を対象に上肢・下肢の機能解剖に関する講義の後，上肢・体幹，下肢・骨盤部のdissectionを実施した．講義は上肢と下肢を専門としている整形外科医にそれぞれ依頼し，講義と同時にdissectionのデモンストレーションも行った．参加者の中には泌尿器・生殖器に興味を持つ理学療法士が数名参加しており，彼らは骨盤内臓器を中心に観察した．2009年の講義では，未固定解剖標本を用いた関節運動に伴う各種組織の動きを収録した動画を用いた講義や，実際に行われる手術手技などの講義を構造や機能の説明に付加させ，dissectionではスポーツ障害やその他疾患に適応される整形外科手術のシミュレーション（尺骨神経前方移行，テニス肘の橈側手根伸筋腱起始部の腱形成手術，橈骨遠位端骨折ロッキングプレート，前十字靭帯再建術，半月板損傷後修復術，足関節ATFL再建術，アキレス腱断裂縫合術）が実施された．今後は，固定解剖体による構造の理解を深めるだけではなく，コメディカル分野でも重要である運動機能を，未固定標本を使用して観察できる機会を提供する必要がある．今回の報告では，解剖セミナーの実施状況を解説し，参加者へのアンケート調査を参考にした解剖セミナー有効性と問題点，改善すべき点，将来性について報告する．

P-40

診療所のスポーツ外来から総合病院への紹介率と紹介理由

Key Words :
sports clinic（スポーツ外来）
referral（紹介）
clinic（診療所）

池尻　好聰[1,2]，大内　洋[2,3]，岡田　唯男[1]，後藤　達広[2,3]，村永　信吾[2]

[1]亀田ファミリークリニック館山家庭医診療科，[2]亀田スポーツ医科学センター，[3]亀田総合病院スポーツ医学科

【目的】はじめに，当院は一般診療を行う無床診療所で，2008年12月より当院にスポーツ外来を開設し，整形外科医による診療を行ってきた．今回，当院のスポーツ外来から総合病院へ紹介した症例を検討し，紹介率や紹介理由を明らかにすることで，診療所におけるスポーツ外来の特性を知る．【方法】2008年12月から2009年12月までの1年間，当院のスポーツ外来を初めて受診した患者のうち，総合病院へ紹介した症例についてカルテ内容をレビューし，紹介率，紹介理由，紹介先，症例内容，転帰について調査した．【結果】初診患者の総数は210人で，そのうち総合病院へ紹介した症例は7%であった．紹介理由はすべての症例がMRI撮影であった．紹介先はすべて総合病院のスポーツ医学科で，その後他科へ紹介した症例は1.4%であった．紹介した症例は，年齢は10代が53%と最多．障害部位は膝40%，脊椎27%，肩・腰・股関節は各々13%であった．スポーツ関連障害は53%で，野球38%，柔道25%であった．転帰については，手術を施行した症例は全体の1.4%で，その他は保存的治療であった．紹介した症例のうち，治療継続のため再度当院へ紹介された症例は53%であった．【考察】今回の調査では，診療所から総合病院への紹介率は低率であった．多くの症例を診療所内でマネージメントしていた．スポーツ傷害の診療は保存的治療が主体となることが多いため，適切な診断と方針決定を行えば診療所でもある程度の診療ができることを示唆する．しかし今回の場合は整形外科が診療した場合であって，非整形外科医が診療した場合には，セカンドオピニオンとしての紹介例が増えることが予想される．その場合，整形外科医との連携が重要となる．紹介理由については，すべの症例が更なる画像診断のためのMRI撮影であった．総合病院の整形外科医が当院で診療を行っていたため，問診や診察などの診療内容は総合病院と差異はない．最も大きな違いは画像診断装置の有無であり，当院にはレントゲン撮影装置と超音波診断装置はあるがCTとMRI撮影装置はなく，これが紹介理由の主因となった．【結論】診療所のスポーツ外来から総合病院への紹介率は低率であった．紹介理由は全例でMRI撮影であった．

P-41

全日本女子シニアバレーボールチームのメディカルサポートの実際

Key Words :
volleyball（バレーボール）
medical support（メディカルサポート）
women's national team（女子ナショナルチーム）

相澤　徹[1]，山口　博[2]，藤田　耕司[3]，小原　和宏[4]，林　光俊[5]

[1]武庫川女子大学文学部健康・スポーツ科学科，[2]山口整形外科，[3]JFE川鉄千葉病院，[4]旭川医科大学整形外科，[5]杏林大学整形外科

【目的】全日本女子シニアバレーボールチームは2001年以降，2001年グランドチャンピオンズカップで銅メダルを獲得したものの，アジア選手権大会では日本女子バレー史上初めてメダルを獲得出来ず，2002年の世界選手権においても13位タイのワースト記録を更新するなど，低迷していた．その後，柳本晶一監督に交代しチーム再建に努めた結果，アテネオリンピック，北京オリンピックに連続出場を果たすなど，チームは一時の低迷を脱しつつある．2008年12月　監督に真鍋政義が就任し，ロンドンオリンピックへ向けた新体制が発足した．現在，バレーボールは世界的に普及してきておりこれまでよりも広い範囲の多くの国々で競技会が行われる様になってきた．諸外国の競技レベルの向上は著しく，全日本シニアチームも，競技力向上のために海外遠征は必要不可欠であり，医師が遠征に帯同する機会も増加してきている．本研究では，2009年度全日本女子シニアバレーボールチームの海外遠征の概要についてまとめ，女子の団体種目のメディカルサポートの特徴及び課題を明らかにする事を目的とする．【対象及び方法】全日本女子バレーボールチームはシニア（いわゆるフル代表），ユニバ，ジュニア（18歳以下），ユース（15歳以下）の4つのカテゴリー毎に活動している．海外遠征及び国内の主要大会には（財）日本バレーボール協会強化事業本部科学研究委員会医事部に所属する医師が各チームに派遣され，24時間体制で帯同し，メディカルを含む総合的なサポートを行っている．2009年度のシニアチームの遠征合宿先，遠征合宿延べ日数，帯同医師数，帯同回数，遠征中に発生した傷病等について調査しその特徴及び課題を検討した．【結果】2009年度シニアチームは5月から12月までで6回の国内合宿を行い，3つの国際大会に参加するため1ヶ月ヨーロッパ遠征を行った．その後，3つの主要大会（ワールドグランプリ，アジア女子選手権大会，ワールドグランドチャンピオンズカップ）に参戦した．遠征先は，国内が北海道，東京，大阪，福岡，鹿児島の5カ所，海外がドイツ，スイス，イタリア，ロシア，ポーランド，韓国，ベトナムの7カ国であった．遠征合宿延べ日数は174日で帯同医師は5名（整形外科医4名，内科医1名）であった．【考察】全日本女子シニアチームの遠征合宿は長期にわたる為，複数の医師で1回の帯同が2週間前後となるように分割して担当している．そのため，遠征合宿中のメディカルサポートを継続的効率的に行うため，帯同ドクターの間の連絡を密にして情報の共有をはかっている．また，遠征国の衛生環境や医学的サポートの整備に配慮するとともに，監督，コーチ，トレーナー，医師が密に連携し，傷害を未然に防ぐ工夫をしている．国内トップレベルの選手のサポートを行う上で，所属チームの関係者とも連携を密にし，公明正大で的確なサポートを行なって行く事が必要不可欠であると考える．

P-42

Key Words :
primary schoolchild（小学生）
volleyball（バレーボール）
sports injury（スポーツ傷害）

小学生女子バレーボール選手におけるスポーツ傷害発生の実態とその要因に関する検討

相澤　徹[1,2]，永田　文[1]，井形　高明[3]

[1]武庫川女子大学文学部健康・スポーツ科学科，[2]（財）日本バレーボール協会強化事業本部科学研究委員会医事部，[3]徳島大学大学院ヘルスバイオサイエンス研究部運動機能外科学（整形外科）

【目的】成長期のスポーツ障害に対して早期からの予防措置が必要不可欠であり，早期発見，早期治療のためのメディカルチェックを含めたメディカルサポート体制の整備強化が望まれている．地域に根ざした系統的なスポーツサポートシステム構築の試みとして徳島県スポーツ医科学協議会を運営の核とし，徳島県小学生バレーボール連盟，徳島県教育委員会，NPO 法人武庫川ゆめ工房，体育系大学の連携の下，小学生バレーボールメディカルチェック事業を企画・運営した．同時に指導者に対するアンケート調査を行い，徳島県における少女バレーボール傷害発生状況と指導者や保護者の意識の関連について検討した．【対象および方法】対象は 2008 年度徳島県バレーボール小学生選手権大会（以下本大会）に参加した 99 チーム，女子 1036 名（小学校 1 年生～小学校 6 年生）とその保護者および各チームの指導者である．選手への傷害アンケート調査，各チームの監督・コーチなどの指導者への事前アンケート調査と日本整形外科学会認定スポーツ医によるメディカルチェックの結果との関連について分析検討した．【結果および考察】本大会参加 1036 名中，一次検診受診者は 694 名（67.0%）であった．2006 年度の一次検診受診者率と比較すると 1.1% 増加していた．本大会抽選会にてスポーツ傷害予防に関する医師による講習会を行い，指導者や保護者のスポーツ傷害の理解の向上を促したこと，大会当日に指導者や保護者，選手へ連盟及び検診スタッフが積極的な呼びかけをした結果と考える．そのうち，要二次検診者数は 144 名（20.8%）であった．検診当日に症状のないと答えた選手 514 名の中にも，要二次検診者は 51 名，9.9% と少なからず含まれていた．傷害アンケートの結果に関わらず，選手全員にメディカルチェックを実施する必要があると考えられる．指導者アンケートと傷害発生状況の関連の分析では，水分摂取間隔を 30 分以下に設定しているチームと，31 分以上 50 分以下に設定しているチームの間に要二次対象率に有意な差が認められた．また，摂取飲料物をお茶と答えた指導者のチームと薄めていないスポーツドリンクと答えた指導者のチーム，お茶と答えた指導者のチームと薄めたスポーツドリンクと答えた指導者のチームでの要二次検診者率では，各々有意な差が認められた．水分補給はパフォーマンスの低下を防止するだけでなく，傷害発生予防に繋がると示唆された．今回のメディカルチェック，アンケート調査を通し，徳島県の小学生バレーボールにおいて子ども達の傷害に対する現場の意識・関心は低いと考えられた．成長期のスポーツ障害は選手自ら自覚がなく発展している場合があり，今後更なる啓発活動，チーム内でのセルフチェックや学校運動器検診の実施等，メディカルチェック方法の見直しといった障害の一次予防が必要であると考えられた．

抄　録

第 3 日目/9 月 12 日（日）

Abstracts

Sunday, September 12, 2010

MS−3

Key Words :
middle aged and elderly person（中高年者）
chronic sports disorder（スポーツ障害）

中高年者のスポーツ障害

大森（おおもり）　豪（ごう）

新潟大学超域研究機構



1985年：新潟大学医学部卒業　1990年：米国留学（〜1991年）　1999年：新潟大学医学部附属病院助手（整形外科）　2001年：新潟大学医学部講師（整形外科学）　2002年：新潟大学大学院助教授　2004年より現職　専門：膝関節外科，スポーツ医学，生体工学　資格：日本整形外科学会専門医，日本体育協会認定スポーツ医

【はじめに】平均寿命の延伸とともにQOLへの要求が高まり，いわゆる健康スポーツの普及が進んでいる．しかし，人間の身体機能は加齢により確実に低下し，中高年者が若者と同様な環境で運動を行うことには危険を伴う場合が多い．

【加齢による身体機能の変化】加齢に伴う身体機能の低下は，個人差があるが40歳以降徐々に認められる．心機能や肺活量などの内臓機能は60歳代で10%程度低下し，運動器では骨量は60歳代女性で20〜25%程度減少，下肢筋力は40歳代以降年齢とともに減少する．このような身体機能の低下に伴い種々の慢性退行性疾患の発症が増加し，特に，運動機能に大きく影響する変形性膝関節症（膝OA）について我々が長期に行ってきた疫学調査では，40歳以降発症率が増加し60歳以降では女性の60%，男性の40%にX線上膝OAが認められる．

【中高年者に推奨される運動】一般的には有酸素性で運動強度が適度なものが勧められるが，近年，米国スポーツ医学会（ACSM）や日本における「健康つくりのための運動基準2006」などから適切な運動指針が示されるようになっている．具体的な種目としては，ウォーキング，ジョギング，ゲートボール，水中運動，エアロビクス，自転車など多岐にわたるが，それぞれの種目の特徴を理解した上で個々の身体機能とライフスタイルに合ったものを選び継続することが望ましい．

【注意すべきスポーツ障害】Over useによる筋，腱，靱帯炎はどの年代でも生ずるが，中高年者では筋力低下や腱，靱帯の柔軟性が減少し，over useに対する閾値が低下しているため本人が使い過ぎと自覚しない程度で発症することが多い．疲労骨折も従来は10歳代のスポーツ選手に発症していたが，近年，中高年者のスポーツ愛好家に増加傾向が見られ，骨量低下が疑われる女性では特に注意が必要である．下肢の変形性関節症に対する運動の影響は変形の程度によって異なり，例えば膝OAではgarde-IIまでは運動に制限はないがgrade-III以上での激しい運動はかえって膝OAを進行させる危険性もあることが一般的に言われている．しかし，膝OAの危険因子は多因子であり一概にgradeのみでの判断には注意が必要である．また，内科的には突然死に代表される循環器疾患や他の慢性疾患の運動負荷による増悪が懸念され，運動前のメディカルチェックを必ず行い，自身の身体状況にあわせた運動内容を選択することが大切である．

PD−8 パネルディスカッション8

9：10〜10：40

「高齢者に対する筋力訓練の実際と啓発活動」

座長：阪本　桂造（西蒲田整形外科）
　　武藤　芳照（東京大学大学院教育学研究科身体教育学講座）

パネリスト：

1. 原田　　敦（(独）国立長寿医療研究センター先端機能回復診療部）
2. 高杉紳一郎（九州大学病院リハビリテーション部）
3. Kiyoshi Kita（Kita Orthopaedic Clinic）
4. 星野　克之（星野医院）
5. 吉松　俊紀（千曲中央病院整形外科）

パネリスト



高杉　紳一郎
九州大学病院リハビリテーション部診療准教授

現職：九州大学病院リハビリテーション部診療准教授　1983年　九州大学医学部卒業　1989年　九州大学大学院修了・医学博士　1993年　東京大学特別研究生（武藤教授に師事）　1997年　整形外科講師，医局長を経て　2010年より現職　専門：高齢者リハビリ（転倒予防）



吉松　俊紀
千曲中央病院整形外科

1995年　日本大学医学部卒業　同年　駿河台日本大学病院救命救急センター入局　1996年　日本大学医学部整形外科教室　入局　2003年　博士号取得　同年　更埴中央病院（現千曲中央病院）勤務　日本体育協会スポーツドクター　長野県軟式野球連盟顧問



北　　潔
Kita Orthopaedic Clinic

1979年神戸大学医学部卒業　整形外科入局　1985年　同整形外科助手　同年　米国エモリー大学留学　1987年　米国ジョンスホプキンス大学留学　1988年　医学博士取得　1992年　神戸大学医療技術短期大学部助教授　1997年　北　整形外科開設　学術活動　日本運動器リハビリテーション学会理事



星野　克之
鴻巣市星野医院院長

1997年　聖マリアンナ医科大学卒業　同年，聖マリアンナ医科大学整形外科学教室入局　2008年　聖マリアンナ医科大学整形外科学教室を退局　2008年　鴻巣市星野医院　院長に就任

PD−8−1

Key Words :
biomechanics（生体力学）
fall（転倒）
fracture（骨折）

転倒・骨折のバイオメカニクスと高齢者の運動訓練

原田（はらだ）　敦（あつし）[1]，田中　英一[2]

[1]（独）国立長寿医療研究センター先端機能回復診療部，[2]名古屋大学大学院工学研究科

転倒は，筋力とバランスの加齢に伴う低下によって転倒リスクが高まった状態―運動器不安定症―に陥るとその頻度や外傷発生リスクは増大し，転倒によって骨折が生じるようになる．転倒による骨折は，高齢者の運動機能にはしばしば大きなダメージとなり，適切な治療を行っても必ずしも機能回復は十全には得られず，患者のQOL損失は回復期以降も持続してしまうことは少なくない．なかでも，大腿骨近位部骨折にはそのような症例が多く含まれ，骨粗鬆症治療や転倒予防訓練の最大の目標となっている．すなわち，筋力訓練やバランス訓練も最終的には，大腿骨近位部骨折発生を抑えることに向かっている．

従って，転倒の始まりから大腿骨近位部骨折に至るまでの過程をバイオメカニクス的に解析して，知っておくことは，運動訓練の効果と安全性を高めるのに有用であろうと考えられる．

転倒から大腿骨近位部骨折までのバイオメカニクス

想定される転倒条件は，次のように集約される．移動の速度として，遅い，通常，速い．転倒のきっかけ―転倒要因―として，滑り，つまずき，踏み外し，意識喪失．歩行周期の各姿勢として，立脚期，遊脚加速前期，遊脚加速中期，遊脚加速後期，遊脚中期，遊脚減速前期，遊脚減速後期である．これらの組み合わせを，マルチボディモデルと大腿部有限要素モデルの複合モデルでシミュレーションすると，転倒のパターンには3種類あり，1．大転子が直接接地する場合，2．膝もしくは大腿接地後に大転子が接地する場合，3．頭部もしくは上体から接地する場合が予想された．このうち，大腿骨近位部の骨折リスクが上昇するのは，1．と2．で，3．では頭部損傷や上腕骨近位部骨折のリスクが高まるものと考えられた．ただし，この解析では，大腿四頭筋や腰筋，下腿三頭筋など，体の各部位の筋力の差違は反映できておらず，各種転倒要因が不可逆的な不良バランスにならないための筋力の意義については不明なままである．さらに，防御動作は考慮されていないモデルであることも限界点である．

運動訓練に対する示唆

上記モデルで扱った転倒要因のうち，滑り，つまずき，踏み外しは，筋力とバランスの訓練でその機会を十分に減らせるものと考えられる．多くのRCTもそれを支持している．ただし，対象が高齢者であるので，訓練は転倒予防効果と同時に安全性の確保にも大いに留意する必要があり，転倒要因を再現して訓練する方法は転倒・骨折の増加を招く恐れがあるので注意を要する．一方，筋力とバランスの訓練が転倒を減らしても骨折には効果が不明瞭なままである理由には，転倒に内包される外傷発生危険度には多くのレベルがあり，今回紹介したような骨折危険度の高い転倒を防ぎきれていない可能性がある．

PD-8-2

Key Words :
Tai Chi（太極拳）
muscle strengthening（筋力増強）
motivation（動機づけ）

高齢者リハビリテーションに有用な伝統武術「太極拳」

高杉紳一郎（たかすぎしんいちろう）[1]，岩本　幸英[2]

[1]九州大学病院リハビリテーション部，[2]九州大学整形外科

○医学的効果

悠久の歴史を越えて愛好される太極拳は，わが国での実施人口100万人を擁し，転倒予防のエビデンスを有し，骨粗鬆症予防，筋力増強やバランス能力向上（ロコモ対策），最大酸素摂取量増加や体脂肪減少（メタボ対策），柔軟性向上，自律神経機能の改善など，重要かつ多彩な医学的効果が実証されている．既に，病院内の転倒予防に効果を上げたRCTも報告され，また大学病院での心臓リハビリテーション診療にも活用されている．但し，障害予防のため，つま先の向きや膝の屈曲角度，上体の前傾などに，スポーツ医学的な指導や注意が重要である．

○機能向上の機序

太極拳の動作は，スクワット動作（ロコトレ1）を基本に，片足バランス（ロコトレ2）と，独特な太極拳ウォークによって構成されており，ロコモ対策のエクササイズとして申し分ない．呼吸循環系の面からは「マイルドな有酸素運動」であり，筋活動の面からは「速筋を動員できる筋トレ」の性質を具有する太極拳は，包括的な健康エクササイズとして活用する意義がある．

○伝統的身体運動の共通点

太極拳と類似した伝統的舞踏として，日本舞踊やフラダンスを介護予防に役立てる事例も各地で進行中である．これらの基本的所作は「膝関節軽度屈曲位」で行う「CKCでの立位荷重運動」，「前後左右への重心移動」，「片足バランス」，「目と手・目と足の協調動作」など優れた運動学的共通点をもつ．また，高額なマシンや電力が不要で，屋内・屋外を選ばず，集団でも個人でも実践できる共通点は，費用対効果の面から見ても優れており，非日常的コスチュームや化粧は決定的な動機づけアイテムとなり，独特のBGMなど「心を動かす要素」にあふれている．動作のすべてには「意味」があり，演技の流れ全体が「物語」を形成する．即ちこれらは，単調な手段的訓練とは一線を画する目的行為と言える．

「技術的に難しく奥が深い」という難点も共通するが，逆に長い修練や上達のプロセスで味わう達成感や満足感は，次なる向上心を再生産し，マズロー（Maslow）の言う「自己実現の欲求」を刺激しつつ，人心を惹きつけてゆく．

○心理・社会的効果と長期継続の戦略

近年，太極拳を保健福祉施策の中に採用する事例も相次いでおり，福島県喜多方市や大阪府熊取町は「太極拳のまち」を宣言し，北九州市保健福祉局は「介護予防太極拳」を創作し，市民の健康づくりや介護予防に役立てている．公開の演武交流会や昇級審査のような「見せ場」や「晴れ舞台」を用意すれば格好の自己表現の場となり，「心が動けば，体も動く」の境地に達すれば，もう止められない．身体機能のみにとどまらず，古今東西のジャンルを超えて，心理・社会的な側面についても配慮を尽くせば，普及啓発と長期継続へのシナリオが見えてくる．

PD-8-3

Static Balance Impairment and Static Balance Exercise—Dynamic Flamingo Therapy—

Kiyoshi Kita

Kita Orthopaedic Clinic

There is an urgent need to establish measures for dealing with reduced life function in the elderly. Fractures caused by falls are one of the factors that prevent elderly people from living independently, and there is a need for exercises that provide superior balance and more effectively prevent falls. However, although several meta-analyses have been conducted regarding balance, there are few clear guidelines for balance exercises. In the present study, we clarified the development of balance ability by examining the motor development process, and discuss herein the significance of acquisition and maintenance of static balance. We also conducted a literature search regarding effective exercises for static balance impairment, and include a discussion of the effectiveness and limitations of static balance exercises.

PD−8−4

Key Words :
exercise training（運動訓練）
the elderly（高齢者）
ball exercise（ボール体操）

ボール体操による高齢者の筋力訓練

星野（ほしの）　克之（かつゆき）[1]，石井　庄次[2]，増田　敏光[2]，別府　諸兄[2]，
太藻　ゆみこ[3]

[1]星野医院，[2]聖マリアンナ医科大学整形外科学教室，[3]メディカルフィットネス研究所

現在，日本は高齢社会を迎えており，運動器の障害も増加している．これは，高齢者のADLの低下につながってくる．そこで，運動器障害の予防のために，高齢者の運動訓練が必要であると考える．

まず，高齢者に対して行う運動訓練としては，関節・筋肉への負担の少ないもので，全身を均等に使う運動や筋力の維持ができる運動が理想的であり，関節の保護につとめることも重要である．

高齢者に適した運動訓練の基本条件としては，安全であること，有効であること，面白さ・楽しさをそなえていること，勝負にこだわらないこと，健康・気象条件に左右されないこと，どこでも・誰でも簡単にできること，長続きすることなどが挙げられる．

さらに，リズミカルな関節運動を伴い動的でゆっくりとした有酸素運動が好ましい．

また，高齢者は社会的な外部との接触の機会が少ないため他人との交流がはかれる運動はストレス解消に役立ち，新しい友情や親近感が芽生え，生き甲斐や楽しみになる．この様に参加者のモチベーションを維持する事も非常に大切であり，楽しく運動する事は運動訓練として理想である．

そこで，われわれは面白さ・楽しさをそなえ効果的であり，他人との交流がはかれるグループ運動として最適であるボール体操を推奨している．

ボール体操とは身長により直径55〜65cmのエクササイズボールを使用して行う体操である．1回の体操は75分間の体操であり，その内訳として，まず15分のウォーミングアップ，次に45分のエアロビック，最後に15分のクールダウンを行う．この体操は，ボールの特徴である弾む，転がるという不安定性を利用する事により，筋力の増強効果だけでなく，動的なバランス能力も向上させる事ができる有効な体操である．

さらに，ボール体操が心理面において，体操開始前と体操終了後でどの様な影響を及ぼすかを気分調査の感情プロフィール検査（profile of mood states以下POMS検査）を解析し評価した．その結果，尺度項目の得点評価においては，開始時および6カ月経過時点の両方で，体操前に比べ体操後に，良好な気分プロフィールを表すことが多く，活気の得点が高く他のネガティブな尺度得点が低いアイスバーグパターンであった．また，全ての尺度項目においてもポジティブパターンの得点変化を示している事から，参加者はリラックスしてボール体操を楽しんでいる事が推測された．さらに，ボール体操は短時間で低強度の運動であるため，気分尺度の精神的健康度を表すアイスバーグパターンがより顕著になる傾向を示している．これは，ボール体操が良好な運動形式であるため，継続運動として参加者のモチベーションを維持するのに有用な体操であり，高齢者の運動訓練として適していると考えている．

PD-8-5

Key Words :
baseball（野球）
physical fitness（体力づくり）
questionnaire（アンケート調査）

スポーツ（野球）大会を通じて高齢者に対する筋力訓練と普及

吉松　俊紀[1]，吉松　俊一[1]，望月　一成[1]，江田　誉[2]，
吉松　千晶[2]，前田　和洋[2]，大矢　昌宏[1]，米沢　京子[1]，中嶋　慶一[1]

[1]千曲中央病院整形外科，[2]慈恵医大

【目的】
中高年の成人病予防に運動療法は重要であり，また運動療法は筋力訓練を継続することが大切である．継続という面からは個人の気力のみでは限界があり，グループとしてなら挫折し難いと考える．野球大会を選び，普及への効果を検討した．
【方法】
1989年より登録全選手の出場を可能とすべくエクストラDH特別ルールを工夫，全日本生涯野球大会を中心に10年以上参加した736名（60～85歳）にアンケートによる健康調査を大会参加前に送り，回答をもらい，調査の結果から少しでも健康に問題があると判断されれば，必ずそれらの人々に結果を返送し，殊に四肢関節の障害については全員にトレーニングメニューを，また内科的な問題は，医師の診察を受けるよう送付してきた．また，アンケート調査に応じた43チームの練習状況も調べた．
【結果】
回答を得られた736名のアンケート調査の結果
A.
1）現病歴
現病歴では高血圧が159名21.6％と一番多く，生活習慣病と呼ばれている疾患の頻度が高い傾向を認めた．
2）年代別スポーツ障害
体幹の障害発生率が一番高く，膝関節及び肩関節の障害率がこれに次いだ．そこで，肩・腰・膝関節周辺の柔軟性とランニング・スクワットを中心としたダンベル・チューブトレーニング等の筋力強化を殊にアドバイスしてきた．
B.
1）練習状況
週1～3回の練習チームが多かった．
2）参加選手の主な体力テストでは，握力（kg）28～56kg，背筋力（kg）68～137kg，立位体前屈-10～17cm，立ち幅跳び（cm）137～210cmなどで，文部省の体力評価では上位を占める選手が多かった．また，試合中の消費カロリー（一試合あたりの消費カロリー（kcal））は51～63kcalであった．
3）スポーツ大会期間中の傷害発生率
特別ルール設置以前の1975～1977年120試合で0.3～0.6人，1991年度の特別ルール設置後120試合で0.05人，2002年度は0.02人と傷害は経年的に減少した．
【考察】
高齢者がスポーツを行うのに，筋力を含めての体力づくりにメディカルチェックは安全性から考えても重要である．このチェックにより，参加選手の試合中の事故につながる生活習慣病による危険因子が内在していることが判り，大会前にアドバイスを続けてきた．
野球はハードなスポーツではないかと危惧されていたが，最短25～100米の距離（中高年野球では）を守備，攻撃を含め5～6回走るスポーツと考えると思いのほか低い4 Mets位と思われる．身体活動量の総量を増加させるということで持久力，筋力強化も含め，健康に十分役立つことが判明した．
そしてトレーニングメニューをアドバイスすることで，普通の中高年より，より高齢になっても運動の継続が可能となっている．
【結論】
筋力訓練を含めての体力づくりには，継続をさせることがトレーニングメニューよりも大切であると考えており，その点，野球大会は参加選手全員にトレーニングへのモチベーションをアップさせ，継続性においても価値のある手段と考える．

PD－10 パネルディスカッション10

10：50～12：20

「小児の足関節捻挫のピットフォール―外果裂離骨折の診断と治療　保存 vs 手術―」

座長：大関　　覚（獨協医科大学越谷病院整形外科）
　　田中　康仁（奈良県立医科大学整形外科）

パネリスト：

1. 加藤　晴康（立教大学スポーツウェルネス学科）
2. 高橋　　周（気仙沼市立病院整形外科）
3. 原口　直樹（西東京警察病院）
4. 高岡　孝典（高岡医院）
5. 垣花　昌隆（獨協医科大学越谷病院整形外科）
6. 門田　　聡（高崎第一病院）

パネリスト



加藤　晴康
立教大学スポーツウェルネス学科准教授

1990年　聖マリアンナ医科大学卒業　整形外科入局　1997～1999年　スウェーデン・ヨーテボリ大学留学　2006年　聖マリアンナ医科大学スポーツ医学講座講師　2008年～現在　立教大学　スポーツウエルネス学科　准教授　1996年～2008年ユース世代サッカー日本代表の帯同医師を経験　2004年・2008年サッカーオリンピックチームの帯同医師を務める．



高橋　　周
気仙沼市立病院整形外科

1998年　秋田大学大学院修了．スウェーデンカロリンスカ研究所，秋田大学附属病院　助手，気仙沼市立病院整形外科　医長．2009年現職．日本体育協会公認スポーツドクター，日本整形外科学会認定スポーツ医，日本障害者スポーツ協会公認障害者スポーツ医，日本オリンピック委員会強化スタッフ，日本テニス協会医事委員，秋田県国体帯同医，宮城県冬季国体帯同医．



原口　直樹
西東京警察病院

1991年　山形大学医学部卒業　1991-2003年　東京警察病院整形外科　2003-2005年　Johns Hopkins大学整形外科研究員，Mercy Medical Center（Foot and Ankle Fellow）　2010年-　東京警察病院および西東京警察病院整形外科医長



高岡　孝典
医療法人孝元会高岡医院　院長

1986年兵庫医科大学卒業．1987年奈良県立医科大学整形外科学教室入局，同付属病院整形外科医員（研修医），厚生連松阪中央病院，国立奈良病院レジデント，天理私立病院，高清会高井病院，医真会八尾総合病院，医療法人枚岡病院に勤務．2005年より現職



垣花　昌隆
獨協医科大学越谷病院整形外科

2000　獨協医科大学卒業　獨協医科大学越谷病院　整形外科入局　2002　獨協医科大学越谷病院　整形外科　助教



門田　　聡
博仁会（高崎）第一病院整形外科

1999年　群馬大学卒業　同大学整形外科入局　2007年　東前橋整形外科 足の外科センター　2009年　博仁会（高崎）第一病院整形外科

PD−10−1

Key Words :
avulsion fracture of a fibula（足関節外果裂離骨折）
soccer（サッカー）
lateral ankle instability（足関節外側不安定性）

オリンピック男子サッカー日本代表選手における陳旧性足関節外果裂離骨折の頻度と足関節外側不安定性

加藤（かとう） 晴康（はるやす）[1]，河野　照茂[2]，藤谷　博人[2]，奥脇　　透[3]，月坂　和宏[4]，
大野　拓也[5]，土屋　　敢[6]，福林　　徹[7]，青木　治人[2]

[1]立教大学スポーツウエルネス学科，[2]聖マリアンナ医科大学，[3]国立スポーツ科学センター，
[4]マツダ病院，[5]佐々木病院，[6]JFE 川鉄千葉病院，[7]日本サッカー協会スポーツ医学委員会

【目的】アテネおよび北京オリンピック男子サッカー日本代表選手における足関節外果裂離骨折の遺残である陳旧性足関節外果裂離骨折の頻度と足関節外側不安定性を調べたので報告する．

【はじめに】10 歳以下の足関節内がえし損傷では，解剖学的な構造によって足関節外側靭帯損傷より外果裂離骨折が多いと言われている．この足関節外果裂離骨折は，施設により包帯固定，キャスト固定や手術療法など，さまざまな治療法が選択されており，これら治療法の違いが，陳旧性足関節外果裂離骨折の遺残頻度に影響を及ぼしている．この遺残が将来足関節機能に対して及ぼす影響について調査することは，足関節外果裂離骨折の治療方針を決定する上で重要であると考える．

今回，オリンピックサッカー選手における陳旧性足関節外果裂離骨折の頻度および足関節内反動揺性の調査を行った．

【方法】アテネおよび北京オリンピック男子サッカー日本代表選手 37 および 31 名に対し，両側足関節内反ストレス X 線検査を行い，距骨傾斜角を計測し，同時に陳旧性足関節外果裂離骨折の有無を調べた．

【結果】陳旧性足関節外果裂離骨折を認めた選手はアテネ代表選手 37 名中 9 名（24.3%），北京代表選手 31 名中 2 名（6.5%）であり，すべて片側例でアテネ代表選手は右側 2 名，左側 7 名で，北京代表選手は右側 1 名，左 1 名であった．この陳旧性足関節外果裂離骨折を認めた症例の内反ストレス検査の距骨傾斜角は，アテネ代表選手において 9 例中 8 例で 6° 以上（平均 9.0°）であったのに対し，北京代表選手は，2 例とも 6° 以下（平均 3.9°）であり，全体としては平均 8.0° であった．アテネ代表選手においては，陳旧性足関節外果裂離骨折を認めた 9 症例中，両側とも距骨傾斜角が 6° 以上の症例は 4 例（44.4%）認め，外果裂離骨折を認めない症例で，両側ともに 6° 以上を示した症例は 3 例（10.7%）のみであった．

【考察】アテネ代表選手は北京代表選手と比較し，明らかに陳旧性足関節外果裂離骨折の保有率が高く，足関節内反ストレス検査では，不安定性を認める選手が多く認められた．このことから，陳旧性足関節外果裂離骨折の保有がサッカーの日本代表選手レベルのトップアスリートになることを妨げることはない．しかし，北京代表選手の保有率が明らかに低下していることから，陳旧性裂離骨折を持った選手や，足関節の高い不安定性をもった選手は，アスリートへの道が険しくなる可能性があり，今後多くの選手の保有率を調査していく必要があると考える．

【結論】オリンピック男子日本代表サッカー選手において，陳旧性足関節外果裂離骨折を認めた選手は足関節内反テストの外側不安定性も認める傾向にあるも，本疾患の存在が，トップアスリートへの道を妨げるものではない．しかし，アスリートのパフォーマンスを低下させる可能性については，今後の検討課題である．

PD−10−2

Key Words :
ultrasound（エコー）
ankle sprain（足関節捻挫）
avulsion fracture of lateral malleolus（外果裂離骨折）

エコーを用いた足関節捻挫の診断―外果裂離骨折と靱帯損傷との鑑別―

高橋（たかはし）　周（しゅう），細越　琢，日下　仁

気仙沼市立病院整形外科

足関節捻挫は整形外科が扱う外傷の中で最も頻度の高いものである．しかし，小児における足関節捻挫後の受療行動の調査では，病院が14%，整骨院が41%，病院と整骨院の両方が18%，放置が27% であった．（2009年秋田県大仙市スポーツ検診）今までの整形外科では単純X線による画像診断が多く用いられてきたが，単純X線写真で外果裂離骨折や靱帯損傷を診断することは困難なことが多く，見逃されているケースが多い．そのためCTやMRIによる骨軟部組織の評価がなされるが，保険の適応や装置の価格等の問題で，繰り返しの検査が困難なことが多い．このため足関節捻挫に対しては単純X線写真と病歴から診断がなされ，消極的な保存療法が行われることが多かった．近年，エコー装置のフルデジタル化に伴う高画質化により運動器のエコー検査が十分臨床に応用できるだけでなく，CTやMRIなどの画像診断装置を凌駕する画像を得ることが出来るようになった．当院では外来診察にエコーを導入し，足関節捻挫の診断にも積極的に活用している．当科の一般外来並びにスポーツ外来を受診した小・中・高校生の足関節捻挫例をエコーを用いて診断し，外果裂離骨折と靱帯損傷との鑑別，足関節前距腓靱帯損傷と他の靱帯損傷との鑑別，前距腓靱帯の損傷部位の同定，損傷靱帯の動的観察，血流の観察などを紹介する．

PD−10−3

Key Words :
lateral malleolus（外果）
avulsion fracture（裂離骨折）
children（小児）

小児足関節外果裂離骨折の治療成績：外側靭帯実質部断裂との比較

原口（はらぐち） 直樹（なおき）[1]，角田　直也[1]，徳毛　朗人[1]，小宮山千晴[1]，
清家　康二[1]，林　弘道[1]，冬賀　秀一[2]，柴　伸昌[2]

[1]西東京警察病院，[2]東京警察病院

【背景】重度の足関節捻挫には靭帯実質部断裂とその付着部裂離骨折である外果裂離骨折があり，靭帯実質部断裂は保存治療によって良好に治癒することが知られている．診断方法の工夫により小児の捻挫では外果裂離骨折の頻度が高いことが明らかになってきたが，その治療法についての情報は少ない．小児の外果裂離骨折は，靭帯実質部断裂ほどには保存治療で良好に治癒しないとの仮説を立て，治療成績を前向きに調査，比較した．

【方法】2年間に治療した重度足関節捻挫（外側靭帯断裂あるいはその付着部裂離骨折）は成人を含めて169例であり，このうち小児の外果裂離骨折は16例であった（平均年齢8.6歳[6〜13歳]）．3〜4週の歩行ギプス固定を行い，ギプス除去時に骨癒合がみられなければさらに3〜4週のギプス固定を追加した．骨癒合の有無と前方引き出しテストによる関節の安定性を調べた．またKarlssonスコアおよびVisual analog scale（VAS）による疼痛の程度を評価して，靭帯断裂群115例のそれと比較した．平均経過観察期間は554日であり，また4例ではその後10年以上の追跡調査が可能であった．

【結果】小児裂離骨折のうち1例では前距腓靭帯と踵腓靭帯のそれぞれが付着する骨片が2個存在し，それ以外はすべて前距腓靭帯付着部裂離骨折であった．Karlssonスコアは平均94.1点（62〜100点）であったが，この成績は靭帯実質部断裂115症例の成績（平均88.4点）よりもむしろ良好であった．VASは小児裂離骨折0.6，靭帯断裂0.5で有意差はなかった．初診時のX線写真で，転位が1mm未満であった10例のうち8例で骨癒合が得られたが，1mm以上転位していた6例中5例では骨癒合は得られなかった．16例中2例で前方引き出しテストが陽性であり，4例で経過観察期間中に再度捻挫した．受傷後10年以上経過観察できた4例のKarlssonスコアは100点が2例，95点が2例であり，この4例のうち2例は最終観察時に骨癒合が得られていなかった症例であった．

【考察】短期的には，小児の外果裂離骨折は保存治療により靭帯実質部断裂と同等の治療成績が得られた．小児の外果裂離骨折はほとんどが前距腓靭帯付着部の裂離骨折であるため，通常のX線写真では診断が困難である．また成人に多い踵腓靭帯付着部裂離骨折よりも骨癒合が得られにくい．撮影法を工夫して確実に診断することが重要であり，さらに骨癒合をめざしてギプス固定を行う．骨癒合が得られなかった症例のうちどれほどが，いわゆるスポーツ年齢に達した時に症状を呈してくるかは今後の課題である．小児の外果裂離骨折の骨癒合率は決して高くはないが，骨端線閉鎖後に症状の出現した陳旧性外果裂離骨折の手術成績は比較的良好であり，そのような症例に対してのみ手術を行えばよいと考えている．

PD−10−4

Key Words :
avulsion fracture（裂離骨折）
lateral malleolus（外果）
child（小児）

小児足関節外果裂離骨折に対する保存療法の検討

高岡（たかおか） 孝典（たかのり）[1]，佐本 憲宏[2]，杉本 和也[2]，熊井 司[3]，
面川 庄平[3]，田中 康仁[3]，高倉 義典[4]

[1]高岡医院，[2]県立奈良病院整形外科，[3]奈良県立医科大学整形外科学教室，[4]西奈良中央病院整形外科

【目的】小児の足関節外果裂離骨折の骨癒合に有利な条件を知るため裂離骨片の転位の程度やギプス固定期間などについて調査した．

【対象と方法】対象は保存的に加療した45例48足の小児足関節外果裂離骨折症例で男性30例，女性18例で受傷時年齢は平均7.9歳（5から12歳）で全例骨端線閉鎖前であった．受傷から初診までの期間は受傷当日から10日で平均1.5日であった．調査期間の平均は27.8ヶ月（2から92ヶ月）であった．

方法は治療時に足関節外果裂離骨折新鮮例と診断された症例について単純X-P正面，側面像での転位の程度を1mm未満と1mm以上に分けて計測し，ギプス固定期間と骨癒合のとの関係について調査した．単純X-P正面，側面像だけでは受傷時の裂離骨片の有無や骨癒合が判断できない症例では原口らのATFL撮影を参考に撮影を追加した．

【結果】骨癒合が得られた例は，単純X-P正面，側面像での転位の程度が1mm未満のものではギプス固定期間が0から2週で10例中1例（10%），3週で4例中1例（25%），4週で12例中11例（92%），4週以上で3例中3例（100%）であった．転位の程度が1mm以上のものではギプス固定期間が0から2週で3例中0例（0%），3週で7例中0例（0%），4週で4例中0例（0%），4週以上で5例中2例（40%）であった．年齢，性別，左右差と骨癒合の有無については統計学的有意差は認めなかったが，転位の程度が1mm未満でギプス固定期間が3週と4週の症例での骨癒合の有無については統計学的有意差（$P<0.05$ フィッシャーの直接確率計算法）を認めた．

【考察】小児足関節外果裂離骨折の治療では骨癒合のために手術が有利であるという報告が多いが，剥離骨片を早期診断し，4週以上ギプス固定することによって保存的治療においても高い骨癒合率を得ることが可能であると考えられた．

PD−10−5

Key Words :
avulsion fracture（裂離骨折）
tensionband wiring（鋼線締結）
instability（不安定性）

疼痛・不安定性を有する小児足関節外果裂離骨折に対する治療

垣花（かきはな）　昌隆（まさたか），保坂　幸司，安村　健介，佐野　和史，大関　覚

獨協医科大学越谷病院整形外科

【はじめに】小児の足関節捻挫は日常診療ではよく遭遇する疾患である．成人では靭帯部分での損傷をおこすのに対し骨端線閉鎖以前の小児では靭帯付着部の骨片を伴う裂離骨折となることが多い．しかし靭帯付着部は大部分が軟骨であるため単純レントゲン像では診断が着きにくく捻挫として放置されるケースが多くそのため足関節に不安定性を示す症例は少なくない．我々はこの病態を精査し，疼痛，不安定性を有する患児には観血的骨接合術を行ってきたので報告する．

【症例】2003年以降当院を受診した16歳以下の小児で，靭帯損傷，捻挫と診断された者は78例でそのうち外果の裂離骨折を伴っていた者が24例（33%）存在した．受傷起転はサッカーやバスケットボールなどスポーツ時の受傷が11例，階段をふみはずす，転倒など日常生活での受傷が13例であった．いずれも当院，あるいは前医でまず保存加療が施行された者がほとんどであった．保存療法はシーネまたはギブスによる固定が1から4週おこなわれていた．そのうち10例11足（42%）に疼痛と不安定性が残存し手術を必要とした．その内訳は男児4例，女児6例，右側5例，左4例，両側1例であった．手術時年齢は平均12歳（8〜16歳），平均観察期間は12ヶ月（5〜60ヶ月）だった．

【手術】骨折面を新鮮化し1.6mmC-ワイヤーと0.97mmソフトワイヤーを用いたテンションバンドワイアリングを行った．

【結果】手術を行った者全例で骨癒合が得られ，いずれの症例も術後足関節の疼痛と不安定性はなくなった．

【考察・まとめ】小児の足関節外果裂離骨折の診断には単純レントゲン斜位像や軸写像が有用でありエコーなども有用である．保存療法でも骨癒合が得られる症例があり，たとえ骨癒合が得られず線維性癒合となっても症状が軽快することが多い．しかし骨癒合が得られていない症例は，しばしば捻挫を繰り返しており，痛みや不安定性が残存する場合は骨接合が有効な方法である．テンションバンドワイアリングは骨端線を損傷することなく強固な固定が可能である．

疼痛と不安定性が残存する症例では骨接合術がすぐれた治療法である．

PD−10−6

Key Words :
foot（足）
ankle（足関節）

小児足関節外果分離骨（陳旧性裂離骨折）の治療経験

門田（もんでん）　聡（さとし）[1]，長谷川　惇[2]，日尾　有宏[3]，高岸　憲二[3]

[1]高崎第一病院，[2]東前橋整形外科，[3]群馬大学整形外科

【目的】小児の足関節捻挫では，成人に比して外果下端の裂離骨折を起こすことが多いとされる．その後，骨癒合が得られずに骨片が陳旧化した場合は分離骨となって残存し，同部に急性または慢性的外力が加わることにより症候性となり得る．今回われわれは症候性の足関節外果分離骨の症例に対して手術的治療を行い，良好な結果が得られたので報告する．【対象と方法】年齢が18歳未満で発症から3ヶ月以上経過し，かつ保存的治療に抵抗した症例を対象とした．症例は107例111関節，内わけは男49例51関節，女58例60関節，外傷歴は98関節（88.3%）に認められた．手術時年齢は8歳～17歳（平均14.1歳），術後経過観察期間は7ヶ月～12年1ヶ月（平均5年3ヶ月）であった．手術方法は，切開下に骨片を摘出して外側靭帯を前進・縫着させたもの40関節，骨片を摘出して移植腱を用いた靭帯再建術35関節，関節鏡視下骨片摘出術20関節，および骨接合術16関節であった．後療法は術後約3，4週間の歩行用ギプス固定とし，その後はアンクルサポーターを装着させ，疼痛の範囲内で徐々に日常生活活動を許可していく．単純X線所見等にて問題がなければ6～8週程度にて各種活動に復帰させた．【結果】107例中102例（95.3%）が各種スポーツおよび日常生活に完全復帰した．自覚症状の評価として，96関節は症状が消失または著明に改善した．10関節はスポーツ時に軽度の運動時痛または不安定感が残存した．しかし5関節は症状が増強し，スポーツレベルの低下を余儀なくされた．客観的な評価として，ストレスX線では距骨傾斜角および前方移動距離の平均値は術前それぞれ11.1±6.0°，6.3±2.8mmが，術後それぞれ4.3±1.8°，3.7±2.6mmと有意な改善を示した．【考察】裂離骨片が陳旧化した場合，外果下端に生じる過剰骨との鑑別が問題となるが，自験例において外傷歴のあるものがほとんどであるため，本症の発生原因は骨端線閉鎖以前に生じた裂離骨折の遺残が主因であると考えている．新鮮骨折例に対しては保存的治療として3～4週のギプス固定にて症状の消失が見込まれるが，受傷時に十分な初期治療がなされず，初診時には既に骨片が陳旧化していることが少なくないのが実情である．手術的治療は良好で安定した成績が得られるが，骨片の大きさ，足関節の不安定性の程度，関節鏡所見による靭帯の質，骨端線の存在の有無，および患者の活動性や希望等にて各々の術式を選択する必要がある．また，どの術式を選択したとしても（特に関節鏡視下骨片摘出術においても）靭帯の切離動作が加わるので，術後の靭帯機能不全の発生を確実に防止するためにギプスやサポーターの確実な外固定を行うことが重要であると考えている．そのため，各々の手術方法における実際のスポーツ等の各種活動の復帰は，おおむね同時期になると思われる．

MS−4

Key Words :
lumbar spondylolysis（腰椎分離症）
diagnosis（診断）
treatment（治療）

スポーツ選手における腰椎分離症の State of the Art〜この不可解な病態を科学する〜

西良（さいりょう）　浩一（こういち）

帝京大学医学部附属溝口病院整形外科



1982年香川県立高松高校卒業　1988年徳島大学医学部卒業　1994年徳島大学大学院修了（医学博士授与）　1995年米国IOWA大学留学（1997年帰国）　1999年徳島大学医学部講師　2003年米国TOLEDO大学留学（2005年帰国）　2004年国際腰椎会議ISSLSにて最優秀ポスター賞（分離症の初期診断法の発表）　2006年徳島大学医学部講師復職　2010年帝京大学医学部附属病院溝口病院准教授　2010年国際腰椎会議ISSLSにて最優秀口演賞（分離症の装具療法の発表）

【はじめに】
腰椎分離症は発育期のスポーツ選手に多発する脊椎疲労骨折である．癒合が得られず偽関節となると，すべりや椎体変形を随伴する．晩年にはragged edgeにより神経根症も併発する．このように経年的に病態を変化させる不可解な疾患である．今回この不可解な病態を科学してきたState-of-the-Artを紹介したい．

【診断】
発育期では疲労骨折として発生した時期を確実に捉えることが重要である．MRIにて隣接pedicleに浮腫像が（STIRの高輝度像）見られるとき初期分離症が存在する（Sairyo et al. SPINE 2006）．この時期は，保存療法で骨癒合が得られる絶好の病期であり見逃してはならない．運動中最も高い応力が発生する部位はparsであるが，pedicleにも高い応力が生じている．従って，parsに疲労骨折が生じるほどの運動負荷が加わっている場合，pedicleにもmarrow edemaを生じさせるような負荷がかかっている（Sairyo et al. SPINE 2006）．スポーツ選手のpars stress fractureとpedicle marrow edemaは並行して進行する病態といえる．

【保存療法】
CTとMRIで分離症は4期に分類される．初期群，進行期pedicle浮腫陽性群，進行期pedicle浮腫陰性群，終末期偽関節群である．このうち，終末期以外では装具療法で骨癒合の可能性がある（Sairyo et al. JBJS-B 2009）．体幹装具は分離症の発生に関与が高いとされる伸展運動と回旋運動を制限できる硬性装具が望ましい（Sairyo et al. Clin Biomech. 2006）．硬性体幹装具を使用すると，その癒合率はそれぞれ，94%，64%，27%，0%である（Sairyo et al. ISSLS 2010）．癒合に掛る期間はおおよそ初期では3カ月，進行期では6カ月である．スポーツ選手では治療に専念できる期間が限られているため，骨癒合を目指すか，疼痛管理でスポーツ復帰を促すかの判断に，この情報は極めて有用である．疼痛管理のためのスポーツ用装具は，背側にパッドを入れた伸展制限コルセットが望ましい．現在アルケア（株）と共同でワンタッチで装着可能な装具を開発している．

【手術療法】
偽関節となった終末期で滑膜炎を繰り返す場合には修復術が適応される．対象がスポーツ選手であるため，少しでも背筋群に低侵襲である術式を模索してきた．現在，経皮的pedicle screwを応用し，正中切開を3-4cmに減少させる手技を開発し（Sairyo et al. JNS 2009），これまで16名に応用した．今後，さらに発展する手技であると思われる．分離修復すると，椎間可動域・椎間板応力・回転中心などが正常化するという力学的メリットもある（Sairyo et al. Clin. Biomech. 2006）．

【すべり併発】
分離症がすべりに至る時期は発育期であるため，すべり症には発育期特有の解剖学的病態の関与が考えられる．縦断的解析から，発育期の中でも腰椎の骨年齢が幼若な時期にすべりが好発することが分かった（Sairyo et al. The Spine J 2001）．つまり，椎体に二次骨化核が見られる時期がすべる時期で，成長が終了すると滑らなくなるのである．椎体終板の成長軟骨板が長官骨同様剪断外力に弱いため，発育期分離症では椎間板ではなく成長軟骨板ですべることが各種基礎的研究から明らかとなった（Sairyo et al. SPINE 1998；SPINE 2004；Eur SPINE J 2006）．

PD−9 パネルディスカッション9

9：10〜10：40

「スポーツ選手における装具の使い方」

座長：原　　邦夫（社会保険京都病院スポーツ整形外科）
　　内尾　祐司（島根大学医学部整形外科）

パネリスト：

1. 間瀬　泰克（八王子スポーツ整形外科）
2. 小林　尚史（KKR 北陸病院整形外科）
3. 金岡　恒治（早稲田大学スポーツ科学学術院）
4. 藤谷　博人（聖マリアンナ医科大学スポーツ医学講座）
5. 大久保　衞（びわこ成蹊スポーツ大学競技スポーツ学科）

パネリスト



間瀬　泰克
八王子スポーツ整形外科院長

1987年　日本医科大学医学部卒業　日本医科大学付属病院第一外科　1988年　日本医科大学第二病院整形外科　1990年　日本医科大学付属病院救命救急センター　1992年　大洗海岸病院整形外科整形外科医長　1993年　日本医科大学多摩永山病院整形外科　2003年　八王子スポーツ整形外科院長　2007年　医療法人スポーツメディカル理事長



小林　尚史
KKR 北陸病院整形外科部長

生年1962年　現職　KKR 北陸病院整形外科部長　専門分野　肩関節，関節鏡視下手術　学歴・職歴　1987年3月　金沢大学医学部卒業　2001年　KKR 北陸病院整形外科　現在に至る　資格　全日本スキー連盟スノーボード準指導員　日本スノーボード協会C級インストラクター　院外活動　2010年柏レイソルチームドクター，メディカルアドバイザー



金岡　恒治
早稲田大学スポーツ科学学術院

1988年3月　筑波大学医学専門学群　卒業　1998年3月　筑波大学大学院博士課程医学研究科　卒業　2000年7月　筑波大学　臨床医学系　整形外科　講師　2007年4月　早稲田大学スポーツ科学学術院　准教授　現在に至る　脊椎脊髄外科指導医　日体協公認スポーツドクター　日本水泳連盟　医科学委員　2000年シドニー，2004年アテネ，2008年北京五輪　水泳帯同ドクター



藤谷　博人
聖マリアンナ医科大学スポーツ医学講座

1988年　聖マリアンナ医科大学卒業．1995年　聖マリアンナ医科大学大学院修了．（医学博士）　米国 Vermont 大学整形外科，留学．　1998年　聖マリアンナ医科大学整形外科学教室，助手．　2002年　聖マリアンナ医科大学スポーツ医学研究室，講師．　2003年　聖マリアンナ医科大学スポーツ医学講座，講師．



大久保　衞
びわこ成蹊スポーツ大学教授（競技スポーツ学科）

1948年滋賀県生まれ．1973年大阪市立大学医学部卒業，1979年同大学院医学研究科修了．国立大阪病院を経て，1984年大阪市立大学医学部整形外科助手，講師，1993年助教授．2003年より現職．

PD−9−1

Key Words :
knee brace（膝装具）
post operation（術後）

手術後における膝装具の有効性の検討

間瀬（ませ）　泰克（やすよし），白石　　稔

八王子スポーツ整形外科

膝装具に関しては，使用の有無や装着期間が施設によってさまざまであり，また選手個人の意識や性格などによっても装具装着が有用な場合と逆にマイナスとなる場合がある．一般に膝装具は患部の安静を保ち，疼痛や不安感を和らげ，不意のアクシデントに対する防御になり術直後は有効であるが，長期にわたり装着を行うと筋力低下や可動域獲得の遅れなどデメリットの方が多くなるため，使用する場合は装着期間を出来るだけ短くすることが望ましい．

われわれの施設では，超短期入院にて関節鏡視下手術を行っており，膝関節では前十字靱帯再建後3〜5日で退院，それ以外の半月板切除・縫合，骨軟骨移植などの手術は日帰りで行っている．病院で入院時の局所安静と異なり，自宅での療養の場合はどうしても患部にかかるストレスが多くなり，不意のアクシデントが起こる機会も増える．これに対し，われわれは膝装具を使用することにより，早期退院に対する選手の不安を和らげるとともに患部への注意を促している．使用期間は原則として関節内組織が安定するまでの術後2〜3週間としている．

今回改めて，選手が術後の装具装着に対して，どのような意識を持っているかを調査し，術直後の装具装着の必要性および装着期間を検討した．方法は選手個人に術直後からリハビリ通院中の過程で，以下の4段階から選択評価してもらった．A：装具が無いとかなり不安，B：装具が無いと少し不安，C：装具が無くても問題ない，D：装具があるとかえって歩きにくい．同時に，独自に作成した「疾患に対する意識・性格診断テスト」を施行し，装具に対する意識調査の結果との関連を検討したので報告する．

PD-9-2

Key Words :
shoulder（肩）
brace（装具）
sports（スポーツ）

スポーツにおける肩関節疾患に対する装具の使い方

小林（こばやし）　尚史（たかし）

KKR 北陸病院整形外科

肩関節は胸鎖関節，肩鎖関節，肩甲上腕関節，第二肩関節，肩甲上腕関節，肩甲胸郭関節により構成される複合関節と一般的には理解されている．しかし，スポーツにおける肩関節障害を考えるときに重要なことは，足先から指先，頭にいたるまですべての関節の動き，筋の柔軟性と筋力，あるいは各関節の使い方が肩関節に影響を与えていることを知っておかなければ良い治療ができない．さらに，それぞれの関節，筋の使い方が障害の発生に大きく関与している．したがって，肩関節のスポーツ障害の治療を考えるときには身体の問題点と，実際の動きの中での問題点を総合的に考慮して治療にあたらなければならない．

肩関節そのものに使用される治療用装具としては，脱臼例に使用する肩外旋位固定装具がある．従来脱臼後は内転内旋位固定が行われてきたが，剥離した関節唇―関節包複合体は肩外旋位により整復されることが井樋らにより証明され，肩外旋位固定装具はこの考えを用いた画期的な装具であり，従来の常識を覆すとともに，新鮮脱臼例の治療に大きな福音をもたらした．

また，肩の外転，外旋，水平伸展を制限する脱臼予防装具は関節の制動による脱臼防止効果でなくメカノレセプターの関与も報告されており，柔道，ラグビーのような種目を限定すれば脱臼予防に役立つ．しかし，肩関節の正常な動きを規制するために投球動作を含むような種目には適さない．

さらに，肩と離れた関節に使用される装具がその関節のどのような動きをどの程度規制し，全体の動きにどのような影響を与え，その結果，肩関節に悪影響を及ぼすことがないかどうかを考えておく必要がある．

実際のスポーツ現場では，肩関節のある動きを制御して機能の改善を期待することは難しい．肩は多くの関節を含み，その安定性と機能は筋に依存しているために，動きを許容した中での機能改善をもたらす新しい世代の装具が望まれる．

PD−9−3

Key Words :
lumbar disorder（腰部障害）
brace（装具）
injury prevention（障害予防）

スポーツ選手における装具の使い方―腰部障害―

金岡（かねおか）　恒治（こうじ）[1]，西良　浩一[2]

[1]早稲田大学スポーツ科学学術院，[2]帝京大学医学部附属溝口病院整形外科

スポーツ選手に腰部障害を持つものは多く，その有訴率や椎間板変性保有者率には種目による特異性を認める．このためスポーツ活動に伴う特異的な腰椎挙動が腰部障害発生に関与していると考えられる．スポーツ選手の腰部障害は①変性椎間板や椎間板ヘルニア由来の前屈型障害，②椎弓疲労骨折（分離症）や椎間関節障害などの伸展型障害，③筋・筋膜・筋付着部由来の筋筋膜性腰痛，④仙腸関節障害，⑤いずれにも分類されない非特異的腰痛に大別される．装具療法はこれらの各病態で，疼痛誘発姿位を避けるために腰部の可動域を制限することや腹圧を高め体幹安定性を高めること等を目的に用いられる．また各病態によって装具の必要性は異なるが腰椎分離症においてはその重要性が高い．

腰椎分離症には初期，進行期，終末期のステージがあり終末期では骨癒合を期待できない．このため発育期の選手が腰椎伸展回旋時痛を呈し，単純レントゲンで分離所見を有さない場合にはMRI，CTを用いた早期診断を行う．これにより初期，進行期と診断される疲労骨折の病期には骨癒合を目指した装具療法を第一選択とする．これまでの生体力学的研究によって腰椎の伸展・回旋動作が関節突起間部に応力集中させることが明らかにされており，装具には体幹伸展挙動のみならず回旋挙動を制限することが求められる．このための体幹硬性装具が考案され，これを用いた装具療法によって高い骨癒合率を経験し報告している．

装具療法を行う際に留意する点として，漫然とした使用は避け，必要な時期に，最適な制動を行うことが重要となる．また，体幹装具使用に伴う体幹筋筋力の低下や治癒後の再発予防対策として，装具療法実施中にも疼痛が生じない範囲での体幹筋トレーニングや下肢のストレッチを指導する．

伸展型腰痛を呈する場合には，運動時の姿勢として骨盤後傾位をとり腰椎前弯を減少させることが望ましい．これまでの研究から体幹深部筋である腹横筋が骨盤を後傾させることが明らかにされているため特に腹横筋のトレーニングが重要となる．また，大腿四頭筋・ハムストリングスのタイトネスによる骨盤前後傾可動域制限が存在すると，運動中の腰椎への負荷を増すことになるため下肢筋群のストレッチを指導する．

スポーツ選手にとって運動を休止・制限し装具療法を行うことは容易に受け入れられない場合が多いが，休止期間中にも腰痛予防のみならず競技パフォーマンスを向上させることも期待できるトレーニングを行うことで治療を受け入れやすくなり，コンプライアンス向上も期待できる．

PD-9-4

Key Words :
brace（装具）
ankle（足関節）
sports（スポーツ）

スポーツ選手に対する足関節ブレース

藤谷（ふじや） 博人（ひろと）

聖マリアンナ医科大学スポーツ医学講座

【緒言】近年，足関節ブレースは，スポーツ現場において非常に多くの種類がみられている．一概に足関節ブレースと言っても，それらの構造，材質，デザイン，強度，装着感，等はそれぞれ千差万別であり，実際にそれらを処方するドクター，あるいは使用する選手達は，その選択に迷うことが多いのが現状である．しかしながら，どのようなブレースが最も機能的に有用なのか等についての科学的検証は少ない．

現在，現場においてよく使用されている足関節ブレースをみてみると，構造的には，A，足関節全体を包み込みシューズのように紐で巻き上げ(あるいはさらにその上からストラップ等を巻き）固定する「lace-up 式」のタイプ，そしてB，ヒンジ付きの硬性サポートがU字型フレームを形成し，内・外果を側方から固定する「semi-rigid 式」のタイプ，の2つに大きく分類できる．

本研究では，これら2つのタイプの足関節ブレースの機能についてそれぞれ多角的に分析を行い，ブレースの構造との関連性について検討を行った．

【対象】対象は下記の2種類の足関節ブレースである．

A.「Lace-up 式」(Cramer 社)

薄いナイロン素材の本体に，内・外側にクロスした非伸縮性ストラップがあり，外側ストラップは前距腓靭帯の走行に沿っている．

B.「Semi-rigid 式」(Active Ankle 社)

両果を側方から固定する形状のプラスチック製U字型構造で，シューズのインソールの下に挿入してシューズと一体化できる．内・外果部分のヒンジにて足関節の底・背屈はフリーである．

【方法】これらのブレースを，陳旧性足関節外側靭帯損傷にて関節動揺性を有する大学体育会選手に装着させ，①ストレスX線撮影による足関節制動効果（前方動揺性，内反動揺性），②パフォーマンス（sprint test）への影響，および③装着時の主観的評価（VAS）について検討を行った．

【結果および考察】今回，これら①制動効果，②パフォーマンステスト，および③主観的評価の結果と，各ブレースの構造，材質，デザイン，等との関連について詳細に検討する．

また一方，スポーツ選手におけるブレース装着の目的には，予防，再発予防，治療の3つが挙げられることが多いが，それぞれの目的に対し，どのようなブレースを選択すべきかについても考察を加える．

PD−9−5

Key Words :
sports injuries（スポーツ障害）
insole（足底板）
clinical evaluation（臨床評価）

スポーツにおける装具の有効性―下肢のスポーツ障害に対する足底板の臨床成績の検討―

大久保（おおくぼ）　衞（まもる）[1]，大槻　伸吾[2]，勝　　真理[3]

[1]びわこ成蹊スポーツ大学スポーツ学部競技スポーツ学科，[2]大阪産業大学人間環境学部スポーツ健康学科，[3]株式会社アシックススポーツ工学研究所

【はじめに】下肢のスポーツ障害に対する足底板の適用には長い歴史があり，現在もなお保存療法の重要な選択肢である．しかし，材料の選択や形状など処方には様々なものがあり，予防的な足底板を含めるとその選択に迷うことも少なくない．臨床の現場では，確かに一定の効果や満足度は得られるものの，効果判定の客観的基準は不十分であり，効果の発現機序についても科学的証拠は必ずしも十分とはいえない．今回の報告では，臨床成績や効果の発現機序に関する演者らの取り組みを再評価するとともに，文献的考察を通じて，スポーツ障害に対する足底板の現状と問題点，今後の課題について検討したい．

【足底板の適用（適応）と処方】

演者らは下肢を中心に，少なくとも論理的に効果の機序を説明できることを条件に，足関節・足部の障害（アキレス腱炎，扁平足障害など）だけでなく膝や下腿の障害にも適用してきた．

処方については，従来の諸家の報告を基に足（内側縦）アーチの支持，中足支え，内外側の楔状板，踵部の挙上および当該部の軟性素材の使用などである．

足底板の介入は歩行や走行時の立脚期であり，特に踵接地時の緩衝や立脚中期でのアライメント矯正が主なものである．したがって，処方の前には足部アライメントや足関節可動性の評価が重要となる．現在，足部アライメントの評価は，単純レントゲン撮影や触診での計測（足アーチ高率）により行なっているが今後とも検討が必要である．

【臨床評価と成績，および効果の発現機序】

臨床効果の判定には足底板により①臨床症状が軽快（症状の軽快），②スポーツ活動量が変わらないか増加（活動量の変化），③不快感などがなく満足（総合的評価），以上の三つの観点のすべてが満足されたとき「有効」と判定してきた．これまでの数次の臨床成績の検討ではいずれも約 70% が有効と判定された．

効果の発現機序に関する生体力学的検討では，足底板には二つ機序が考えられる．一つはアライメントへの介入で，今一つは緩衝作用である．前者では，内側楔状板による下腿内旋抑制が示唆された．後者では，足底板の足底面への適合性の良否が緩衝に関与することが示唆されている．他方で，スポーツ活動中の緩衝機能の低下は，むしろ生体の疲労による影響の方が大きいことも示唆されている．

【今後の課題】

足底板は，臨床の現場では今後とも重要な手段であり続けると考えられる．最近ではスポーツ用品メーカー（A 社）が一般人の走行中の生体力学的データの評価も行っており，今後のデータの蓄積が期待される．足底板の処方，効果判定，効果の機序などの科学的証拠の質を上げるには，臨床成績の検討をさらに深化させるとともに，評価法の客観化，生体力学的評価の標準化などが今後とも課題である．

PD－11 パネルディスカッション11

10：50～12：20

「腰椎分離症の病態と治療」

座長：加藤　真介（徳島大学大学院ヘルスバイオサイエンス研究部再生修復医歯学部門感覚運動系病態医学講座運動機能外科学分野）

笹生　豊（聖マリアンナ医科大学整形外科）

パネリスト：

1. 西良　浩一（帝京大学医学部溝口病院整形外科）
2. 竹林　庸雄（札幌医大整形外科）
3. 日置　暁（岐阜大学整形外科）
4. 山崎　昭義（新潟中央病院整形外科脊椎・脊髄外科センター）
5. 小島　敦（聖マリアンナ医科大学整形外科学教室）
6. 大場　俊二（(医) 大場整形外科）

パネリスト



西良　浩一
帝京大学溝口病院整形外科准教授

1988年　徳島大学医学部卒業　1994年　徳島大学大学院修了　1995年　米国IOWA大学留学（1997年帰国）　1998年　徳島大学整形外科助手　1999年　徳島大学整形外科講師　2003年　米国TOLEDO大学留学（2005年帰国）　2010年　帝京大学溝口病院整形外科准教授　現在に至る

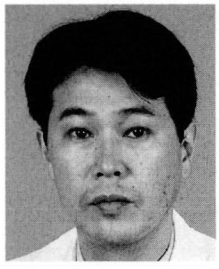

竹林　庸雄
札幌医大整形外科

1964年3月25日　生　1989年　札幌医科大学卒業　同大学整形外科入局　1994年　札幌市発達医療センター整形外科　医長　1998年　米国Wayne州立大学留学　2002年　札幌医科大学整形外科学　助手　2006年　札幌医科大学整形外科学講座　講師



日置　暁
岐阜大学医学部付属病院整形外科　医員

2001年3月：福井医科大学　卒業　2001年4月：岐阜大学整形外科入局　2007年4月：岐阜大学大学院医学研究科入学　2010年3月：岐阜大学大学院卒業（学位取　得）　2010年4月：岐阜大学医学部付属病院整形外科　医員



山崎　昭義
新潟中央病院整形外科脊椎・脊髄外科センター長

1985年　新潟大学卒業，同整形外科入局　1994年　米国Alfred I. duPont小児病院留学　1995年　新潟中央病院　2005年　新潟大学臨床助教授　2007年　新潟大学臨床准教授　2009年　新潟中央病院副院長　2010年　新潟中央病院院長　新潟大学臨床教授



小島　敦
聖マリアンナ医科大学病院　医長

2001年　聖マリアンナ医科大学　卒業　同大学病院　整形外科学教室　2007年　同大学大学院修了　同大学　助教　同大学横浜市西部病院　医長　2008年　同大学病院　医長　現在に至る



大場　俊二
(医) 大場整形外科院長

1954年　大分県生まれ　1980年　日本医科大学卒業　同整形外科入局　1989年　大分市明野にクリニック開院．2005年　大分スポーツリハビリテーションセンター開設．2007年　現地に移転，名称変更．専門領域/スポーツ整形外科　(社) 大分県サッカー協会専務理事　(財) 日本サッカー協会評議員　大分県スポーツドクター協議会副会長

PD−11−1

スポーツ選手の腰椎分離症〜病態に応じた腰痛管理〜

西良（さいりょう） 浩一（こういち）

帝京大学医学部溝口病院整形外科

腰椎分離症は発育期のスポーツ選手に好発する脊椎疲労骨折であり，発育期における腰痛の主因である．一言で分離症と言っても，腰痛発現の病態は病期により異なり，大きく二種類に分類される．初期から進行期にかけては疲労骨折の痛みであり，進行期から終末期では，滑膜炎が腰痛の原因となる．

1：疲労骨折に伴う痛み（CT 病期で初期から進行期）

症状は，基本的には腰椎伸展にともなう腰痛である．しかし，疲労骨折部からの骨外出血および浮腫が神経根を刺激する場合，屈曲時痛や SLRT 陽性などといった坐骨神経痛類似の症状を来す(Sairyo et al. Am J Sports Med 2009)．この時期では，体幹硬性装具での局所安静により，疲労骨折部の骨修復が期待できる．したがって，腰痛対策は同時に骨癒合を目指した治療となる（Sairyo et al. JBJS-B 2009）．3-6 か月のスポーツ中止と装具装着により腰痛は全例で消失し，手術が適応された症例はない．腰痛消失は分離部骨癒合の有無とは無関係で，スポーツ休止早期に消失する．また癒合に要する期間は病期で異なる．初期は約 3 カ月，進行期では約 6 カ月必要とする（Sairyo et al. ISSLS 2010）．

2：分離部滑膜炎による痛み（CT 病期で進行期から終末期）

この時期では骨癒合の可能性が低いため，原則疼痛対策を行いながらスポーツ復帰を支援している．腰椎伸展時の腰痛が主訴であることが多く，伸展制御ナイトブレイスを処方する．MRI 上，分離部に水腫が明瞭で疼痛が頑固である場合，分離部ブロックを行い，滑膜炎を鎮静化させる．これらの保存法にてこの時期の腰痛対策は可能である．稀ではあるが，保存法に抵抗性の場合は分離修復が適応される．対象は若年スポーツ選手であることが多く，背筋に低侵襲であることが望ましい．我々は経皮的椎弓根スクリューを使用し，pedicle screw hook rod 法を低侵襲に応用している（Sairyo et al. J Neurosurg 2009）．

結語：

腰椎分離症における腰痛発現には二つの病態がある．病態に応じ，治療法を選択する必要がある．

PD−11−2

Key Words :
lumbar spondylolysis（腰椎分離症）
athletes（スポーツ選手）
incidence（発生頻度）

発育期スポーツ障害としての腰椎分離症の検討

竹林（たけばやし） 庸雄（つねお）[1]，平野　章[1]，吉本　三徳[1]，井田　和功[1]，
津田　肇[1]，中野　和彦[2]，山下　敏彦[1]

[1]札幌医大整形外科，[2]西岡第一病院

【はじめに】

腰椎分離症の発生頻度は諸家の報告により異なるが3-6%である．一方，発育期のスポーツ選手の腰痛症に占める腰椎分離症の割合は，15-50%とばらつきが見られる．われわれは発育期にスポーツを行い，腰痛を主訴に来院した患者の臨床症状，単純X線，CT，MRIを前向きに調査し，発育期腰椎分離症の発生頻度や特徴について検討したので報告する．

【対象と方法】

2008年1月～10月に腰痛を主訴に来院した発育期（8-18歳）で，スポーツ活動をほぼ毎日行っている患者を対象に前向き調査を行った．．調査項目は臨床所見としてスポーツ種目，罹病期間，腰部伸展時痛の有無，下肢症状の有無を調査した．画像所見としては，単純X線で分離の有無，分離レベルを，CTでは分離の有無，Gapのサイズを，MRIではT2WIで椎弓根部における高輝度所見の有無を調査した．

【結果】

対象は100例（男76例，女24例），平均年齢15.0歳であった．スポーツ種目は野球が31例と最多で，罹病期間は2週未満51例，2週～3ヶ月が28例，3ヶ月以上が21例であった．単純X線で分離を認めたのが34例，CTで判明したのが8例で42例に分離を認めた．椎弓根部高輝度所見は分離42例中17例（40.5%），分離のない58例中12例（20.7%）で認めた．腰部伸展時痛を認めたのは69例で，分離42例中34例（81.0%），分離の無い58例中35例（60.3%）であった．一方，伸展時痛を認めた69例中分離は34例（49.3%），伸展時痛のない31例で分離なしが23例（74.2%）であった．下肢痛は5例で，その内腰椎椎間板ヘルニアは2例であった．

【考察】

100例中42例で分離症を認め，これまでの報告と同様高率だった．MRIでの椎弓根部高輝度所見は分離42例中17例で，分離の無い58例でも12例認められたが，この12例は分離前期と考えられた．分離症患者では腰部伸展時痛を高率（81.0%）に認め，逆に伸展時痛が無い患者では分離症も少なかった（74.2%）．発育期に伸展時痛を認める患者では慎重な観察が必要である．

PD−11−3

Key Words :
lumbar spondylolysis（腰椎分離症）
surgical treatment（手術治療）
segmental transvers wiring（分離部修復術）

腰椎分離症に対する分離部修復術（Segmental Transvers Wiring）の手術成績

日置（ひおき）　暁（あきら）[1]，宮本　敬[2]，野澤　聡[1]，山本　孝敏[1]，
貞升　彩[3]，伏見　一成[1]，清水　克時[1]

[1]岐阜大学整形外科，[2]岐阜大学脊椎骨関節再建外科，[3]千葉大学整形外科

当科では適応は保存的治療が奏功しない　隣接椎間の変性が軽度の腰椎分離症症例に対し，Segmental Transvers Wiring 法による手術治療を行っている．

目的：腰椎分離症に対する Segmental Transvers Wiring 法の治療成績とスポーツ活動復帰について報告すること．

対象：1996 年～2008 年，岐阜大学および関連施設で segmental transvers wiring 法を施行した腰椎分離症 34 例 37 椎．男性 26 例，女性 8 例，手術時平均年齢 23.1 ± 6.7 歳，平均経過観察期間 73 ± 43.0 ヵ月，分離レベルは L5 単独が 32 例，L4，L5 の 2 椎に分離を認めたのが 1 例，L3，L4，L5 の 3 椎に分離を認めたのが 1 例であった．

競技種目は野球 8 名，サッカー 5 名，ゴルフ 4 名，自転車 3 名，テニス 3 名，バスケットボール 2 名，水泳 2 名，その他ソフトボール，バドミントン，空手，登山，陸上，ジョギング，ウォーキングが各々 1 名であった．

評価・検討項目：術後合併症，骨癒合（片側のみ癒合は骨癒合不全とした），JOA スコア，スポーツ活動レベルを評価した．スポーツ活動レベルは，上位から競技レベル・部活動レベル・趣味レベル・活動中止レベルの 4 段階とした分類を独自に作成し，各症例を初診時及び術後最終診察時においてレベル判定を行った．

結果

術後合併症：横突起骨折を 1 例，Wire 破損は 4 例に認めた．

骨癒合：37 椎中 27 椎に認め，癒合率は 73% であった．骨癒合不全を呈した 10 症例のうち 7 例では腰痛を認めなかった．

JOA スコア：術前平均 21.5 ± 4.0 点，術後平均 25.8 ± 3.2 点であり，有意に（$p<0.01$）改善を認めた．平林式を用いた平均改善率は 52.1 ± 49.8% であった．

スポーツ活動レベル：競技レベル 5 例中 4 例（80%），部活動レベルでは学業で活動を中止した症例を除く 7 例中 4 例（57%），趣味レベルでは，8 例中 6 例（75%）がレベルを維持した．活動中止レベルでは 8 例中 5 例（63%）が趣味レベルのスポーツ活動を始め，3 例（38%）は活動中止レベルのままであった．

骨癒合とスポーツレベル変化には有意な関連は認めなかった．

考察：今回の対象症例では，自主的にスポーツ活動を行っていると考えられる競技レベル，趣味レベルでは比較的復帰率は高く，一方，部活動では相対的に劣る結果であった．スポーツ復帰率には個々のモチベーションが関連する可能性についても示唆された．

まとめ：腰椎分離症に対する segmental transvers wiring 法の手術治療成績について，スポーツ活動を中心に報告した．本術式は腰痛症状の改善，スポーツ活動の維持，向上に概ね有用であった．スポーツ活動レベル別には，競技レベルでの復帰率が最も高く，個人のモチベーションが復帰の重要な因子であることが示唆された．

PD−11−4

Key Words :
lumbar spine（腰椎）
lysis（分離症）
osteosynthesis（骨接合術）

腰椎分離症に対する骨移植を併用しない経皮的骨接合術

山崎（やまざき） 昭義（あきよし）[1]，渡辺　慶[1]，佐野　敦樹[2]，勝見　敬一[1]，大橋　正幸[1]

[1]新潟中央病院整形外科脊椎・脊髄外科センター，[2]新潟大学整形外科

【はじめに】Fujii らは，腰椎分離症を CT 画像にて 3 stage に分類し，保存的加療では progressive もしくは terminal stage で極めて骨癒合率が低かったと報告しており，これら陳旧例に対しては外科治療が適応になることが多いとしている（2004）．Buck は，分離部に腸骨移植し，遊離した椎弓の尾側から lag screw を刺入する事で分離部を固定する，直接修復術を報告した（1970）．また清水は，新鮮例 3 例に経皮的に screw 固定のみを行い骨移植は行わない Buck 変法で，全例即スポーツ復帰，外固定無しで骨癒合が得られたと報告している（2006）．今回我々は，新鮮例のみならず，progressive もしくは terminal stage のいわゆる陳旧性腰椎分離症に対しても Buck 変法を行い，椎間固定術を可能な限り避ける努力を行ってきたので報告する．

【対象】平成 18 年 12 月～平成 22 年 3 月に手術を行った 5 例である．男性 4 例，女性 1 例で，手術時年齢は 13～17 歳（平均 15 歳）．Level は L5 が 4 例（うち 1 例は L4/5 の椎間板ヘルニアに対し MED を同時に施行），L3 が 1 例（L4 の分離すべり症に対しては，PLIF を同時に施行）であった．手術では，2 方向イメージ透視下に約 1cm の皮切から径 4mm の cannulated screw を左右 1 本ずつ尾側より分離部を貫通させて bicortical に固定した．術後は hard corset を 3 例に，damen corset を 2 例に装着させた．

【結果】全例術前の腰痛が消失しており，また 2 例にみられた下肢神経症状も消失し，臨床的には問題がなかった．骨癒合が完全に得られたと確認できたのは 1 例，bridging callus が分離部周囲にあり，安定化してはいるがまだ完全に骨癒合しているとは言えないものが 4 例であった．

【考察】腰椎分離症の疼痛に対し，除圧のみでは後方要素の力学的な破綻は解決されておらず，再発やすべり症への移行という問題がある．また，骨移植を併用した直接修復術では，傍脊柱筋などの軟部組織への侵襲や採骨部痛という題がある．さらに，椎間固定術には，軟部組織への侵襲に加え，椎間可動性の消失と将来的な隣接椎間障害の問題がある．本術式の利点は，小皮切で軟部組織への侵襲がほとんどなく，骨移植が不要であることである．欠点は，薄い椎弓内への screw の刺入がやや難しいことで，安全な screw 刺入のためには 2 方向 X 線透視ないしは術中リアルタイム CT ナビゲーションが必要である．また，すべり症など既に椎間板変性を伴ったり，分離部での骨欠損の大きい症例は適応外である．完全に骨癒合が得られた 1 例は 15 歳で terminal stage と思われたが，若年で特に成長のピークが遅い男性では，必ずしも「terminal stage＝偽関節」では無かった．また完全な骨癒合は得られなくとも無症状で screw の折損も認めない 4 例では分離部が線維性に癒合し，安定化されたことが除痛効果につながったものと考えられる．

PD−11−5

Key Words :
lumbar spine（腰椎）
lysis（分離症）
treatment（治療）

腰椎分離症に対する分離部修復術

小島（こじま）　敦，笹生（あつし）　豊，鳥居　良昭，森岡　成太，
藤井　厚司，別府　諸兄

聖マリアンナ医科大学整形外科学教室

【背景】腰椎分離症の多くは，保存療法の成績が良好であるが，稀に保存療法抵抗性症例が存在し，スポーツ活動を中止して手術を行うか苦慮する．当科では，スポーツ専門医の十分な保存療法の後に，終末期の症例に対し分離部修復術を施行している．今回，我々は，分離部修復術の少ない症例の中で臨床成績および当科における手術時の工夫を含め検討したので報告する．

【対象と方法】2007 年以降，当科にて Pedicle Screw と Hook-rod を用いた分離部修復術（PSHR 法）を施行した 7 例，男性 6 例，女性 1 例，平均年齢 21.7 歳（14〜36 歳），平均経過観察期間は 1 年 8 ヶ月である．

全例，終末期分離症で，L4 両側 1 例，L5 両側 6 例であった．分離部ブロックにより疼痛の改善を認めたが，再発性であり，手術希望をした患者のみを選択している．評価項目は，術前後の腰痛 Visual Analog Scale（VAS），Roland-Morris Disability Questionnaire（RDQ），Oswestry Disability Index（ODI），Euro-QOL（EQOL），骨癒合率，スポーツ活動への復帰である．

【結果】各種評価項目は，VAS は，術前平均 65mm→術後平均 7.5mm,RDQ は，術前平均 6.2/24→術後平均 1.4/24，ODI は，術前平均 14.3/50→術後平均 2.2/50，EuroQOL は，術前平均 8.2/15→術後平均 5.4/15 と，著明に改善を認めた．術後 6 カ月までに，全例骨癒合を認め，最終経過観察時には，スポーツ復帰を果たしている．

【考察】分離症の腰痛スコアは，日常生活動作では腰痛が少ない例がほとんどのため，術前スコアも低いという特徴がある．分離部修復術は，スポーツ傷害患者に特徴とするスポーツ活動時の full performance の発揮不能という悩みを解決する重要な治療である．当科における PSHR 法の工夫として，Buck 法による direct repair の利点を生かし，分離部瘢痕組織を除去し，移植母床に，楔状の骨片を挟み込む inlay graft を行っている．移植骨片には PS と Hook-rod によって direct compression をかけることが可能である．これにより，採骨も少量で済み，術直後より腰痛の改善を認め，良好な骨癒合を得られていると考えている．分離部の確実な母床作成が重要であり，当科では歯科用ミラーを用いて注意深く分離部の表面や形態を観察し，確実に新鮮化することに重点を置いている．

PD−11−6

Key Words :
spondylolysis（脊椎分離症）
stress fracture（疲労骨折）
treatment（治療）

腰椎疲労骨折（成長期腰椎分離症）早期診断と治療期間の短縮

大場（おおば） 俊二（しゅんじ）

（医）大場整形外科

【はじめに】成長期腰椎分離症は，疲労骨折がその主因となっていることは既に定説となっているが，一般診療の場でその認識は未だ不十分で早期診断がなされているとは言い難い．初期診断が的確でなく，進行期に至ると骨癒合を得ることは容易でなく，長期間の運動中止，もしくは骨癒合を放棄し腰椎分離症の完成を容認した治療の選択になり，いずれにしてもスポーツ青少年にとって不都合を生じることとなる．腰椎疲労骨折の治療においては，まず何よりも早期診断，早期治療，早期復帰を考えるべきであり，これに基づいて行ってきた当院の診療内容を紹介したい．

【診断】腰椎を主訴として外来を受診する成長期（18才以下）の患者はスポーツ活動を行っているものがほとんどであり，その約1/4は急性期の疲労骨折である（第18回臨床スポーツ医学会2007．別府にて発表）．その診断は旧来の単純X線像のみでは困難であり，特徴的な理学所見，X線像，その経過によって疑わしい場合には積極的にMRI検査をすすめるべきである．MRIでSTIR高輝度，T1低輝度の急性期の所見が得られた場合，CT検査にてその進行度を確認し，治療方針を決定する．患者，保護者に対し，明確な画像所見による説明は説得力がある．

【治療】急性期の疲労骨折の場合，今後の治療内容を十分に説明した上，原則として1，運動完全中止　2，硬性コルセット着用　3，アスレティック・リハビリテーションを施行する．

【早期復帰の指標】腰痛の消失，アスレティック・リハビリテーションによる，柔軟性，体幹保持筋力の獲得に加え，月に1回のMRI検査によって高輝度所見が改善したことをもって（第17回日本臨床スポーツ医学会2006．新潟にて発表），アジリティートレーニングを開始，復帰を許可する．初期例（不全骨折）の場合，4〜6週での復帰を，進行期でも8〜10週での復帰を目標としている．

【早期受診を可能とする対策】初期の段階で病医院を受診し，診断が確定すると約1ヵ月で治療が終了し，元のスポーツに復帰することが可能となる．そのため，現場での医学的知識の向上が重要であり，その対策として「スポーツ外傷・障害防止プロジェクト」（第78回　日整会2005．横浜にて発表）を提唱し，その普及に努めている．

謝　辞

本学術集会開催にあたり，下記の皆様よりのご協力をいただきました．
ここに深甚なる感謝の意を表します．

第36回日本整形外科スポーツ医学会学術集会
会　長　　別　府　諸　兄

【共　催　企　業】

久光製薬株式会社
三笠製薬株式会社
スミスアンドネフューエンドスコピー株式会社
第一三共株式会社
万有製薬株式会社
GEヘルスケア・ジャパン株式会社
日本ストライカー株式会社
帝人ファーマ株式会社
アルケア株式会社
中外製薬株式会社
バイオメット・ジャパン株式会社
ドルニエメドテックジャパン株式会社
株式会社日立メディコ
小林メディカル株式会社
ジョンソン・エンド・ジョンソン株式会社デピュー・マイテック事業部
ジンマー株式会社

【協　賛　企　業】

株式会社中島義肢製作所
三笠製薬株式会社
スミスアンドネフューオーソペディックス株式会社リコンストラクティブ事業部
スミスアンドネフューオーソペディックス株式会社横浜営業所
望星サイエンス株式会社
サンメディックス株式会社

【出　展　企　業】

ドルニエメドテックジャパン株式会社
ジンマー株式会社
富士フイルムメディカル株式会社
日本シグマックス株式会社
日本マーチン株式会社
JMM日本メディカルマテリアル株式会社
株式会社シラック・ジャパン
大和ハウス工業株式会社
ジョンソン・エンド・ジョンソン株式会社デピュー・マイテック事業部
バイオメット・ジャパン株式会社
本多電子株式会社
メディカルスキャニング
株式会社武内義肢製作所
東芝メディカルシステムズ株式会社
アルケア株式会社
株式会社日立メディコ
株式会社ホーマーイオン研究所

【広告掲載企業】

ドルニエメドテックジャパン株式会社
アステラス製薬株式会社
メディカルスキャニング
ジンマー株式会社
株式会社メディテック
株式会社武内義肢製作所
メドトロニックソファモアダネック株式会社
望星サイエンス株式会社
スミス・アンドネフューオーソペディックス株式会社
旭化成ファーマ株式会社
田辺三菱製薬株式会社
第一三共株式会社
株式会社ツムラ
株式会社文光堂
株式会社大塚製薬工場
JMM 日本メディカルマテリアル株式会社
医歯薬出版株式会社
ファイザー株式会社
サノフィ・アベンティス株式会社
サンメディックス株式会社
エーザイ株式会社
中外製薬株式会社
三笠製薬株式会社
日本臓器製薬株式会社
久光製薬株式会社
小野薬品工業株式会社
グラクソ・スミスクライン株式会社
科研製薬株式会社
大正富山医薬品株式会社
ナカシマメディカル株式会社

【書籍展示など】

ゼネラルヘルスケア株式会社
株式会社文光堂書店
有限会社医学出版サービス

この他にも多数の個人，団体よりご協力をいただきました．

（敬称略，順不同）

Japanese Journal of ORTHOPAEDIC SPORTS MEDICINE

投稿規定 ……213
会則・諸規定 ……219
名誉会員・特別会員，理事，監事，評議員名簿 …225
各種委員会 ……227
学会開催のお知らせ ……229

日本整形外科スポーツ医学会

日本整形外科スポーツ医学会雑誌投稿規定

1992 年 10 月より適用
1998 年 9 月一部改正
2000 年 4 月一部改正
2005 年 11 月一部改正
2009 年 5 月一部改正

雑誌の刊行

1. 年4回発行する.
2. 内1回は学術集会抄録号とし，年1回学術集会の際に発行する.
3. 残りの3回は学術集会発表論文を掲載することを原則とするが，ほかに原著論文も掲載する.
4. 用語は日本語または英語とする.

論文の投稿規約

1. 学術集会発表論文は，学術集会終了後原則として 3ヵ月以内に，事務局あてに送付する.
2. 原著論文は随時受付ける．論文は事務局あてに送付する.
3. 主著者および共著者は，日本整形外科スポーツ医学会の会員であることを原則とする.
   ただし，上記条件を満たさない場合でも，編集委員会の合意を得て理事長が認可した論文については掲載を許可する.
4. 学術集会発表論文，原著論文は未掲載のものであることとする．他誌に掲載したもの，または投稿中のものは受理しない．日本整形外科スポーツ医学会雑誌に掲載後の論文の再投稿，他誌への転載は編集委員会の許可を要する.
5. 投稿する論文における臨床研究は，ヘルシンキ宣言を遵守したものであること．また症例については別掲の「症例報告を含む医学論文及び学会研究会発表における患者プライバシー保護に関する指針」を遵守すること.
6. 論文の採否は編集委員会で決定する．編集委員会は内容に関連しない限りの範囲で，論文中の用語，字句表現などを著者の承諾なしに修正することがある.
7. 論文掲載後の著作権は本学会に帰属する.
8. 投稿原稿には，二重投稿していないことおよび投稿に同意する旨の共著者連名による署名のされた誓約書の添付を必要とする.

学術集会発表論文，原著論文について

1. **和文論文**　形式：A4判の用紙にプリンターを用いて印字する．用紙の左右に充分な余白をとって，1行20字×20行＝400字をもって1枚とする．
投稿に際しては，テキスト形式で保存したCD などの記録メディアを提出する．

体裁：　(1) タイトルページ
a. 論文の題名（和英併記）
b. 著者名，共著者名（6名以内）（和英併記，ふりがな）
c. 所属（和英併記）
d. キーワード（3個以内，和英いずれでも可）
e. 連絡先（氏名，住所，電話番号）
f. 別刷希望数（朱書き）

(2) 和文要旨（300字以内）
＊要旨には，原則として研究の目的，方法，結果および結論を記載する．

(3) 本文および文献
＊学術集会発表論文は口演原稿そのままではなく，簡潔に論文形式にまとめる．原著論文の構成は「はじめに」，「症例（または材料）と方法」，「結果」，「考察」，「結語」，「文献」の順とする．また症例報告の構成は「はじめに」，「症例」，「考察」，「文献」の順とする．「結語」は不要とする．

(4) 図・表（あわせて10個以内）
＊図・表および図表の説明文は和文で作成する．

枚数：原則として，本文，文献および図・表で22枚以内とする（編集委員長が認める場合は上限を40枚とすることができる．それ以上の超過は認めない）．掲載料については11を参照すること．
＊図・表は1個を1枚と数える．

2. **英文論文**　形式：A4判の用紙に，プリンターを用い，左右に充分な余白をとって作成する．
1枚は28行以内とし，1 段組とする．
投稿に際しては，テキスト形式で保存したCD などの記録メディアを提出する．

体裁：　(1) タイトルページ
a. 論文の題名（和英併記）
b. 著者名，共著者名（6名以内）（和英併記）
c. 所属（和英併記）
d. キーワード（3個以内）
e. 連絡先（氏名，住所，電話番号）
f. 別刷希望部数（朱書き）

(2) 英文要旨（abstract）（150words 以内）
＊要旨には，原則として研究の目的，方法，結果および結論を記載する．

(3) 本文および文献
＊学術集会発表論文は口演原稿そのままではなく，簡潔に論文形式にま

とめる．原著論文の構成は「はじめに」，「症例（または材料）と方法」，「結果」，「考察」，「結語」，「文献」の順とする．また症例報告の構成は「はじめに」，「症例」，「考察」，「文献」の順とする．「結語」は不要とする．

(4) 図・表（あわせて10個以内）

＊図・表および図表の説明文は英文で作成する．

枚数：原則として，本文，文献および図・表で22枚以内とする．（編集委員長が認める場合は上限を40枚とすることができる．それ以上の超過は認めない）
掲載料については11を参照すること．
＊図・表は1個を1枚と数える．

3. 用 語

●常用漢字，新かなづかいを用いる．
●学術用語は，「医学用語辞典」（日本医学会編），「整形外科学用語集」（日本整形外科学会編）に従う．
●文中の数字は算用数字を用い，度量衡単位は，CGS 単位で，mm，cm，m，km，kg，cc，m^2，dl，kcal，等を使用する．
●固有名詞は，原語で記載する．

4. 文献の使用

●文献の数は，本文または図・表の説明に不可欠なものを20個以内とする．
●文献は，国内・国外を問わず引用順に巻末に配列する．
●本文中の引用箇所には，肩番号を付して照合する．

5. 文献の記載方法

●欧文の引用論文の標題は，頭の1 文字以外はすべて小文字を使用し，雑誌名の略称は欧文雑誌ではIndex Medicus に従い，和文の場合には正式な略称を用いる．著者が複数のときは筆頭者のみで，共著者をet al または，ほかと記す．同一著者名の文献が複数ある場合は年代の古い順に並べる．

(1) 雑誌は著者名（姓を先とする）：標題．誌名，巻：ページ，発行年．

例えば

山〇哲〇ほか：投球障害肩の上腕骨頭病変—MRIと関節鏡所見の比較検討—．整スポ会誌，19：260－264，1999.

Stannard JP et al：Rupture of the triceps tendon associated with steroid injections. Am J Sports Med, 21：482-485，1993.

(2) 単行書は著者名（姓を先とする）：書名．版，発行者(社)，発行地：ページ，発行年．

例えば

Depalma AF：Surgery of the shoulder. 4th ed.JB Lippincott Co, Philadelphia：350-360，1975.

(3) 単行書の章は著者名（姓を先とする）：章名．In：編著者名または監修者名（姓を先とする），ed. 書名.版，発行者(社)，発行地：ページ，発行年．

例えば

Caborn DNM et al：Running. In：Fu FH, ed. Sports Injuries. Williams & Wilkins, Baltiomore：565-568, 1994.

6. **図・表について**

図表は，正確，鮮明なものをjpeg形式などの電子ファイルでCDなどの記録メディアに入れ提出する．なお図・表の説明文もプリンターで印字すること．また本文の右側欄外に図・表の挿入箇所を朱書きで指示する．

7. 投稿時には，上記の電子ファイルのほか，鮮明なプリントアウト（図表を含む）を2部添付し提出する．

8. 初校は著者が行う．校正後は速やかに簡易書留など確実な方法で返送する．

9. 論文原稿は，返却しない．

10. 掲載料は，刷り上がり6頁（タイトルページと400字詰め原稿用紙22枚でほぼ6頁となる）までを無料とする．超過する分は実費を別に徴収する．

11. 別刷作成に関する費用は実費負担とする．希望する別刷数を，投稿時タイトルページに朱書きする．別刷は，掲載料，別刷代金納入後に送付する．

■原稿送り先
日本整形外科スポーツ医学会事務局
〒102-8481　東京都千代田区麹町5-1　弘済会館ビル
株式会社コングレ内
TEL 03-3263-5896　FAX 03-5216-3115

「症例報告を含む医学論文及び学会研究会発表における患者プライバシー保護に関する指針」

医療を実施するに際して患者のプライバシー保護は医療者に求められる重要な責務である．一方，医学研究において症例報告は医学・医療の進歩に貢献してきており，国民の健康，福祉の向上に重要な役割を果たしている．医学論文あるいは学会・研究会において発表される症例報告では，特定の患者の疾患や治療内容に関する情報が記載されることが多い．その際，プライバシー保護に配慮し，患者が特定されないよう留意しなければならない．

以下は外科関連学会協議会において採択された，症例報告を含む医学論文・学会研究会における学術発表においての患者プライバシー保護に関する指針である．

1）**患者個人の特定可能な氏名，入院番号，イニシャルまたは「呼び名」は記載しない．**

2）**患者の住所は記載しない．**
但し，疾患の発生場所が病態等に関与する場合は区域までに限定して記載することを可とする．（神奈川県，横浜市など）

3）**日付は，臨床経過を知る上で必要となることが多いので，個人が特定できないと判断される場合は年月までを記載してよい．**

4）**他の情報と診療科名を照合することにより患者が特定され得る場合，診療科名は記載しない．**

5）**既に他院などで診断・治療を受けている場合，その施設名ならびに所在地を記載しない．**但し，救急医療などで搬送元の記載が不可欠の場合はこの限りではない．

6）**顔写真を提示する際には目を隠す．眼疾患の場合は，顔全体が分からないよう眼球のみの拡大写真とする．**

7）**症例を特定できる生検，剖検，画像情報に含まれる番号などは削除する．**

8）**以上の配慮をしても個人が特定化される可能性のある場合は，発表に関する同意を患者自身（または遺族か代理人，小児では保護者）から得るか，倫理委員会の承認を得る．**

9）**遺伝性疾患やヒトゲノム・遺伝子解析を伴う症例報告では「ヒトゲノム・遺伝子解析研究に関する倫理指針」（文部科学省，厚生労働省及び経済産業省）（平成13年3月29日，平成16年12月28日全部改正，平成17年6月29日一部改正，平成20年12月1日一部改正）による規定を遵守する．**

平成16年4月6日（平成21年12月2日一部改正）

外科関連学会協議会　加盟学会

（日本整形外科スポーツ医学会　平成17年8月20日付賛同）

Instructions to Authors

Submissions

Please submit three complete sets of each manuscript (one original and 2 duplicates) with tables, illustrations, and photos, in English, and floppy disc. Authors whose mother tongue is not English should seek the assistance of a colleague who is a native English speaker and familiar with the field of the work. Manuscripts must be typed double-spaced (not 1.5) with wide margins on A4 paper. The manuscript parts should be ordered: title page, abstract, text, acknowledgements, references, tables, figure legends, and figures. Standard abbreviations and units should be used. Define abbreviations at first appearance in the text, figure legends, and tables, and avoid their use in the title and abstract. Use generic names of drugs and chemicals. Manuscripts of accepted articles will not be returned. The editors may revise submitted manuscripts without any notice prior to publication.

1. *The title page* of each manuscript should contain a title (no abbreviation should be used), full name of the authors (within 6 authors), complete street address of the department and institution where the work was done, keywords (3) and the name and address of the corresponding author, including telephone and fax number.

2. *The abstract* is to be one paragraph of up to 150 words giving the factual essence of the article.

3. *The text and references* should not exceed 40 double-spaced pages. The number of figures and tables together should be limited to 10. The text should follow the sequence: Purpose of the Study, Methods, Results, Discussion and Conclusion.

4. *References* should be limited to 20. When there are co-authors, please type "et al" after the author's name. The list of references should be arranged in order of appearance and should be numbered in superscript numbers. Abbreviations of journal names must conform to those used in Index Medicus. The style and punctuation of the references follow the format illustrated in the following examples:

(1) Journal Article
Kavanagh BF et al: Charnley total hip arthroplasty with cement. J Bone Joint Surg, 71-A: 1496-1503, 1989.

(2) Chapter in book
Hahn JF et al: Low back pain in children. In: Hardy RW Jr. ed. Lumbar disc disease. Raven Press, New York: 217-228, 1982.

(3) Book
Depalma AF: Surgery of the shoulder. 4th ed. JB Lippincott Co, Philadelphia: 350-360, 1975.

5. *Tables* should be given brief, informative title and numbered consecutively in the order of their first citation in the text. Type each on a separate piece of paper. Tables must be no longer than a single sheet of A4 paper. The definition of all abbreviations, levels of statistical significance, and additional information should appear in a table footnote.

6. *Figure legends* should be typed double-spaced on a separate sheet of paper. All abbreviations should be defined at first use, even if already defined in the text. All characters and symbols appearing in the figure should also be defined.

7. *Figures* should be cited consecutively in order in the text. Figures are to be provided as black-and-white glossy photographs. Provide either the magnification of photomicrographs or include an internal scale in the figure. The height and thickness of letters and numbers in illustrations must be such that are legible when the figures are reduced. The figure number, name of the first author, and top of the figure should be written lightly in pencil on the back of each print. Do not mount photos.

8. *Photos and illustrations* should be card size (approx. 74 x 113mm) or cabinet size (approx. 106 x 160mm), and photo packs or photo compositions must be no longer that a sheet of A4 paper. When submitting a figure that has appeared elsewhere, give full information about previous publication and the credits to be included, and submit the written permission of the author and publisher. The previously published source should also be included in the list of references.

日本整形外科スポーツ医学会会則

第1章　総　　則

第1条　名称
本会の名称は，日本整形外科スポーツ医学会（The Japanese Orthopaedic Society for Sports Medicine）略称，JOSSMという
以下，本会という

第2条　事務局
本会の事務局は，理事会の議により定めた場所に置く

第2章　目的および事業

第3条　目的
本会は，整形外科領域におけるスポーツ医学並びにスポーツ外傷と障害の研究の進歩・発展を目的とし，スポーツ医学の向上とスポーツの発展に寄与する

第4条　事業
本会は，第3条の目的達成のために次の事業を行なう
1）学術集会の開催
2）機関誌「日本整形外科スポーツ医学会雑誌」（Japanese Journal of Orthopaedic Sports Medicine）の編集・発行
3）内外の関係学術団体との連絡および提携
4）その他，前条の目的を達成するに必要な事業

第3章　会　　員

第5条　会員の種類
本会の会員は，次のとおりとする
1）正 会 員　本会の目的に賛同し，所定の登録手続きを行なった医師および別に定める条件を満たす準会員のうち，理事会が認めた者
2）準 会 員　本会の目的に賛同し，所定の登録手続きを行なった正会員以外の者
3）特別会員　現在および将来にわたり本会の発展に寄与する外国人医師
4）名誉会員　本会の発展のために，顕著な貢献をした正会員および外国の医師のうちから，理事長が推薦し理事会および評議員会で承認された者
5）推薦会員　現在および将来にわたり本会の発展に寄与する者のうちから，理事長が推薦し理事会および評議員会で承認された者
6）賛助会員　本会の目的に賛同し，所定の手続きを行なった個人または団体
7）臨時会員　上記1〜5の会員ではなく，本会の学術集会に出席し，会場費を支払った個人または団体
会員期間は，その学術集会の期間とするが，そこで発表した内容を機関誌に投稿する場合は共著者となることができる

第 6 条　入会

本会の正会員，準会員または賛助会員として入会を希望するものは，所定の用紙に記入の上，当該年度の会費をそえて，本会事務局に提出し，理事会の承認を受けなければならない

入会資格は別に定める

但し，特別会員，名誉会員および推薦会員に推薦された者は，入会の手続きを要せず，本人の承諾をもって，会員となりかつ会費を納めることを要しない

第 7 条　退会

1）会員が退会しようとするときは，本会事務局に届けなければならない
2）会費を 2 年以上滞納した場合には，退会したものとみなす
3）退会した者が再度入会する場合には，第 6 条の手続きを要し，未納分の会費を完納しなければならない

第 8 条　除名

本会の名誉を傷つけ，また本会の目的に反する行為のあった場合，理事会は会員を除名することができる

第 4 章　役員，評議員

第 9 条　役　員

本会には，次の役員を置く

1）理　　事　10 名以上 15 名以内（うち理事長 1 名，副理事長 1 名）
2）監　　事　2 名

第 10 条　役員の選出

1）理事および監事は，別に定めるところにより評議員の中から選出し，総会の承認を要する
2）理事長は，理事会において理事の互選により選出する
3）副理事長は理事長の指名により理事会において決定する

第 11 条　役員の業務

1）理事長は，会務を統括し本会を代表する
2）理事は，理事会を組織し重要事項を審議，決定する
3）副理事長は，理事長を補佐するほか，事務局を統括し常務を処理する
4）監事は，本会の会計および会務を監査する

第 12 条　役員の任期

役員の任期は 1 期 3 年とし，再任は妨げない

但し，連続して 2 期 6 年を超えることはできない

第 13 条　評議員

1）本会には 150 名以上 200 名以内の評議員を置く
2）評議員は正会員の中から選出する
3）評議員は評議員会を組織して，本会役員の選出を行なうほか，理事会に助言する
4）評議員の任期は 3 年とし，再任は妨げない

第5章　委 員 会

第14条　委員会
理事会は必要に応じて，委員会を設けることができる
2 本会は，常置の委員会のほか，必要と認めたときは特別委員会を置くことができる．
3 委員会委員は，理事長が評議員の中から選定し，これを委嘱する．
4 理事長は委員長の要請により理事会の議を経て，委員会にアドバイザーを置くことができる．

第6章　会　　議

第15条　理事会
1）理事会は理事長がこれを召集し，主宰する
2）会長は理事会に出席できる

第16条　総会および評議員会
1）総会は正会員および準会員をもって組織する
2）総会および評議員会は，それぞれ年1回学術集会開催中に開催する
3）総会および評議員会の議長は，理事長または，理事長の指名した者とする
4）臨時総会および臨時評議員会は必要に応じて，理事長がこれを召集できる

第7章　学術集会

第17条　学術集会
1）学術集会は年1回開催し，会長がこれを主宰する
2）会長，次期会長は理事会の推薦により，評議員会および総会の承認を経て決定する
3）学術集会での発表の主演者および共同演者は，原則として本会の会員に限る

第8章　会費および会計

第18条　正会員，準会員および賛助会員の年会費は別に定める

第19条　本会の経費は会費，および寄付金その他をもってこれに当てる

第20条　本会の目的に賛同する個人および団体から寄付金を受けることができる

第21条　本会の収支予算および決算は理事会の決議を経て評議員会，総会の承認を得なければならない

第22条　既納の会費は，これを返還しない

第23条　本会の会計年度は，4月1日に始まり，翌年の3月31日に終わる

第9章　附　　則

第24条　本会則の改正は，評議員会において，出席者の過半数以上の同意を必要とし，総会の

承認を要する

当分の間，本会の事務局は名古屋市天白区音聞山 1013
有限会社ヒズ・ブレイン内に置く

附　記　本会則は，昭和 57 年 6 月 5 日から施行する
本改正会則は，昭和 63 年 4 月 1 日から施行する
本改正会則は，平成 4 年 6 月 1 日から施行する
本改正会則は，平成 6 年 6 月 17 日から施行する
本改正会則は，平成 9 年 5 月 17 日から施行する
本改正会則は，平成 10 年 9 月 12 日から施行する
本改正会則は，平成 12 年 5 月 20 日から施行する
本改正会則は，平成 15 年 7 月 19 日から施行する
本改正会則は，平成 18 年 6 月 11 日から施行する
本改正会則は，平成 21 年 9 月 27 日から施行する

日本整形外科スポーツ医学会
入会資格および年会費に関する細則

第1条　日本整形外科スポーツ医学会会則第6条ならびに第18条によりこの細則を定める

（入会資格および手続き）

第2条　正会員として入会を希望する者は，下記の事項を具備することを要する
1）日本国の医籍登録番号を有すること
2）所定の入会申込書に所要事項を記載し，署名して学会事務局へ提出すること
3）評議員1名の推薦を得ること

第3条　準会員として入会を希望する者は，下記の事項を具備することを要する

①トレーナー，理学療法士，等
1）所定の入会申込書に所要事項を記載し，署名して学会事務局へ提出すること
2）スポーツ医科学に関する活動歴を提出すること
3）関与する競技団体またはチーム等の推薦を得ること
4）評議員2名の推薦を得ること

②スポーツ医科学研究者（医師を除く）
1）所定の入会申込書に所要事項を記載し，署名して学会事務局へ提出すること
2）スポーツ医科学に関する活動歴・業績を提出すること
3）評議員2名の推薦を得ること

③学生（医師を除く）
1）所定の入会申込書に所要事項を記載し，署名して学会事務局へ提出すること
2）在学証明書を提出すること
3）担当教授の推薦を得ること

第4条　賛助会員として入会を希望する者は，下記の事項を具備することを要する
1）所定の入会申込書に所要事項を記載し，署名押印して学会事務局へ提出すること
2）評議員2名の推薦を得ること

（入会の承認）

第5条　第2条，第3条ならびに第4条による所定の手続きを行なった者は，理事会の審議により入会の可否が決定される

（会員資格の移行）

第6条　準会員のうち，正会員への移行を希望する者は，下記の事項を具備することを要する
1）準会員としての期間が10年以上経過していること
2）会費を完納していること
3）日本整形外科スポーツ医学会学術集会での発表（共同演者も含む）または日本整形外科スポーツ医学会雑誌への投稿（共著者も含む）があること
4）評議員2名の推薦を得ること

第7条　第6条による手続きを行った者は，理事会の審議により正会員への移行の可否が決定される．

（会費の納入）

第 8 条　年会費は，下記の通りとする
正会員：12,000 円，準会員：6,000 円，賛助会員： 50,000 円以上

第 9 条　会費は，当該年度に全額を納入しなければならない

（会員の権利および義務）

第 10 条　正会員は下記の権利および義務を有する
（権利）
1）本学会が刊行する機関誌および図書等の優先的頒布を受けること
2）総会，学術集会，その他本学会が行なう事業への参加ができること
3）機関誌への投稿，および学術集会への出題・応募ができること
4）その他本学会の会則および細則に定められた事項
（義務）
1）会費を納入すること
2）総会の議決を尊重すること
3）住所，氏名，学会機関誌送付先等に変更のある場合は速やかに事務局へ届出ること

第 11 条　準会員は下記の権利および義務を有する
（権利）
1）本学会が刊行する機関誌および図書等の優先的頒布を受けること
2）総会，学術集会への参加ができること
3）機関誌への投稿，および学術集会への出題・応募ができること
4）準会員は役員・評議員等の選挙権および被選挙権を有しない
（義務）
1）会費を納入すること
2）総会の議決を尊重すること
3）住所，氏名，学会機関誌送付先等に変更のある場合は速やかに事務局へ届出ること

第 12 条　賛助会員は下記の権利および義務を有する
（権利）
1）本学会が刊行する機関誌および図書等の優先的頒布を受けること
2）学術集会への参加ができること
3）賛助会員は総会での議決権、役員・評議員等の選挙権および被選挙権を有しない
（義務）
1）会費を納入すること
2）総会の議決を尊重すること
3）住所，氏名，学会機関誌送付先等に変更のある場合は速やかに事務局へ届出ること

附　則　1　この細則の変更は理事会で行ない，評議員会，総会の承認を要する
2　この細則は平成 12 年 5 月 20 日から施行する
3　この改正細則は平成 18 年 6 月 11 日から施行する

日本整形外科スポーツ医学会
2009 年度名誉会員·特別会員・役員名簿

名誉会員·特別会員

青木　虎吉	青木　治人	赤松　功也	阿曽沼　要	東　　博彦
井形　高明	生田　義和	石井　清一	今井　　望	今給黎篤弘
城所　靖郎	黒澤　　尚	腰野　富久	榊田喜三郎	霜　礼次郎
白井　康正	高倉　義典	竹田　　毅	田島　　寶	田島　直也
高岸　直人	鞆田　幸徳	中嶋　寛之	丹羽　滋郎	浜田　良機
林　浩一郎	藤澤　幸三	松井　宣夫	圓尾　宗司	三浦　隆行
茂手木三男	守屋　秀繁	山本　博司	龍　順之助	渡辺　好博
Bernard R. Cahill	Wolf-Dieter Montag		W. Pforringer	George A. Snook

理　　事

麻生　邦一	大久保　衞	大塚　隆信	加藤　　公	木下　光雄
斎藤　明義	田中　寿一	筒井　廣明	◎藤　　哲	内藤　正俊
○松本　秀男	宮川　俊平	山下　敏彦		

◎理事長　○副理事長

監　　事

立入　克敏　　土屋　正光

日本整形外科スポーツ医学会　2009年度 評議員名簿

青木　光広	青木　喜満	麻生　邦一	麻生　伸一	安達　伸生
阿部　信寛	阿部　　均	阿部　宗昭	雨宮　雷太	池田耕太郎
池田　浩夫	池田　　浩	石橋　恭之	一戸　貞文	井手　淳二
井樋　栄二	伊藤　恵康	井上　雅之	今井　立史	入江　一憲
岩噌　弘志	岩本　英明	岩本　幸英	内尾　祐司	内山　英司
内山　善康	大久保　衞	太田　美穂	大塚　隆信	大槻　伸吾
大沼　正宏	大野　和則	大場　俊二	大庭　英雄	大森　　豪
岡崎　壮之	岡田知佐子	岡村　良久	小倉　　雅	奥脇　　透
越智　光夫	柏口　新二	片岡　洋一	加藤　　公	金谷　文則
金岡　恒治	亀山　　泰	川上　照彦	川口　宗義	喜久生明男
北岡　克彦	木下　裕光	木下　光雄	金　　勝乾	木村　雅史
久保　俊一	栗山　節郎	黒坂　昌弘	河野　照茂	河野　秀樹
古賀　良生	後藤　英之	小林　龍生	小林　保一	小林　良充
斎藤　明義	齋藤　知行	西良　浩一	酒井　直隆	酒井　宏哉
阪本　桂造	桜庭　景植	鮫島　康仁	塩谷　英司	清水　克時
清水　邦明	清水　卓也	清水　正人	下條　仁士	白倉　賢二
新城　宏隆	進藤　裕幸	杉田　健彦	杉本　和也	杉本　勝正
勝呂　　徹	鈴木　啓之	副島　　崇	園田　昌毅	高尾　良英
高岸　憲二	高杉紳一郎	高橋　敏明	高原　政利	瀧川宗一郎
竹内　良平	竹下　　満	竹田　秀明	立入　克敏	立花　陽明
田中　寿一	田中　康仁	谷　　俊一	田渕　健一	帖佐　悦男
塚原　隆司	月坂　和宏	辻野　昭人	土屋　明弘	土谷　一晃
土屋　正光	筒井　廣明	津村　暢宏	藤　　哲	遠山　晴一
戸祭　正喜	鳥居　　俊	内藤　正俊	中川　照彦	中川　泰彰
中島　育昌	永田　見生	中山正一郎	成田　哲也	成田　寛志
乗松　敏晴	馬場　久敏	林　　英俊	林　　正典	林　　光俊
原　　邦夫	樋口　潤一	平岡　久忠	平沼　憲治	平野　　篤
福島　重宣	福田　　潤	福林　　徹	藤谷　博人	古府　照男
古谷　正博	別府　諸兄	星川　吉光	布袋屋　浩	洞口　　敬
堀川　哲男	堀部　秀二	本庄　宏司	前田　　朗	増島　　篤
益田　和明	松浦　哲也	松末　吉隆	松本　秀男	松本　　学
三浦　裕正	三木　英之	水田　博志	三橋　成行	緑川　孝二
南　　和文	宮川　俊平	武藤　芳照	宗田　　大	村上　元庸
森　　淳	森　雄二郎	森川　嗣夫	安井　夏生	安田　和則
山賀　　寛	山上　　亨	山岸　恒雄	山崎　哲也	山下　敏彦
山田　　均	山村　俊昭	山本　謙吾	山本　晴康	柚木　　脩
横江　清司	吉川　玄逸	吉田　宗人	吉矢　晋一	和田　佑一
渡辺　幹彦	渡會　公治			

（187名；敬称略，50音順）

日本整形外科スポーツ医学会
2009年度 各種委員会委員名簿

◎担当理事　○委員長　●アドバイザー

編集委員会

◎山下　敏彦　○中川　泰彰
池田　浩　石橋　恭之　井上　雅之　西良　浩一　杉本　和也
副島　崇　高橋　敏明　高原　政利　竹内　良平　鳥居　俊
三浦　裕正

学術検討委員会

◎宮川　俊平　○清水　卓也
青木　光広　高杉紳一郎　瀧川宗一郎　藤谷　博人

広報委員会

◎加藤　公　○川上　照彦　●酒井　宏哉
亀山　泰　杉本　勝正　戸祭　正喜　中山正一郎

国際委員会

◎内藤　正俊　○別府　諸兄
内尾　祐司　金谷　文則　帖佐　悦男　月坂　和宏　堀部　秀二

教育研修委員会

◎大久保　衞　○水田　博志　●武藤　芳照
岩本　英明　岡村　良久　柏口　新二　遠山　晴一　柚木　脩

社会保険委員会

◎斎藤　明義　○中川　照彦　●土屋　正光
木村　雅史　河野　照茂　桜庭　景植　立花　陽明　土屋　明弘
洞口　敬　増島　篤

メンバーシップ委員会

◎大塚　隆信　○山本　謙吾
奥脇　透　後藤　英之　辻野　昭人　三橋　成行

ガイドライン策定委員会

◎木下　光雄　○帖佐　悦男
新井賢一郎　古府　照男　森　淳　山本恵太郎

会則等検討委員会

◎麻生　邦一　　○吉矢　晋一

大森　　豪　　勝呂　　徹　　中島　育昌　　星川　吉光

学会活性化検討委員会

◎筒井　廣明　　○岩本　英明

石橋　恭之　　金森　章浩　　桜庭　景植　　田中　寿一

学術集会について

第37回日本整形外科スポーツ医学会学術集会

会期：2011年9月23日（金）・24日（土）

会場：九州大学医学部百年講堂

会長：岩本　幸英（九州大学整形外科）

第38回日本整形外科スポーツ医学会学術集会

会期：2012年9月14日（金）・15日（土）

会場：パシフィコ横浜

会長：筒井　廣明（昭和大学藤が丘リハビリテーション病院スポーツ整形外科）

JAPANESE JOURNAL OF ORTHOPAEDIC SPORTS MEDICINE
2010・VOL.30 NO.4

CHIEF EDITOR
YASUAKI NAKAGAWA,M.D.

MEMBERS OF THE EDITORIAL BOARD

HIROSHI IKEDA,M.D.	YASUYUKI ISHIBASHI,M.D.	MASAYUKI INOUE,M.D.
KOICHI SAIRYO,M.D.	KAZUYA SUGIMOTO,M.D.	TAKASHI SOEJIMA,M.D.
TOSHIAKI TAKAHASHI,M.D.	MASATOSHI TAKAHARA,M.D.	RYOHEI TAKEUCHI,M.D.
SUGURU TORII,M.D.	HIROMASA MIURA,M.D.	

THE JAPANESE ORTHOPAEDIC SOCIETY FOR SPORTS MEDICINE
℅ Congress Corporation
Kohsai-kaikan Bldg., 5-1 Kojimachi, Chiyoda-ku, Tokyo, 102-8481, JAPAN

「日本整形外科スポーツ医学会雑誌」VOL.30 NO.4

2010年8月31日　発　行
発　行／日本整形外科スポーツ医学会