

Japanese Journal of
**ORTHOPAEDIC
SPORTS
MEDICINE**



一般社団法人日本整形外科スポーツ医学会

目 次

<第40回日本整形外科学会スポーツ医学学会学術集会「中足部のスポーツ傷害に対する最新の治療戦略—見逃されやすく注意が必要な疾患について—」>

1. 緒 言

慶應義塾大学スポーツ医学研究センター 橋本 健史 …… 1

<第40回日本整形外科学会スポーツ医学学会学術集会「中足部のスポーツ傷害に対する最新の治療戦略—見逃されやすく注意が必要な疾患について—」>

2. 第5中足骨近位部骨折（Jones骨折，近位骨幹端骨折）の治療

Treatment of the Fifth Metatarsal Proximal Fractures

(Jones Fracture, Proximal Diaphyseal Fracture)

国家公務員共済組合連合会立川病院 小久保哲郎ほか … 3

<第40回日本整形外科学会スポーツ医学学会学術集会「中足部のスポーツ傷害に対する最新の治療戦略—見逃されやすく注意が必要な疾患について—」>

3. Lisfranc関節損傷治療の問題点と早期スポーツ復帰をめざした治療

Treatments of Lisfranc Joint Injuries for Sports

聖マリアンナ医科大学整形外科学講座 平野 貴章ほか … 11

<第40回日本整形外科学会スポーツ医学学会学術集会「中足部のスポーツ傷害に対する最新の治療戦略—見逃されやすく注意が必要な疾患について—」>

4. 足根骨癒合症—癒合部位からみた診断と治療—

Diagnosis and Treatment of Symptomatic Tarsal Coalition

福島県立医科大学医学部整形外科学教室 大内 一夫ほか … 14

<第40回日本整形外科学会スポーツ医学学会学術集会「中足部のスポーツ傷害に対する最新の治療戦略—見逃されやすく注意が必要な疾患について—」>

5. 舟状骨疲労骨折の診断と治療

The Assessment and Treatment of Stress Fracture of the Tarsal Navicular

奈良県総合医療センター整形外科 杉本 和也ほか … 19

<第40回日本整形外科学会スポーツ医学学会学術集会「中足部のスポーツ傷害に対する最新の治療戦略—見逃されやすく注意が必要な疾患について—」>

6. スポーツ選手の有痛性外脛骨に対する手術的治療

Surgical Treatment for Symptomatic Accessory Navicular in Athletes

済生会御所病院整形外科 中山正一郎ほか … 26

<学術プロジェクト研究助成論文>

7. ゲルセパレーターを用いて精製した多血小板血漿中の細胞種および成長因子濃度の検討
Quantification and Qualitative Assessment of Platelet-rich Plasma Prepared with Gel Separator Tube
順天堂大学整形外科 齋田 良知ほか … 32
8. 小学校・中学校・高校野球選手における肩後方タイトネス
Posterior Shoulder Tightness in Elementary School, Junior High School and High School Baseball Players
ベリタス病院リハビリテーション科 井上 薫ほか … 38
9. 女子プロ野球選手の検診結果—シーズン中とシーズン終了後の比較—
Medical Check for the Female Professional Baseball Players
— Comparison Between During and after the Season —
第一東和会病院リハビリテーション科 深尾 知紘ほか … 42
10. 高校男子サッカー選手における足趾把持筋力とターン動作時の足底圧分布の関係
Relationship Between Toe Muscle Strength and Plantar Pressure Distributions During Turn in Male High School Soccer Players
順天堂大学スポーツ健康科学部スポーツ医学 藤田 芳正ほか … 47
11. スポーツによる距腿関節単独脱臼の2例
Closed Ankle Joint Dislocations Without Associated Fracture During Sport Activities : A Report of Two Cases
済生会御所病院整形外科 黒川 紘章ほか … 52
12. 投球時体幹回旋のタイミングに対する下肢バランス機能の重要性
The Importance of Single Leg Balance to the Onset of Trunk Rotation in Youth Baseball Pitchers
横浜市スポーツ医科学センター 坂田 淳ほか … 56
13. 解剖学的2束前十字靭帯再建術と同時に施行した半月板縫合術の短期臨床成績
Short-Term Clinical Results of Meniscal Repair with Concomitant Anatomic Double-Bundle Anterior Cruciate Ligament Reconstruction
奈良県立医科大学整形外科学 田中 寿典ほか … 63

14. 肩甲胸郭機能からみた上腕骨小頭離断性骨軟骨炎の危険因子の検討
Risk Factors of The Osteochondritis Dissecans of Capitulum Humerus
— Investigation by Scapulothoracic Function —
横浜市スポーツ医科学センター 坂田 淳ほか … 67
15. 金属アレルギーのため金属材料を用いずに前十字靭帯再建術を行なった1例
Anterior Cruciate Ligament Reconstruction Using Non Metal Fixtures due to
Metal Allergy : Case Report
群馬大学整形外科 大谷 昇ほか … 71
16. 大腿二頭筋腱遠位付着部断裂と膝複合靭帯損傷に伴って腓骨神経麻痺をきたした
1例
Peroneal Nerve Palsy with Multiple-ligament Knee Injury and Distal Avulsion of
Biceps Femoris Tendon-A Case Report
金沢大学整形外科 大島 健史ほか … 76
17. 等尺性運動中に生じたボディビルダーの膝蓋腱皮下断裂の1例
Patella Tendon Rupture in a Bodybuilder : A Case Report
京都第一赤十字病院整形外科 井上 敦夫ほか … 80

第 40 回日本整形外科スポーツ医学会学術集会
「中足部のスポーツ傷害に対する最新の治療戦略—見逃されやすく注意が必要な疾患について—」

緒 言

橋本 健史 Takeshi Hashimoto

スポーツ障害のなかで、足部・足関節部は膝と並んで頻度の高い疾患であり、スポーツドクターにとっては避けては通れない箇所である。とくに中足部はその診断が難しいことが多く、見逃されやすく、正しい診断が下されるまでの間、アスリートは満足な治療を受けられずにスポーツパフォーマンスが低下することが少なくない。2020 年の東京オリンピック・パラリンピックさらにはその後のスポーツ立国にむけてそのようなことは避けなければならない。

本シンポジウムでは、重要でかつ見逃されやすい、5 つの中足部のスポーツ障害に焦点をあて、各疾患に造詣の深い先生方に担当していただき、現段階における最新の診断・治療戦略を発表していただいた。

共同座長の杉本和也先生と相談し、それぞれの先生方に、論点として、

- ①見逃さないためのポイント
- ②最も有用な画像診断
- ③手術適応とその根拠
- ④術後のマネージメントにおけるポイント（指導者、コーチへの対応を含む）、スポーツ早期復帰にむけて何が重要か。
- ⑤自分あるいは自分の子どもが罹患したら、推奨した治療を受けるか、受けさせるか？

などについても言及していただけるようお願いした。

第 5 中足骨疲労骨折については小久保哲郎先生にお願いした。小久保先生は第 5 中足骨骨折のなかで、Jones 骨折と近位骨幹端骨折に対しては積極的に手術を行なうことによって、スポーツ復帰を早めることができると報

告された。

リスフラン靭帯損傷については平野貴章先生にお願いした。平野先生はアスリートにおけるリスフラン靭帯損傷に対しては観血的治療を行ない、良好な成績であったことを報告された。とくに重度のリスフラン靭帯損傷に対しては、薄筋腱を用いたリスフラン靭帯の新しい解剖学的再建術について基礎的研究を踏まえて報告された。

足根骨癒合症については大内一夫先生にお願いした。大内先生は 10～15 歳のアスリートに生じた足部痛では足根骨癒合症を念頭において診断をすることの重要性を述べられた。治療においては、保存的治療より手術治療のほうがよりスポーツ復帰率が高いこと、手術方法としては癒合部切除術が第 1 選択であると述べられた。

舟状骨疲労骨折については杉本和也先生にお願いした。杉本先生は 23 例の自験例の詳細な報告をしていただいた。診断においては単純 X 線写真のみでは 5 足で診断できただけであり、CT、MRI が有用かつ必要であると報告され、とくに脂肪抑制 MRI 像は骨折線が発生する初期段階での診断に有用であることを強調された。治療においては観血的整復固定術と、これに続く PTB 装具を用いた治療が競技復帰の点において確実であったと報告された。

有痛性外脛骨については中山正一郎先生にお願いした。中山先生はアスリートの有痛性外脛骨に対する治療としては早期スポーツ復帰の観点から低侵襲な手術方法が望ましいと報告された。具体的には、15 歳以下で骨端線が残存しているときは経皮的ドリリングがよく、それ以外では外脛骨の単純摘出術がよい成績であったと報

告された。

以上をまとめると、中足部のスポーツ障害の診断に関しては、このような疾患があるという意識を持ちながら、注意深い圧痛点の確認が大事であり、また、単純X線の慎重な読影とCT、MRIの併用が重要である。治療に関しては、保存的治療よりも適応を正しく判断したうえで手術的治療がスポーツ復帰のうえで優っている

というのがコンセンサスではないだろうか。

本シンポジウムを通して、スポーツドクターにおける中足部のスポーツ障害に対する認識が深まり、これらの障害が少しでも減少して、アスリートのスポーツパフォーマンスが増大したとすれば、企画したものとしてこれにすぐる喜びはない。

第 40 回日本整形外科学会スポーツ医学学会学術集会
「中足部のスポーツ傷害に対する最新の治療戦略—見逃されやすく注意が必要な疾患について—」

第 5 中足骨近位部骨折 (Jones 骨折, 近位骨幹端骨折) の治療

Treatment of The Fifth Metatarsal Proximal Fractures
(Jones Fracture, Proximal Diaphyseal Fracture)

小久保哲郎¹⁾ Tetsuro Kokubo 橋本 健史²⁾ Takeshi Hashimoto

● Key words

Jones 骨折, 第 5 中足骨近位骨幹端骨折

● 要旨

スポーツの現場では, 第 5 中足骨近位部骨折は比較的多くみられる外傷であるが, エビデンスレベルの高い論文は少ない. 今回われわれは, 渉猟しえた範囲で独自にメタ解析を行なった.

臨床で用いられる Lawrence 分類や Torg 分類による治療成績の差を調査した結果, それぞれの分類によって再骨折, 偽関節・遷延治癒の発生は有意な差がみられなかった.

また, 手術療法と保存療法では, 手術療法のほうがスポーツ復帰は有意に早く, 遷延治癒・偽関節の発生も有意に少なかった.

今後エビデンスレベルの高い研究によって, 治療成績を予測しうる分類法の確立や, より優れた手術法の選択など新しい知見が得られることが期待される.

はじめに

第 5 中足骨近位部骨折は, 人口 1 万人に対して年間約 4.2 人が受傷しているといわれている¹⁾. 好発年齢は 10~29 歳で, とくにアスリートに多い. 渉猟し得た文献でスポーツ種目の記載があったもの全 561 例中で, サッカーが 361 例 (65%) と最多であり, 次いでアメフト 92 例 (17%), バスケットボール 57 例 (11%), ラグビー 19 例 (3%) などで受傷が多かった^{2~11)}.

Cakir ら¹²⁾によると中足骨骨折全 400 例中, 第 5 中足骨骨折は 227 例で最多であり, 半分以上の 56% を占めている. 近位部骨折は 156 例で第 5 中足骨の中で最多で

69% を占めており, その中でも難治といわれる近位骨幹端骨折, Jones 骨折は合わせて 62 例で 1/4 強 (27%) を占めている.

また, 掛川ら¹³⁾は近位端骨折, Jones 骨折は合わせて 22% と報告している.

当院を受診した第 5 中足骨骨折患者の内訳をみると, 近位骨幹端骨折, Jones 骨折を合わせた近位部骨折は約 25% であり, おおよそ第 5 中足骨骨折の中では 1/4 前後の頻度であった (図 1A). これら第 5 中足骨骨折の中でスポーツによるものとなると近位部骨折の頻度が半分近くまで占めるようになる (図 1B). これは受傷機転がスポーツ動作に伴う場合が多いからと言える. とくに受傷の多いサッカー, バスケットボールなどでは急なストッ

小久保哲郎
〒191-8531 東京都立川市錦町 4-2-22
国家公務員共済組合連合会立川病院整形外科
TEL 042-523-3131

1) 国家公務員共済組合連合会立川病院
Kyosai Tachikawa Hospital
2) 慶応義塾大学スポーツ医学研究センター
Sports Medicine Research Center, Keio University

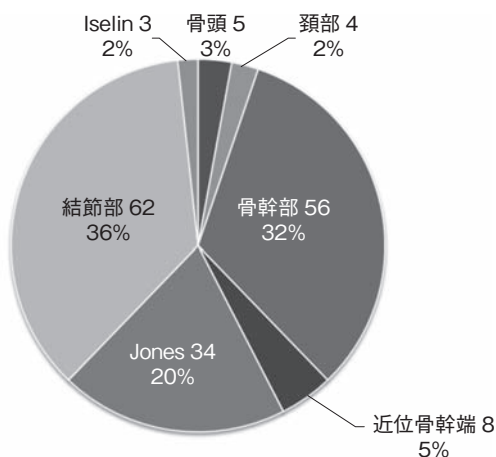


図 1A 第 5 中足骨骨折患者(一般)の受傷部位

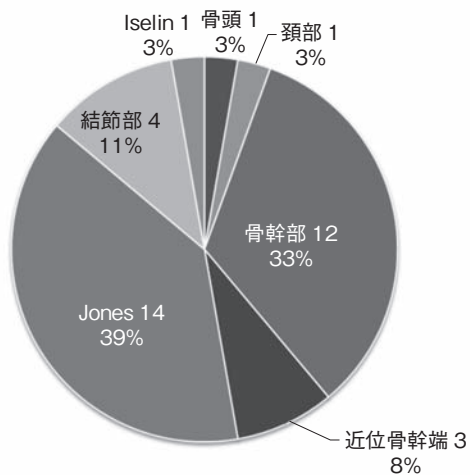


図 1B 第 5 中足骨骨折患者(スポーツによる受傷)の受傷部位

プや繰り返し動作によって軸圧がかかり前足部に内転や回外が加わるためと考えられている¹⁴⁾。

Lawrence と Botte¹⁵⁾ は第 5 中足骨近位部骨折を骨折線の位置によって、近位骨幹部疲労骨折、Jones 骨折、結節部骨折に分類した(図 2)。また、Torg ら¹⁶⁾ は骨折部のレントゲン所見より、急性骨折の type 1、骨折部が開大し、髄内の硬化像がみられる遷延治癒の type 2、開大した骨折部に周囲骨膜の骨新生と髄腔の完全閉塞した偽関節像を呈する type 3 と 3 型に分類した。この Lawrence 分類、Torg 分類とも臨床でよく使用されているが、近年これらの分類が治療成績を反映しているかが、臨床的に再評価されている。

また、治療方法に関して、アスリートでは手術療法を

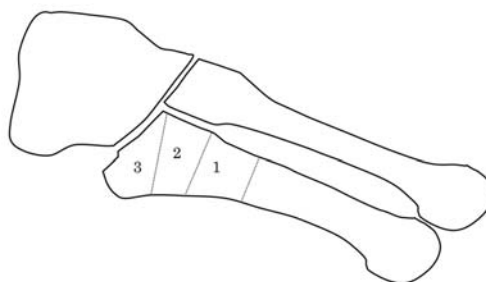


図 2 Lawrence 分類
Zone 1 : 骨幹部端疲労骨折
Zone 2 : Jones 骨折
Zone 3 : 結節部剝離骨折

行なう場合が多いが、実際に手術療法は推奨されるべき治療と考えていいのだろうか。スポーツで受傷する機会が比較的多い足部外傷でありながら、evidence level の高い論文は非常に少ないのが現状である¹⁷⁾。

そこで近位骨幹部骨折と Jones 骨折に分類した時、その治療成績に差があるのかメタ解析を行ない、分類による成績の調査を行なった。さらに手術療法と保存療法の治療成績の差についてもメタ解析を行なった。

方 法

PubMed で“Jones fracture”, “fifth metatarsal fracture”, “stress fracture”, “athlete”, “surgery”, “treatment”などの単語で検索して 20 件の英文症例研究を、また医中誌で同様の語句(日本語)で検索して 15 件の和文症例研究を渉猟した。

その中で Lawrence 分類に従って、第 5 中足骨近位骨幹部骨折と Jones 骨折の治療成績が記載されている 4 論文^{13,18~20)} を精査してメタ解析を行なった(表 1)。遷延治癒・偽関節、スポーツへの復帰時期について調査した。

次に Torg 分類による成績の差について調べた。成績の記載が一致していないので、Torg 1 型を急性、Torg 2, 3 型を慢性とした。5 つの論文^{10,11,16,19,21)} を精査し(表 2)、メタ解析を行なった。再骨折、遷延治癒・偽関節について調査した。

また、手術療法と保存療法の成績が記載されている 7 論文^{3,8,10,18,19,22,23)} を精査してメタ解析を行なった(表 3)。再骨折、遷延治癒・偽関節、スポーツへの復帰時期について調査した。

表1 近位骨幹端骨折と Jones 骨折で分類した時の治療成績を記載した論文

著者	年	症例(人)	group	n	スポーツ 復帰(週)	再骨折	遷延治療	偽関節
Chuckpaiwong	2008	75	Jones	35	15.3		3	
			diaphyseal	30	15.2		1	
Massada	2012	19	Jones	8	6.6			
			diaphyseal	11	8.2			
掛川	2013	12	Jones	6	—		1	
			diaphyseal	6	—			1
Carreira	2013	64	Jones	48	—			4
			diaphyseal	16	—			1

表2 急性(Torg type 1)と慢性(Torg type 2,3)で分類した時の治療成績を記載した論文

著者	年	症例数	Torg 分類	n	スポーツ 復帰(週)	再骨折	遷延治療	偽関節
Torg	1984	46	type 1	25	—		2	4
			type 2	12	—			3
			type 3	9	—			
Chuckpaiwong	2008	40	type 1	24	13.2			
			type 2,3	16	18.8			
山賀	2012	10	type 1	3	8.5	1		
			type 2	4	10.5	1		
			type 3	3	9			
Ekstrand	2013	37	type 1	17	—	4		
			type 2,3	20	—	5		4
Lee	2013	168	type 1	26	14.1	6		
			type 2	91	—	7		9
			type 3	51	—	5		2

表3 手術療法と保存療法の治療成績を記載した論文

著者	年	症例(足)	group	n	骨癒合 (臨床的)	骨癒合 (X線)	スポーツ 復帰(週)	再骨折	遷延治療	偽関節	その他の 合併症*
Josefsson	1994	66	手術	22	—	—	—	3			5
			保存	44	—	—	—	2		8	
Mologne	2005	37	手術	19	6.9	—	7.9				6
			保存	18	14.5	—	15.6	2	1	5	2
亀山	2008	47	手術	29	—	—	—	5			
			保存	18	—	—	—				
Chuckpaiwong	2008	35	手術	18	—	25.2	15.3			2	2
			保存	17	—	24.4	30		3		
		30	手術	22	—	39.2	15.2			2	3
			保存	8	—	19.2	26.3		1		
金崎	2009	13	手術	11	8.9	—	7.9				
			保存	2	—	—	—	2		2	
Ekstrand	2013	37	手術	28	—	11.4	11.4	7			
			保存	9	—	—	10.6	5		1	
Carreira	2013	78	手術	56	—	—	—			6	6
			保存	18	—	—	—			3	

* その他の合併症は創治療遷延, 感染, hardware irritation, 違和感など

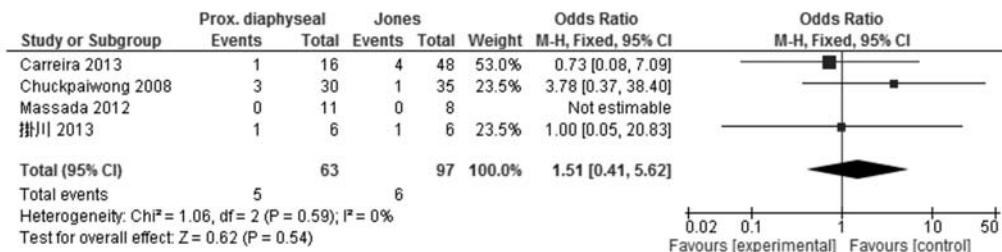


図 3A Lawrence 分類による治療成績の差：遷延治癒・偽関節

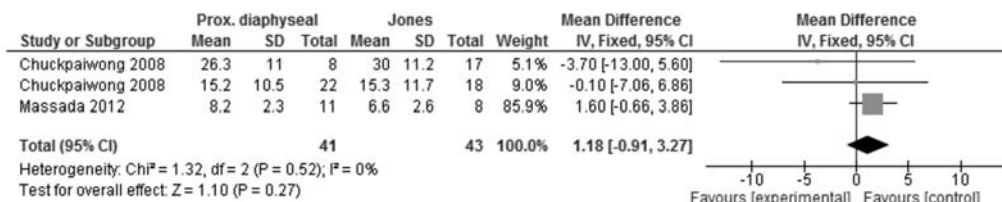


図 3B Lawrence 分類による治療成績の差：スポーツ復帰時期

結 果

Lawrence 分類による近位骨幹端骨折と Jones 骨折では、遷延治癒と偽関節の発生率(近位骨幹端骨折 5/63, Jones 骨折 6/97, オッズ比 1.51, 信頼区間 0.41~5.62, 図 3A), スポーツ復帰の時期(近位骨幹端骨折, Jones 骨折, 平均の差 1.18 週, 信頼区間 -0.91~3.27, 図 3B)についても有意な差はみられなかった。

急性と慢性の比較では再骨折に関しては急性と慢性で有意差はみられなかった(急性 11/95, 慢性 22/206, オッズ比 0.74, 信頼区間 0.33~1.69, 図 4A)。また、遷延治癒・偽関節も有意差はみられなかった(急性 6/95, 慢性 18/206, オッズ比 1.71, 信頼区間 0.61~4.82, 図 4B)。

手術、保存療法で再骨折の発生に有意な差はなかった(手術 15/194, 慢性 11/145, オッズ比 0.65, 信頼区間 0.08~5.55, 図 5A)。遷延治癒・偽関節は有意に保存療法のほうが多く、手術療法のほうが少なかった(手術 10/205, 慢性 24/134, オッズ比 0.22, 信頼区間 0.07~0.69, 図 5B)。スポーツへの復帰時期も手術のほうが保存療法より約 7.5 週早く復帰していた(平均の差 -7.46 週, 信頼区間 -14.17~-0.74, 図 5C)。

考 察

前述したように Lawrence 分類, Torg 分類とも臨床

でよく使用されているが、近年これらの分類が治療成績を反映するかどうか臨床的に再評価されつつある。近位骨幹端骨折と Jones 骨折の分類は不要であるという報告もある²⁴⁾。

Chuckpaiwong ら¹⁹⁾ は Jones 骨折と近位骨幹端骨折を後ろ向きに手術療法症例と保存療法症例を比較し、骨癒合率、合併症(遷延治癒、偽関節)発生率、満足度で差がなく、両骨折とも手術療法のほうがスポーツへ有意に早く復帰できたと報告した。これらの知見より Polzer ら²⁵⁾ は第 5 中足骨近位部骨折の分類を近位端骨折と近位骨幹端骨折の 2 つにしたほうがよいと提唱している(図 6)。この分類は第 5 中足骨近位部への血管分布とほぼ一致しており²⁶⁾、非常にシンプルである。

一方 Kerkhoffs ら²⁷⁾ は、専門医にアンケートを行なった結果と過去の論文のレビューから、やはり近位骨幹端骨折を Jones 骨折と疲労骨折と分けるべきと述べており、まだ結論が出ていない。

いずれにしても今後このような分類で評価されるようになる可能性がある。

Torg 分類による治療成績も急性、慢性で差がみられなかった。但し、メタ解析に用いた論文の中には、保存療法と手術療法の論文が混在しており、さらに手術療法も骨移植併用例などがあるので、この結果の解釈には注意が必要である。

Lee ら²⁸⁾ は、骨折線が内側皮質まで到達する完全骨折と、底外側に限局する不完全骨折に分けて、さらに完全骨折を急性損傷と慢性期の急性損傷に、不完全骨折を足

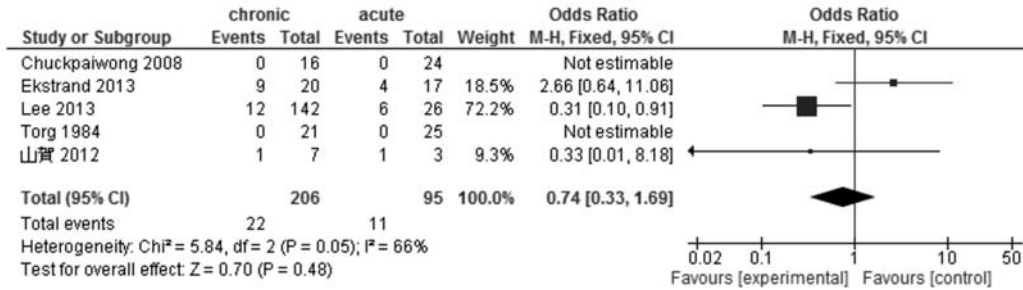


図 4A 急性・慢性による治療成績の差：再骨折

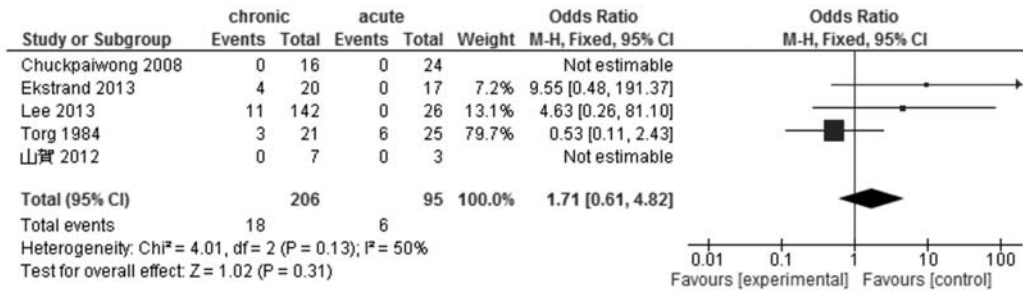


図 4B 急性・慢性による治療成績の差：遷延治癒・偽関節

底の骨折部開大が 1 mm 未満か 1 mm 以上かで分類して成績を評価している(表 4)。Torg 分類と自らが報告した分類を比較した結果、自身の Lee 分類のほうが遷延治癒・偽関節の発生を予測できたと報告している^{11,29,30)}。これも Torg 分類に変わる新しい分類法になるかこれからの追試が必要と思われる。

手術療法は保存療法に比べ、遷延治癒・偽関節を有意に減らし、スポーツの早期復帰を可能にするという結果が得られた。いくつかの review においても手術は勧められており^{17,31,32)}、臨床的にも納得のいく結果である。これらより早期復帰を希望するアスリートに対しては手術が勧められる。

足部アライメントは危険因子として考えられている³³⁾。中足内転角(metatarsal adductus angle : MAA)は、前足部の水平面での内転を表している。正常平均約 15° に対して第 5 中足骨疲労骨折患者では平均が 20~27° と報告されている^{34,35)}。

第 1 中足骨 - 距骨角(Meary 角), calcaneal pitch (CP 角)は足部縦アーチの指標として用いられている。Meary 角は正常の -4~4° に対して、Raikin ら⁹⁾の報告では患者群では平均 13° と高く、また CP 角も Lee ら³⁶⁾の対照平均 18° に対して、患者群では平均 28° と有意に高いことから、ハイアーチが危険因子であると結論している。

以上から、前足部の内転、後足部の内反、凹足などが

第 5 中足骨近位部骨折の危険因子であるといわれており、これらの危険因子を考慮のうえでリハビリテーションや再発予防に取り組むべきであると考えられる。

今回メタ解析で利用した論文は case control study がほとんどであり、研究個々の evidence level は高くない。メタ解析の結果は、当然ながら利用した論文の evidence level に左右されるため、今回の結果に関しては有意差があったからといって、科学的に正しいといえない部分も含んでいると思われる。結果の解釈は慎重にすべきであるが、他の review においても同様の結果が報告されていることもあり^{17,24,25,31,32)}、現段階では概ね正しいのではないかと考えている。スポーツの現場では第 5 中足骨近位部骨折は比較的多い外傷であり、今後 evidence level の高い RCT が日本国内で行なわれることを期待したい。

ま と め

第 5 中足骨近位部骨折の Lawrens 分類, Torg 分類など旧知の分類法は臨床成績と関連していない可能性がある。

Polzer, Lee など新たな分類法が提唱されつつあり、今後の追試が必要である。

アスリートでは早期復帰、偽関節・遷延治癒予防を考えた場合、手術療法が勧められる。

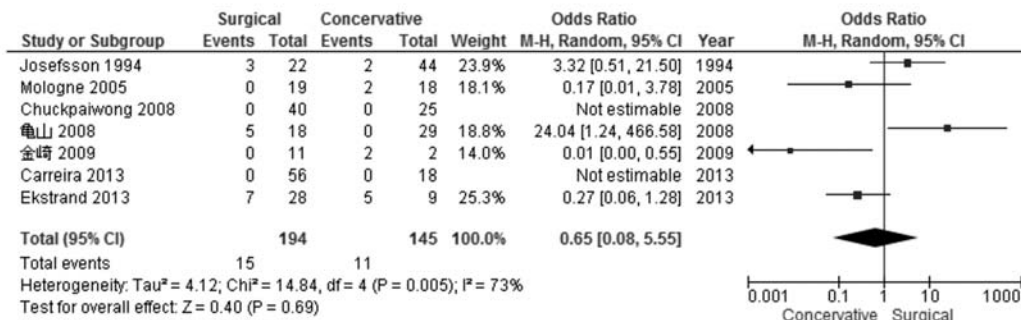


図 5A 治療法による治療成績の差：再骨折

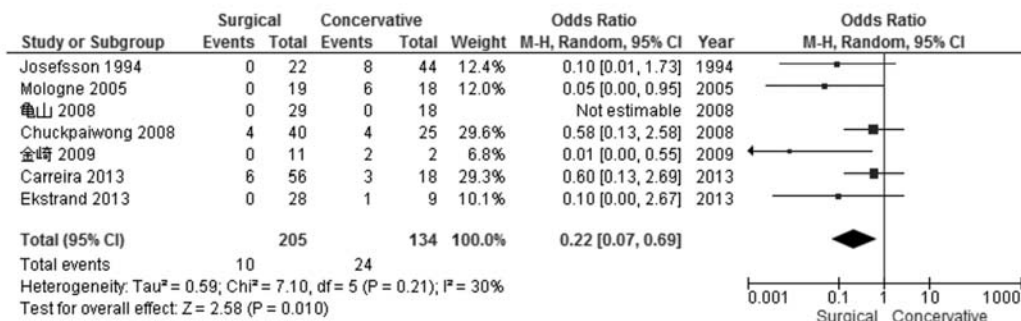


図 5B 治療法による治療成績の差：遷延治療・偽関節

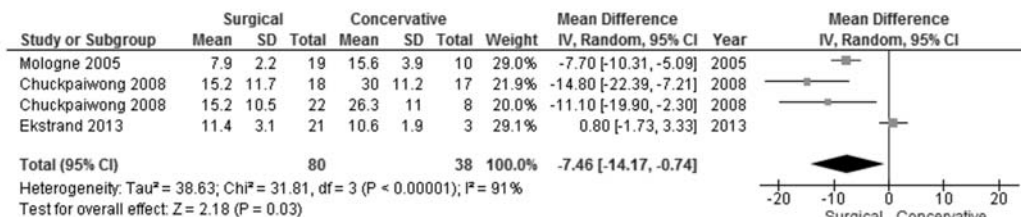


図 5C 治療法による治療成績の差：スポーツ復帰時期

後足部内反，前足部内転などのアライメント異常がみられ，リハビリ，再発予防に考慮する必要がある。

文 献

- 1) Petrisor BA et al : The epidemiology of metatarsal fractures. Foot Ankle Int, 27 : 172-174, 2006.
- 2) Hunt KJ et al : Treatment of Jones fracture nonunions and refractures in the elite athlete : outcomes of intramedullary screw fixation with bone grafting. Am J Sports Med, 39 : 1948-1954, 2011.

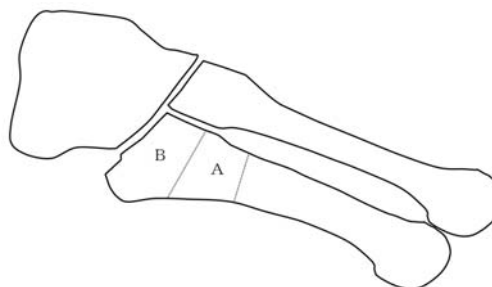
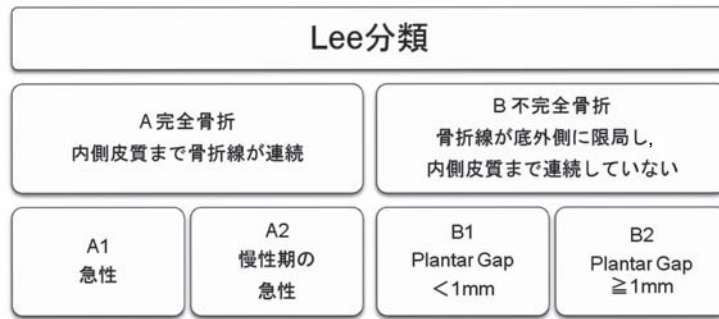

図 6 Polzer 分類
A : 近位骨幹端骨折
B : 近位端骨折

表4 Leeらの分類



- 3) Josefsson PO et al : Jones fracture. Surgical versus nonsurgical treatment. Clin Orthop Relat Res, 299 : 252-255, 1994.
- 4) Nagao M et al : Headless compression screw fixation of jones fractures : an outcomes study in Japanese athletes. Am J Sports Med, 40 : 2578-2782, 2012.
- 5) 武富修治ほか：第5中足骨基部疲労骨折に対する圧迫調整固定用スクリューを用いた手術成績. 日臨スポーツ医学会誌, 17 : 535-541, 2009.
- 6) 安間久芳ほか：Jones骨折に対する髓内スクリュー固定. 日臨スポーツ医学会誌, 18 : 497-503, 2010.
- 7) 長谷川晃三ほか：Jones骨折に対する手術成績の検討：デュアルスレッド・ヘッドレススクリューによる斜方向髓内固定. 整形・災害外科, 57 : 209-212, 2014.
- 8) 亀山 泰ほか：足部・足関節の疲労骨折手術例の検討. 中部整災誌, 51 : 321-322, 2008.
- 9) Raikin SM et al : The association of a varus hindfoot and fracture of the fifth metatarsal metaphyseal-diaphyseal junction : the Jones fracture. Am J Sports Med, 36 : 1367-1372, 2008.
- 10) Ekstrand J et al : Fifth metatarsal fractures among male professional footballers : a potential career-ending disease. Br J Sports Med, 47 : 754-758, 2013.
- 11) Lee KT et al : Factors associated with recurrent fifth metatarsal stress fracture. Foot Ankle Int, 34 : 1645-1653, 2013.
- 12) Cakir H et al : Demographics and outcome of metatarsal fractures. Arch Orthop Trauma Surg, 131 : 241-245, 2011.
- 13) 掛川 晃ほか：第5中足骨骨折の発生部位における特徴と保存療法による骨癒合率. 整スポ会誌, 33 : 82-87, 2013.
- 14) Kavanaugh JH et al : The Jones fracture revisited. J Bone Joint Surg Am, 60 : 776-782, 1978.
- 15) Lawrence SJ et al : Jones' fractures and related fractures of the proximal fifth metatarsal. Foot Ankle, 14 : 358-365, 1993.
- 16) Torg JS et al : Fractures of the base of the fifth metatarsal distal to the tuberosity. Classification and guidelines for non-surgical and surgical management. J Bone Joint Surg Am, 66 : 209-214, 1984.
- 17) Roche AJ et al : Treatment and return to sport following a Jones fracture of the fifth metatarsal : a systematic review. Knee Surg Sports Traumatol Arthrosc, 21 : 1307-1315, 2013.
- 18) Carreira DS et al : Radiographic factors and effect of fifth metatarsal Jones and diaphyseal stress fractures on participation in the NFL. Foot Ankle Int, 34 : 518-522, 2013.
- 19) Chuckpaiwong B et al : Distinguishing Jones and proximal diaphyseal fractures of the fifth metatarsal. Clin Orthop Relat Res, 466 : 1966-1970, 2008.
- 20) Massada MM et al : Intramedullary screw fixation of proximal fifth metatarsal fractures in athletes. Acta Ortop Bras, 20 : 262-265, 2012.
- 21) 山賀 篤 ほか：手術療法を行ったJones骨折の検討. 東海スポーツ障害研究会誌, 30 : 37-39, 2012.
- 22) Mologne TS et al : Early screw fixation versus casting in the treatment of acute Jones fractures. Am J Sports Med, 33 : 970-975, 2005.
- 23) 金崎彰三ほか：Jones骨折の13例. 整外と災外, 58 : 650-653, 2009.
- 24) Smith TO et al : Interventions for treating proximal fifth metatarsal fractures in adults : a meta-analysis of the current evidence-base. Foot Ankle Surg, 17 : 300-307, 2011.

- 25) Polzer H et al : Acute fractures to the proximal fifth metatarsal bone : development of classification and treatment recommendations based on the current evidence. *Injury*, 43 : 1626-1632, 2012.
- 26) Shereff MJ et al : Vascular anatomy of the fifth metatarsal. *Foot Ankle*, 11 : 350-353, 1991.
- 27) Kerkhoffs GM et al : Treatment of proximal metatarsal V fractures in athletes and non-athletes. *Br J Sports Med*, 46 : 644-648, 2012.
- 28) Lee KT et al : Prognostic classification of fifth metatarsal stress fracture using plantar gap. *Foot Ankle Int*, 34 : 691-696, 2013.
- 29) Lee KT et al : The plantar gap : another prognostic factor for fifth metatarsal stress fracture. *Am J Sports Med*, 39 : 2206-2211, 2011.
- 30) Lee KT et al : Surgical results of 5th metatarsal stress fracture using modified tension band wiring. *Knee Surg Sports Traumatol Arthrosc*, 19 : 853-857, 2011.
- 31) Rosenberg GA et al : Treatment strategies for acute fractures and nonunions of the proximal fifth metatarsal. *The Journal of the American Academy of Orthopaedic Surgeons*, 8 : 332-338, 2000.
- 32) Zwitter EW et al : Fractures of the fifth metatarsal; diagnosis and treatment. *Injury*, 41 : 555-562, 2010.
- 33) Pecina M et al : Surgical treatment of diaphyseal stress fractures of the fifth metatarsal in competitive athletes : long-term follow-up and computerized pedobarographic analysis. *J Am Podiatr Med Assoc*, 101 : 517-522, 2011.
- 34) Theodorou DJ et al : Stress fractures of the lateral metatarsal bones in metatarsus adductus foot deformity : a previously unrecognized association. *Skeletal Radiol*, 28 : 679-684, 1999.
- 35) Yoho RM et al : The association of metatarsus adductus to the proximal fifth metatarsal Jones fracture. *J Foot Ankle Surg*, 51 : 739-742, 2012.
- 36) Lee KT et al : Radiographic evaluation of foot structure following fifth metatarsal stress fracture. *Foot Ankle Int*, 32 : 796-801, 2011.

第 40 回日本整形外科スポーツ医学会学術集会

「中足部のスポーツ傷害に対する最新の治療戦略—見逃されやすく注意が必要な疾患について—」

Lisfranc 関節損傷治療の問題点と 早期スポーツ復帰をめざした治療

Treatments of Lisfranc Joint Injuries for Sports

平野 貴章	Takaaki Hirano	仁木 久照	Hisateru Niki
秋山 唯	Yui Akiyama	遠藤 渉	Wataru Endo
前田 真吾	Shingo Maeda	別府 諸兄	Moroe Beppu

● Key words

Lisfranc 関節, 靭帯再建術, 解剖

Lisfranc joint : Ligament reconstruction : Anatomy

● 要旨

目的：Lisfranc 関節損傷治療の問題点と、近年行なっている早期スポーツ復帰をめざした治療について報告する。

症例：15 歳，男性。主訴は左足部痛で，ランニング中に方向を変えようとした際に左足部痛が出現，疼痛と腫脹が著しくなり荷重困難となった。足部単純 X 線像では Lisfranc 関節脱臼骨折 Myerson 分類 Type B2 であり，3DCT においても第 2 中足骨から第 4 中足骨までの中足骨基部に骨折を認めた。本症例に対し薄筋腱を用いた Lisfranc 靭帯の解剖学的再建術を施行した。

考察：解剖学的靭帯再建は解剖学的整復と維持，機能回復，後療法の短縮が可能であり，早期スポーツ復帰に有用である。

はじめに

スポーツによる Lisfranc 関節損傷¹⁾は，捻挫などの比較的低エネルギー損傷から圧挫による高エネルギー損傷までさまざまな病態が含まれる。低エネルギー損傷では，Lisfranc 関節で軽微な離開を呈し見逃されやすく²⁾，また高いエネルギー損傷では足部コンパートメント症候群などもおこす。解剖学的特徴より診断が困難で³⁾，不適切な診断・治療は疼痛や歩行障害などの原因となる。Lisfranc 関節損傷に対しては，これまで解剖学的整復と

一次的螺子固定が推奨されてきた⁴⁾。しかし螺子固定では癒痕治療しか期待できず，また固定中は生理的な運動は不可能で，螺子折損の可能性や，後療法期間が長期にわたる傾向がある。また，内固定材抜去後の再離開が認められることもある。

今回，Lisfranc 関節損傷治療の問題点と，早期スポーツ復帰をめざした治療について報告する。

対象と方法

1987 年 7 月より Lisfranc 関節損傷に対し加療を行な

平野貴章
〒 216-8511 川崎市宮前区菅生 2-16-1
聖マリアンナ医科大学整形外科学講座
TEL 044-977-8111/FAX 044-977-9651

聖マリアンナ医科大学整形外科学講座
Department of Orthopaedic Surgery, St. Marianna University, School of Medicine

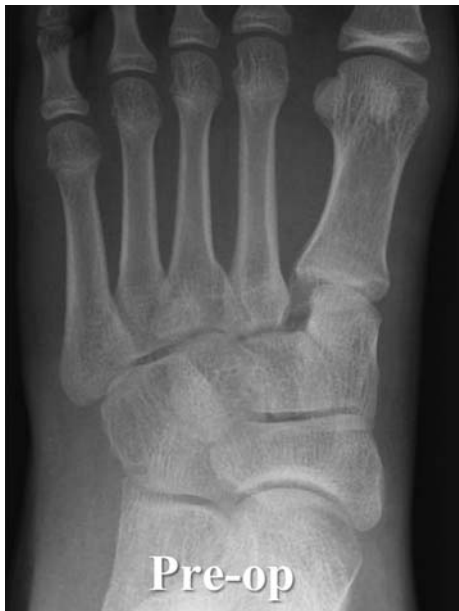

図1 足部単純X線像（正面）
Lisfranc 関節脱臼骨折を認める。

った80例のうちスポーツによる Lisfranc 関節損傷は18例であった。われわれは2000年3月まではキルシュナー鋼線による観血的整復固定術、2000年4月以降現在まで観血的整復後スクリュー固定術と、2012年5月から症例に応じ単純X線像、ストレス撮影、CT像、MRIを複合的に判断し解剖学的 Lisfranc 靭帯の再建術を併用してきた。解剖学的 Lisfranc 靭帯再建術を行なった1例を示す。

症 例

15歳、男性。主訴は左足部痛で、ランニング中に方向を変えようとした際に左足部痛が出現、疼痛と腫脹が著しくなり荷重するのも困難となった。

足部単純X線像では Lisfranc 関節脱臼骨折 Myerson 分類 Type B2 (図1)であり、3DCTにおいても第2中足骨から第4中足骨までの中足骨基部に骨折が認められた(図2)。本症例に対しわれわれは、薄筋腱を用いた Lisfranc 靭帯の解剖学的再建術を施行した。靭帯再建ルートはまず M2 では TMT 関節から 6 mm 遠位、深さ 10 mm に靭帯の中心が位置するよう骨孔を作製した(図3)。続いて第1楔状骨(C1)から第2中足骨(M2)に足底と水平方向で、C1 では第1足根中足(TMT)関節より 9 mm 中枢より M2 の骨孔に向けて骨孔を作製した(図4)。薄筋腱を移植腱として一方の断端は 4 cm の長さで折り返し二重折りとした。C1 から M2 の骨孔を通し(二

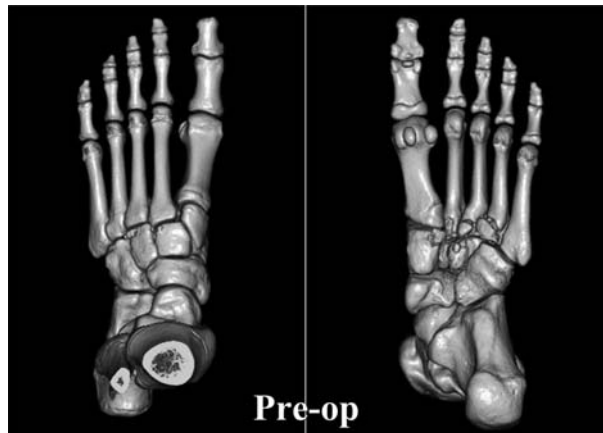


図2 術前3DCT像
第2-第4中足骨基部に骨折を認める。

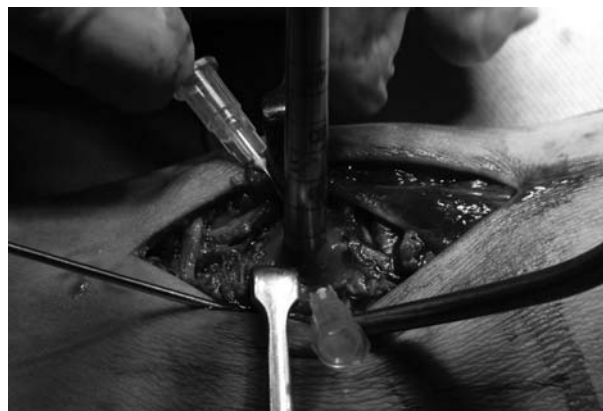

図3 第2中足骨への骨孔作製
第2中足骨では TMT 関節から 6 mm 遠位、深さ 10 mm に靭帯の中心が位置するよう骨孔を作製。

重側)、折り返して再度 C1 背側に誘導し(一重側)背側靭帯を再建し、TJ Large ScrewR(メイラ社)で M2 骨孔、背側靭帯 C1 骨孔、Lisfranc 靭帯 C1 骨孔の順で移植腱を固定した(図5)。各再建靭帯の initial tension は manual max とした。後療法は、骨折を伴っているため術後6週より部分荷重を開始とし、8週で全荷重を許可した。術後3ヵ月より徐々にスポーツの復帰を許可し、術後24ヵ月の現在 Steinらの単純X線像でも適合性は良好で、日本足の外科学会中足部判定基準 (JSSF mid-foot scale)は100点である。

考 察

Lisfranc 関節の内側を占める第1から第3中足骨部は可動性が少ないためスクリュー固定が推奨され、正しい解剖学的整復位が得られた場合は良好な長期成績が得ら

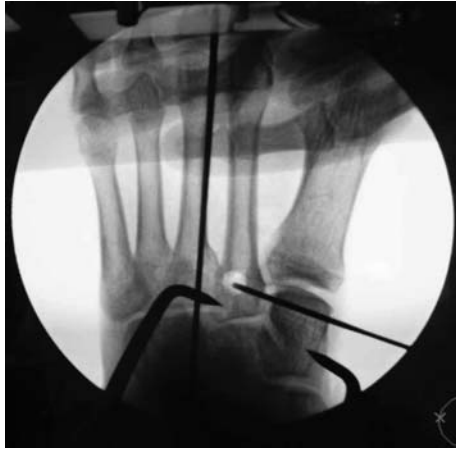

図4 術中のイメージ像
イメージを確認しながら、内側楔状骨（C1）から第2中足骨（M2）に足底と水平方向で、C1では第1足根中足（TMT）関節より9 mm 中枢よりM2の骨孔に向けて骨孔を作製。

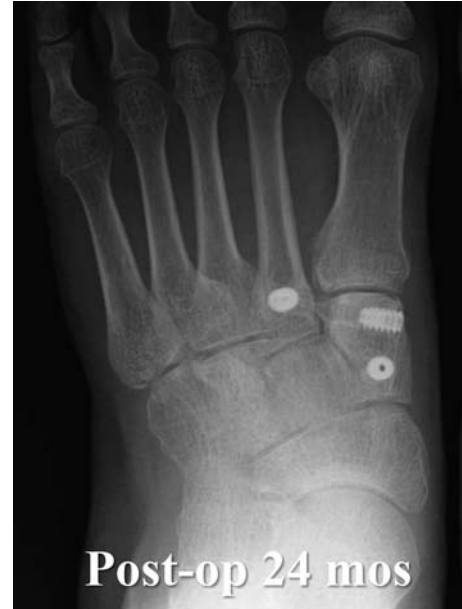

図5 Lisfranc 靭帯再建術後単純 X 線像（正面）
離開がなくなったことが確認できる。

れる⁵⁾との報告も散見される。しかしこれらの内固定材は一定の時期に抜去しなくてはならず、また内固定材の抜去の時期に関してさまざまである。内固定材を8週間で抜去することは高率に遅発性の離開を起こすことが報告されている⁶⁾。また概ね12週～24週の間に行なわれることが多く、16週前後で抜去されている報告が多く散見される⁷⁻⁹⁾。いずれにしても螺子固定では癒痕治癒しか期待できず、受傷時の単純 X 線像で転位がわずかであるにも関わらず内固定材抜去後に再離開を認める症例も少なくない。また固定中は生理的な運動は不可能で螺子折損の可能性や、後療法期間が長期にわたる傾向がある。

Lisfranc 関節は、足根中足関節（tarsometatarsal joint）とも呼ばれ縦アーチの頂上の一部であり、第2中足骨基部がほぞ状に楔状骨にはさまり込み構成される。さらに、第1楔状骨と第2中足骨は Lisfranc 靭帯と呼ばれる強靭な骨間靭帯が存在し、その背側、底側にも靭帯結合を有している。わずかに底背屈方向の可動性を有しており、これまでのスクリー固定等による治療は生理的ではない。そこでわれわれは、Lisfranc 靭帯による足アーチ関与する static な安定性と、Lisfranc 靭帯を中心とした関節軟骨の存在、動きを伴う dynamic な機能を担っている解剖的特徴⁷⁾を残すため、薄筋腱による解剖学的靭帯再建術を行なった。

今回われわれが用いた解剖学的靭帯再建は解剖学的整復と維持、機能回復、後療法短縮が可能であり早期スポーツ復帰に有用な術式であった。

文 献

- 1) DeOrto M et al : Lisfranc injuries in sport. Foot Ankle Clin, 14 : 169-186, 2009.
- 2) Vuori JP et al : Lisfranc joint injuries : trauma mechanisms and associated injuries. J Trauma, 35 : 40-45, 1993.
- 3) Sherief TI et al : Lisfranc injury : how frequently does it get missed? And how can we improve? Injury, 38 : 856-860, 2007.
- 4) Mulier T et al : Severe Lisfrancs injuries : primary arthrodesis or ORIF? Foot Ankle Int, 23 : 902-905, 2002.
- 5) Kuo RS et al : Outcome after open reduction and internal fixation of Lisfranc joint injuries. J Bone Joint Surg Am, 82 : 1609-1618, 2000.
- 6) Sands AK et al : Lisfranc injuries. Injury, 35 Suppl 2 : SB71-SB76, 2004.
- 7) 平野貴章ほか：リスフラン関節の解剖—リスフラン靭帯を中心に—。整・災外, 53 : 685-690, 2010.
- 8) Myerson MS et al : Fracture dislocations of the tarsometatarsal joints : end results correlated with pathology and treatment. Foot and Ankle, 6 : 225-242, 1986.
- 9) Crim J : MR imaging evaluation of subtle Lisfranc injuries : the midfoot sprain. Magn Reson Imaging Clin N Am, 16 : 19-27, 2008.

第 40 回日本整形外科スポーツ医学会学術集会
「中足部のスポーツ傷害に対する最新の治療戦略—見逃されやすく注意が必要な疾患について—」

足根骨癒合症

—癒合部位からみた診断と治療—

Diagnosis and Treatment of Symptomatic Tarsal Coalition

大内 一夫 Kazuo Ouchi 菊地 臣一 Shin-ichi Kikuchi
矢吹 省司 Shoji Yabuki 紺野 慎一 Shin-ichi Konno

● Key words

足根骨癒合症, 癒合部切除術, 治療成績

●要旨

足根骨癒合症とは, 先天的に2つ, あるいはそれ以上の足根骨が癒合して, それに伴う症状を呈している状態をいう。癒合部位としては, 距・踵骨癒合症, 踵・舟状骨癒合症が多い。小, 中, 高校生, とくに10~15歳ごろに足部痛を生じた場合, 足根骨癒合症を念頭に置く必要がある。スポーツ時の疼痛や疲労感を初発症状とすることが多い。癒合症では, それぞれ特徴的なX線像を呈する。疼痛, 圧痛, 単純X線で癒合症を疑った場合には, CTまたはMRIを撮影することにより最終診断できる。治療法としては, まず保存的療法を行なう。疼痛が軽減しない場合には, 観血的療法を行なう。スポーツ選手や若年者には, 癒合部切除術が第一選択の治療法である。

足根骨癒合症 (総論)

はじめに

足根骨癒合症とは, 先天的に2つ, あるいはそれ以上の足根骨の一部が, 骨性, 軟骨性, 線維性に癒合して, それに伴う症状を呈している状態をいう¹⁾。このうち, 軟骨性, 線維性の混在した線維軟骨性の癒合が多い²⁾。足根骨癒合症の頻度は, 1%以下といわれている³⁾。画像診断の発達により診断率は向上している。10歳代で生じるスポーツ時の足部痛では, 診断に際して, 足根骨癒合症を念頭に置く必要がある。

病 態

足根骨癒合症の病態は, 元来, 良好な可動性が認めら

れていた骨同士が, 線維軟骨性の不完全な癒合により可動性が制限されることにある。不完全ながらも可動性が認められるために癒合部に応力が加わり, 機械的損傷が引き起こされ, 疼痛が生じる。

癒合部位としては, 距・踵骨癒合症, 踵・舟状骨癒合症, 第1舟状・楔状骨癒合症, 内側楔状骨・第1中足骨癒合症などがある。そのうち, 距・踵骨癒合症, 踵・舟状骨癒合症が多く認められる。

症 状

癒合症の代表的な症状は, スポーツ時の疼痛と可動域制限である。一般的に, 症状の発現時期は, 足根骨の骨化が進み, 活動性が増大する思春期以降に多くなる。過度の運動や軽微な外傷後に発症することも多い。また, 腓骨筋性扁平足, とくに後脛骨筋性内反足を呈する

大内一夫
〒960-1295 福島市光が丘1番地
福島県立医科大学医学部
TEL 024-547-1276

福島県立医科大学医学部整形外科学教室
Department of Orthopaedic Surgery, Fukushima Medical University School of Medicine

場合もある。

腓骨筋痙性扁平足

腓骨筋痙性扁平足(peroneal spastic flatfoot)は、腓骨筋腱の緊張が高まり、足部が外反扁平足位をとる⁴⁾。内がえし動作が困難となり、内がえしを強制すると腓骨筋群に沿って疼痛が下腿外側に放散する。

後脛骨筋痙性内反足

後脛骨筋痙性内反足(tibialis posterior spastic varus foot)は、後脛骨筋腱の緊張が高まり、足部が内がえし位をとる⁵⁾。外がえし動作が困難となり、外がえしを強制すると後脛骨筋群に沿って疼痛が下腿内側に放散する。

治療

治療法としては、まず保存的治療が選択される⁶⁾。スポーツ活動の制限、アーチサポート付き足底挿板が有効

である。保存療法で疼痛が軽減しない場合には、手術療法の適応となる。スポーツ選手、とくに若年者には、癒合部切除術がまず行なわれるべき術式である。癒合部が大きく、すでに関節変形が生じている場合には関節固定術が行なわれることもある。

癒合部位からみた診断と治療

1. 距・踵骨癒合症

距・踵骨癒合症では、後足部全体の運動時痛、疲労感と距骨下関節の可動域制限を生じる。Peroneal spastic flatfootや足根管症候群を呈する症例もある。距骨下関節内側部の圧痛や骨性隆起といった局所所見と、単純X線撮影やCTなどの画像検査で診断する。

単純X線足関節正面像では、距踵関節内側の突出、側面像では後距踵関節の不整像、C signを認める(図1)⁷⁾。C signとは、距踵間が癒合し、載距突起とつながることによってCの文字のように見える所見をいう。

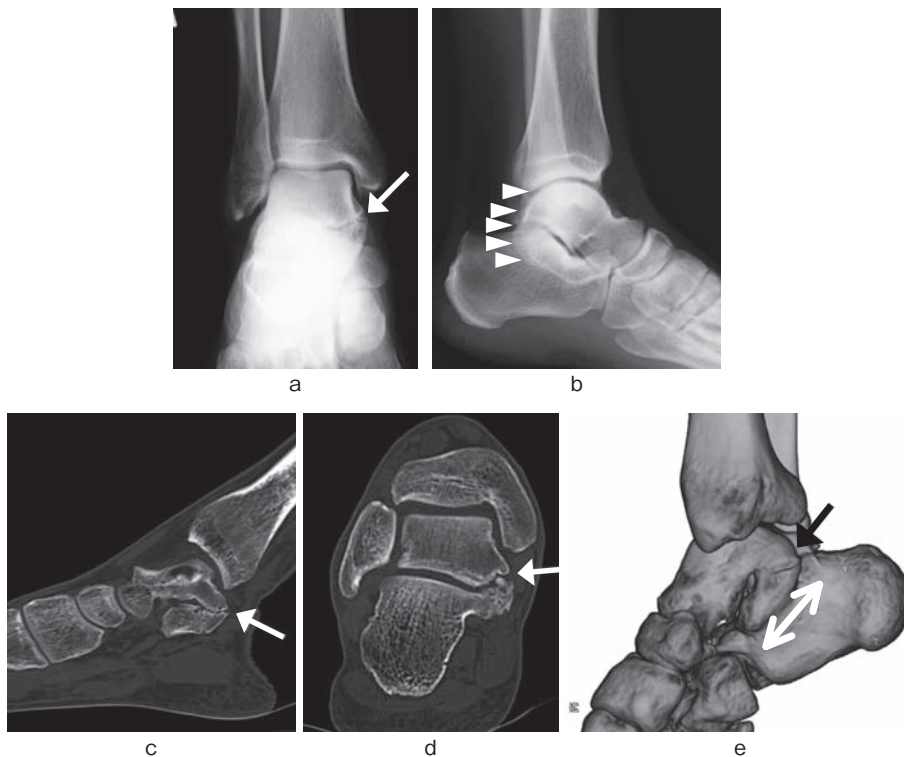


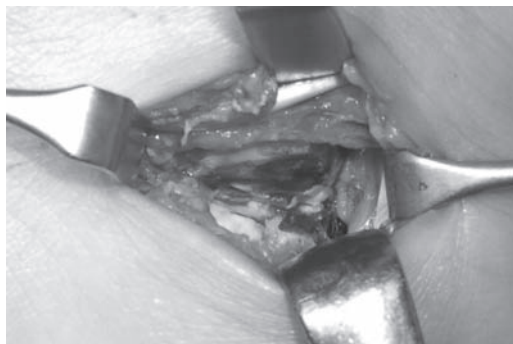
図1 距・踵骨癒合症

- a : 単純 X 線足関節正面像
- b : 単純 X 線足関節側面像
- c : 矢状断 CT 像
- d : 冠状断 CT 像
- e : 3D-CT 像

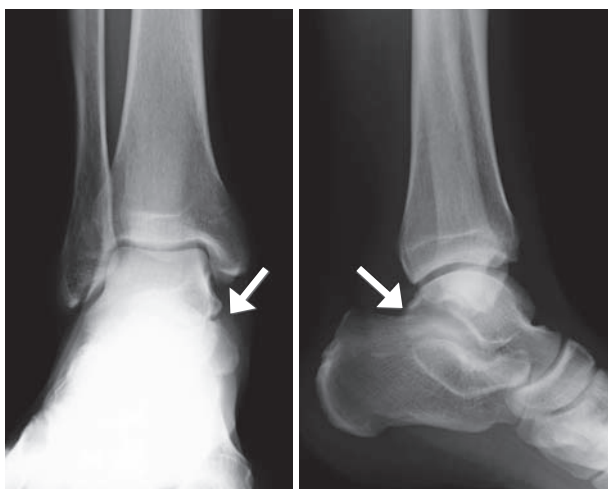
距踵関節内側の突出、関節裂隙狭小化と不整像がみられる。



a



b



c

d

図2 距・踵骨癒合症
 a：癒合部
 b：癒合部切除後
 c：癒合部切除後単純X線足関節正面像
 d：癒合部切除後単純X線足関節側面像
 注射針が正常関節面に刺入してある（a）。

最も診断的価値の高いのはCT像である。癒合部位の形状や範囲が明瞭に写し出される。距踵関節内側の関節裂隙狭小化と不整像が認められる。

3D-CTでは、癒合部位を立体的に把握することができる。踵骨載距突起の後方への延長と後距踵関節内側の

骨性隆起を認める。

治療では、まず保存療法が選択される。保存療法で疼痛が軽減しない場合には、手術療法の適応となる。手術は癒合部切除術が行なわれる。術中、癒合部は表面からはわかりにくいことが多いため、正常関節面に注射針を刺し、癒合部の範囲を判断する必要がある(図2)。

癒合部は、正常関節面が現れるまで大きく切除する。

2. 踵・舟状骨癒合症

踵・舟状骨癒合症では、足部外側部、足根洞付近の疼痛と内がえし運動の制限を認める。

画像診断では、単純X線足部斜位像が有用である。踵骨前方突起が舟状骨方向に伸び、舟状骨との間隔が狭小化し、不整像を認める(図3)。単純X線足部荷重時側面像では、踵骨前方突起が長く伸びる anteaater nose 像が認められる。

治療では、まず保存療法が選択される。保存療法で疼痛が軽減しない場合には、手術療法の適応となる。手術は、癒合部切除術が行なわれる。癒合部表面は靭帯組織で覆われ、直視での癒合部の同定は困難である。透視や注射針を用いて癒合部を同定する必要がある(図4)。踵・舟状骨癒合症では、癒合部が深いので、奥まで十分に骨を切除することが必要である。また、癒合部切除後に癒合部の再癒合が多いため、踵骨前方突起を十分に切除し、切除部に短趾伸筋や脂肪組織を充填しておくなどの工夫が必要である。

3. 第1舟状・楔状骨癒合症

第1舟状・楔状骨癒合症は、欧米では珍しい癒合症であるが、日本では比較的多く認められる⁸⁾。

症状は、中足部内側から底側にかけての疼痛である。舟状骨・楔状骨間は、元來可動域の小さい関節である。このため、可動域制限は認められない。

画像診断では、単純X線足部背底像で舟状・第1楔状骨関節内側に関節裂隙の狭小化や不整像を認める(図5)。癒合部を確認するためにはCT像が有用である。内側、足底側に癒合部が認められる。

治療では、まず保存療法が選択される。足底挿板の着用で大部分が軽快する⁹⁾。保存療法で疼痛が軽減しない場合には、手術療法の適応となる。手術は、癒合部切除術や関節固定術が行なわれる。

考 察

足根骨癒合症の治療成績については、距・踵骨癒合症14例23足の報告がある¹⁰⁾。この報告では、全例にギブ

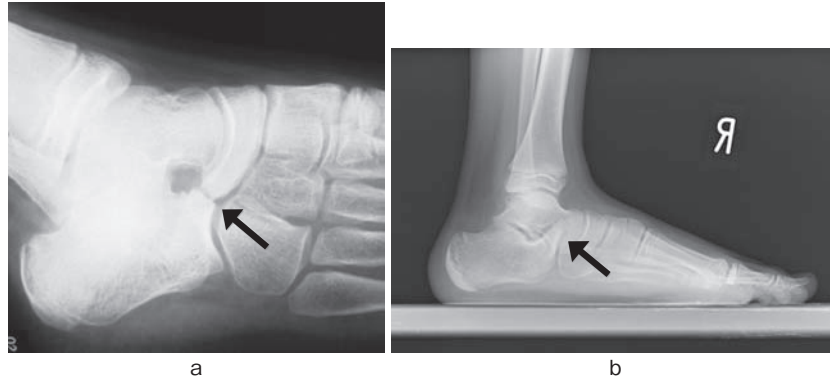


図3 踵・舟状骨癒合症
 a：単純X線足部斜位像
 b：単純X線足部荷重時側面像
 踵骨前方突起が長く伸びる anteater nose 像がみられる。

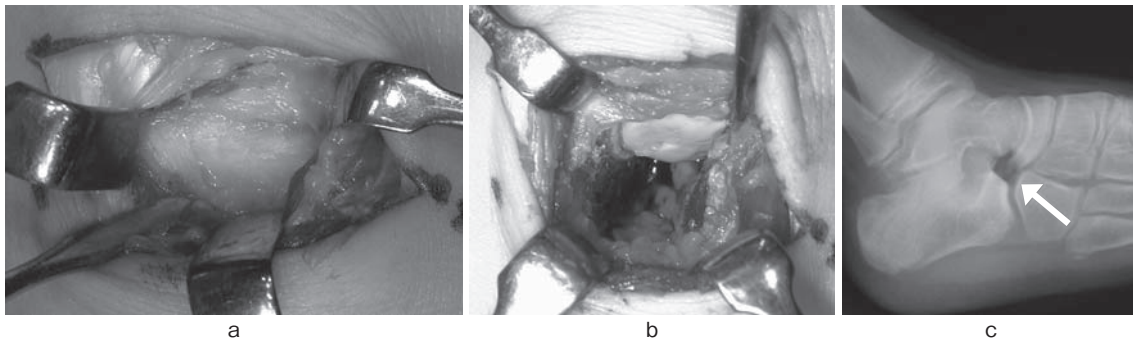


図4 踵・舟状骨癒合症
 a：癒合部
 b：癒合部切除後
 c：癒合部切除後単純X線足部斜位像

ス固定を行ない、症状が消失したのは3例5足、22%である。ギプス固定で症状が軽減しなかった11例18足に手術が行なわれている。癒合部の面積が後距踵関節の1/2以下で、距踵関節に変形がない9例14足に対しては癒合部切除術が行なわれている。距踵関節に変形を認めた2例4足に対しては三関節固定術を行なっている。手術成績は、切除群で13足、92%で満足が得られ、三関節固定群は4足全例で満足が得られている。

本邦では、距・踵骨癒合症42例67足の治療成績の報告がある¹⁾。この報告によれば、保存療法で疼痛が改善した症例は31足、46%である。保存療法で疼痛が軽減しなかった36足中、癒合部切除術を行なった症例は33足、距踵間固定術を行なった症例は3足である。癒合部切除群の手術成績は、excellentとgoodを合わせて31足94%と良好である。

非手術例と手術例で、スポーツ復帰率をみた報告があ

る¹¹⁾。その報告によれば、スポーツに復帰できた割合は、非手術例では16例中5例31%、手術例では15例中13例87%と、手術例のほうがスポーツ復帰率は高い。手術例でスポーツ復帰までの期間は平均10.3週である。

足根骨癒合症患者の距骨下関節機能を調べた報告がある¹²⁾。距骨下関節の他動内がえしレベルを、可動域制限が正常～25%を6点、25～75%を3点、75%以上を0点として判定すると、術前が0.3点、癒合部切除術後が4.3点、癒合症なしが6点と、術後の改善が認められる。しかし、歩行中の距骨下関節の可動域は、術前4.4°、術後4.1°、癒合症なしが7.9°と、術後の改善が認められていない。この理由としては、癒合部を切除すると機械的な障害は解消し、他動可動域は改善する。しかし、腱、筋、神経の働きは改善せず、動的な動きは改善しないためではないかと推察している。

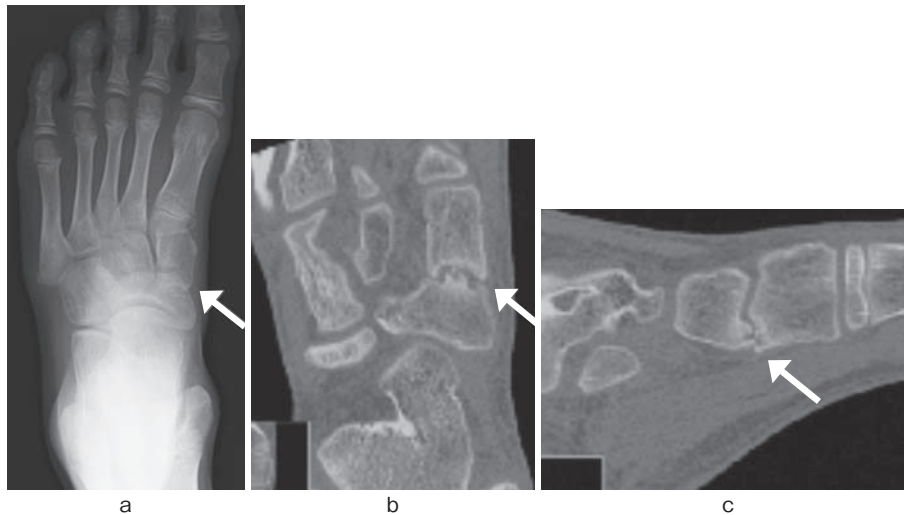


図5 第1舟状・楔状骨癒合症

- a : 単純 X 線足部背底像
- b : 水平断 CT 像
- c : 矢状断 CT 像

舟状骨・第1楔状骨間に関節裂隙の不整像がみられる。癒合部は足底側にみられる。

癒合部切除術後の長期予後の報告では、術後14年での足の機能は、AAOS Foot Function Indexは20点、AAOS Foot and Ankle Scaleは81.8点と良好である¹³⁾。また、内がえし角、外がえし角の改善は、距・踵骨癒合部切除術後が踵・舟状骨癒合部切除術後より悪い。距・踵骨癒合部の面積と足機能の関連の検討では、癒合部の面積が後距踵関節の50%以上の症例でも50%以下の症例と比較して、切除術後の機能的予後は変わらない。

結 語

10歳代の運動時の足部痛の診察では、足根骨癒合症を疑って画像診断を行なう必要がある。保存療法で症状が軽減しない症例に対しては、癒合部切除術が第一選択である。

文 献

- 1) Takakura Y et al : Symptomatic talocalcaneal coalition : Its clinical significance and treatment. Clin Orthop, 269 : 249-256, 1991.
- 2) 熊井 司 : 足根骨癒合症. In : 田中康仁, ed. 図説足の臨床. 改訂3版, メジカルビュー社, 東京 : 100-105, 2010.
- 3) 熊井 司ほか : 足根骨癒合症の病態 ; 癒合部位別の比較検討. 別冊整形外科, 25 : 29-32, 1994.
- 4) Mosier KM et al : Tarsal coalitions and peroneal

- spastic flat foot. A review. J Bone Joint Surg Am, 66 : 976-984, 1984.
- 5) 鍋島祐次ほか : 瘻直性足部変形の臨床像および距骨下関節の形態について. 整形外科, 54 : 1391-1395, 2003.
- 6) Varner KE et al : Tarsal coalition in adults. Foot Ankle Int, 21 : 669-672, 2000.
- 7) Lateur LM et al : Subtalar coalition : diagnosis with the C sign on lateral radiographs of the ankle. Radiology, 193 : 847-851, 1994.
- 8) Kumai T et al : Isolated first naviculocuneiform joint coalition. Foot Ankle Int, 17 : 635-640, 1996.
- 9) 熊井 司 : 足根骨癒合症. In : 山本晴康, ed. 足の外科の要点と盲点. 文光堂, 東京 : 362-368, 2006.
- 10) Scranton PE Jr : treatment of symptomatic talocalcaneal coalition. J Bone Joint Surg Am, 69 : 533-539, 1987.
- 11) Sexena A et al : Tarsal coalitions : activity levels with and without surgery. J Am Podiatr Med Assoc, 93 : 259-263, 2003.
- 12) Hetsroni I et al : Subtalar kinematics following resection of tarsal coalition. Foot Ankle Int, 29 : 1088-1094, 2008.
- 13) Khoshbin A et al : Long-term functional outcomes of resected tarsal coalitions. Foot Ankle Int, 34 : 1370-1375, 2013.

第 40 回日本整形外科スポーツ医学会学術集会

「中足部のスポーツ傷害に対する最新の治療戦略—見逃されやすく注意が必要な疾患について—」

舟状骨疲労骨折の診断と治療

The Assessment and Treatment of Stress Fracture of The Tarsal Navicular

杉本 和也 ¹⁾	Kazuya Sugimoto	磯本 慎二 ¹⁾	Shinji Isomoto
佐本 憲宏 ¹⁾	Norihiro Samoto	小川 宗宏 ²⁾	Munehiro Oagwa
笠次 良爾 ³⁾	Ryoji Kasanami	田中 康仁 ²⁾	Yasuhito Tanaka

● Key words

疲労骨折, 足, 舟状骨

Stress fracture : Foot : Tarsal navicular

●要旨

足の舟状骨疲労骨折 23 例 24 足について検討した。男性 10 例, 女性 13 例, 平均年齢は 20 歳 (14~32 歳) である。原因となった種目はバスケットボール 8 例, 陸上競技 6 例, ラグビー 4 例, その他 5 例であった。日本代表もしくは日本リーグ選手 8 例, 全国大会出場 8 例, その他 7 例であった。垂直骨折 11 例, 斜め骨折 9 例, 近位分離型骨折 4 例で, 骨硬化像(-)の 6 例を保存的に, 骨硬化像(+)の 14 例と, 前医での保存治療にて骨癒合が得られなかった 4 例を手術的に加療した。JSSF 中足部評価点数は術前平均 77.6 点 (33~87 点) から術後平均 95.2 点 (79~100 点) に改善した。治療開始から本格的な練習再開までの期間は平均 4.0 ヶ月, 試合復帰までは平均 5.6 ヶ月であった。

はじめに

足部舟状骨の疲労骨折は激しいスポーツ活動が誘因となって発症する。このためトップアスリートや練習が厳しい運動部に所属する学生・生徒にみられる。通常の X 線写真では骨折線が描出されにくいこともあり, X 線 CT 検査や MRI 検査が一般化する以前は稀有な疾患とされていた¹⁾。画像診断技術の進歩により, X 線写真では描出できない骨折が診断可能になった²⁾。MRI で疲労骨折における前兆やごく初期を捉えることができるよ

うになった今も³⁾, 治療が困難なスポーツ外傷の 1 つである。

発生機序

舟状骨は距骨頭部と 3 つの楔状骨の間に位置する。近位が ball and socket joint に近い構造である一方, 遠位は 3 つの楔状骨とそれぞれの関節を有する。このため, 舟状骨内に剪断応力が作用し発症するとする説がある⁴⁾。一方, 最近の報告によると舟状骨の血流は良好であるものの, 時に一部に血管が乏しい領域があることが

杉本和也
〒 631-0846 奈良市平松 1-30-1
奈良県総合医療センター整形外科
TEL 0742-46-6001
E-mail kzort@m3.kcn.ne.jp

- 1) 奈良県総合医療センター整形外科
Department of Orthopaedic Surgery, Nara Prefectural General Medical Center
- 2) 奈良県立医科大学整形外科
Department of Orthopaedic Surgery, Nara Prefectural Medical University
- 3) 奈良教育大学教育学部保健体育
Department of Health and Sports Science, Nara Educational University

示されている⁵⁾。われわれはその領域と骨折部位が概ね一致することから、局所的に不十分な血流も原因の1つではないかと推察している。

診 断

1. 患者背景・問診

本疾患はスポーツ選手以外にみられることはほとんどがないが、スポーツ選手が足関節の前方や中足部の疼痛を訴えた場合には常に疑うべき疾患である。激しい練習や試合が重なることで疼痛は悪化する。しかし、休養によって疼痛は改善するため、疼痛を抱えながらもプレーを続けることが可能である。そのため治療開始が遅くなる傾向にある。発生年齢は高校生以上であることが多く、現役を引退する年齢(通常は30歳代)までみられる。疼痛部位の問診においては選手が“足首”(足関節部)の疼痛と訴えることがあり、病変の部位を足関節と誤解しないことも重要である。

2. 視診・触診

完全骨折では中足部に腫脹がみられるが、骨折線が貫通するものは少なく、外見上は変化を認めないことが多い。圧痛は舟状骨内側において前脛骨筋腱と後脛骨筋腱の間にあるとされる(N-spot)⁶⁾。しかし、骨折は舟状骨の内側よりむしろ外側にみられるため、実際には前脛骨筋腱の外側縁付近にみられる。激しい練習や試合の後にも腫脹がみられることもあるが、現場での確認となることから、トレーナーからの聞き取りも参考とする。シヨパール関節の炎症を生じる場合には同関節裂隙に沿った部位に圧痛がみられる。

3. 画像診断

X線(CR)単純撮影では足部2方向(正面像, 側面像)のほか、鑑別のため斜位の撮影も有用である⁷⁾。典型的例では足部正面像にて舟状骨の外側1/3部分にシヨパール関節と直交する骨折線が近位側にみられる。側面像では舟状骨の近位背側に分離像がみられる場合がある。骨折線は必ずしも足底に直交する方向には走行しないため、X線撮影のみでは骨折線が確認できないことが多い。したがって、本疾患を疑ったならば必ずCT撮影を追加する(図1)。

CT撮影における主たる骨折の確認には冠状断と横断(水平断)像が有用で、矢状面は近位背側の分離像の描出に有用である⁸⁾。また、冠状断では骨折線周辺の骨硬化像の観察に適している。しかし、骨折が生じる以前の段階においてはCT検査で異常を検知できない。

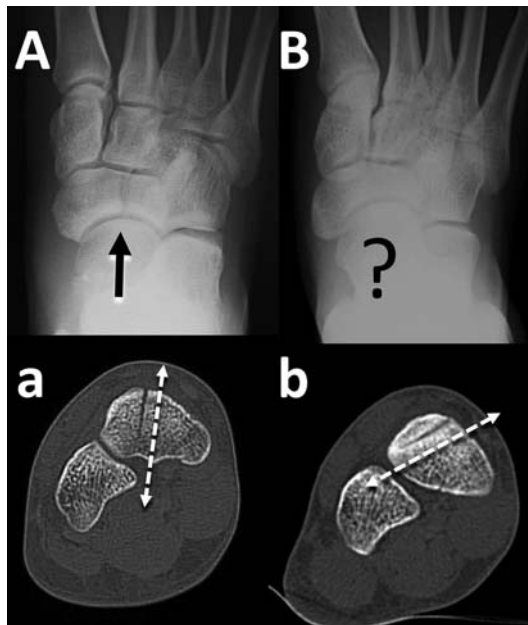


図1 骨折線方向により単純X線写真で確認可能な場合(A,a)と確認できない場合(B,b)がある。下段はCT像における冠状断である。

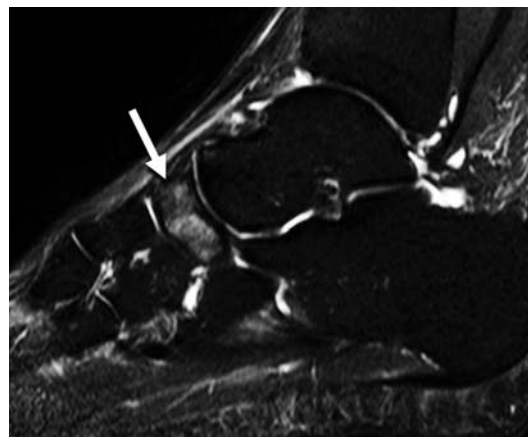


図2 MRI脂肪抑制像矢状断
舟状骨内に骨折前から骨髄内浮腫を示す高輝度変化がみられる(矢印)。

MRI検査ではT1・T2強調像では骨折線の確認、T1強調像では骨硬化部分の確認が可能である。また、脂肪抑制像では骨髄内浮腫の評価が可能である。脂肪抑制像での骨髄内浮腫像は骨折が生じる前段階から高輝度領域として観察され早期診断に有効である。X線CRやCT検査で骨折が確認できない例でも、MRIの脂肪抑制像では前駆所見をとらえることが可能であり(図2)、骨折に至る前に運動量を減らすことで骨折を未然に防ぐことが可能になる。

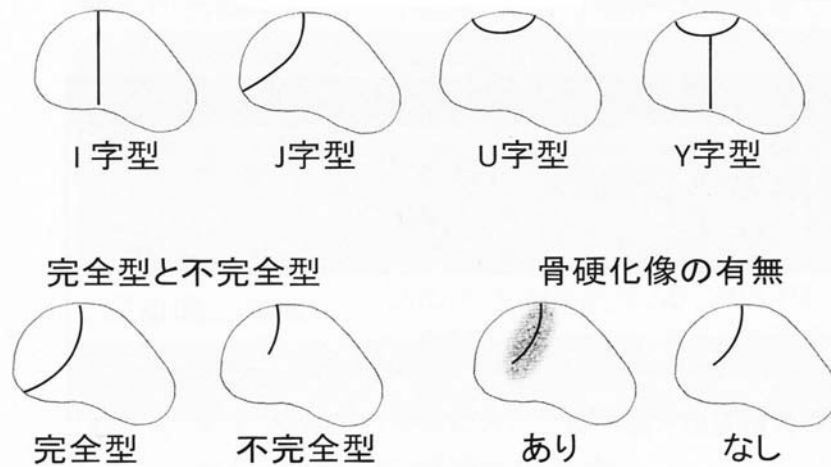


図3 CT像からみた骨折の分類
骨折線の方向，完全か不完全か，骨硬化の有無による3項目について分類可能である。
(MB Orthop.25(13):46,2012. より転載)

骨折型と病期

骨折型の分類にはCT像が有用である。主たる骨折線は横断面でみてショパール関節に直交する。冠状断では骨折線が背側から足底に垂直に走るものと、背側から底・外側斜め下方に走るものがある。また、これらに加えて背側近位に分離を伴う場合がある。骨折型の判断はCT検査における冠状断を主として行なうが、背側の分離については矢状断を用いる。筆者らは亀山の分類⁹⁾を参考に病期を加味して分類している(図3)⁷⁾。骨折線は冠状断において足底にほぼ垂直に走行するもの、外側に斜めに走行するもの、これらに近位上端の分離を伴うものに大別される。初期の例では硬化像を認めないが、骨折から数ヶ月が経過すると骨折部に骨硬化がみられるようになる。硬化像がみられるようになると保存治療が困難と考えている。また、完全骨折の状態で放置されると骨折部は徐々に離開していく場合がある。

治療

最近の報告によると、十分な期間の免荷と固定が行なわれた場合には、治療成績に手術の有無は影響しないとされる^{10,11)}。しかし、骨折型や病期、骨硬化像などを加味した詳細な臨床研究は行なわれていないため、治療選択にはいまだ議論を要すると考えられる。

1. 保存療法

固定と免荷が主となる。治療開始が早く骨硬化像を伴っていないものでは保存療法の適応があると考ええる。アスリートの多くは固定や免荷を嫌う傾向があり、治療開始で疼痛が改善すると、骨癒合が不十分なままでスポーツを再開するものも少なくない。Khanら¹²⁾は運動強度の軽減や休養のみでは骨癒合率が極めて低いと報告しており、十分な説明と理解のもとで治療を行なうことが望まれる。免荷期間は少なくとも6週間は必要である(図4)。また、固定や免荷の後でも足底挿板によるアーチサポートが必要である。免荷が長期にわたるため筋萎縮などを最小限に抑える努力も重要である。このためには筆者らはPTB型装具活用している(図5)。

一方、超音波による骨癒合の促進も試みられている。しかし、局所の安静なくして超音波治療のみで骨癒合が得られることは期待できない。あくまでも補助的治療と考えるべきである。疼痛に関してはNSAIDsも有用である。診断とともに局所安静による治療開始が原則であるが、重要な試合の直前などで、やむを得ず継続する場合などに用いる。ショパール関節へのステロイド剤の注入も効果的である。しかし、除痛により運動量が増える結果、病状を悪化させることも危惧される。しっかりと信頼関係を構築している選手やチームにおいて、重要な試合の直前に限って考慮すべき治療である。また、関節内へのステロイド剤の使用は、ドーピング検査において申告し忘れると罰則を受けることになるため、十分に説明しておく必要がある。

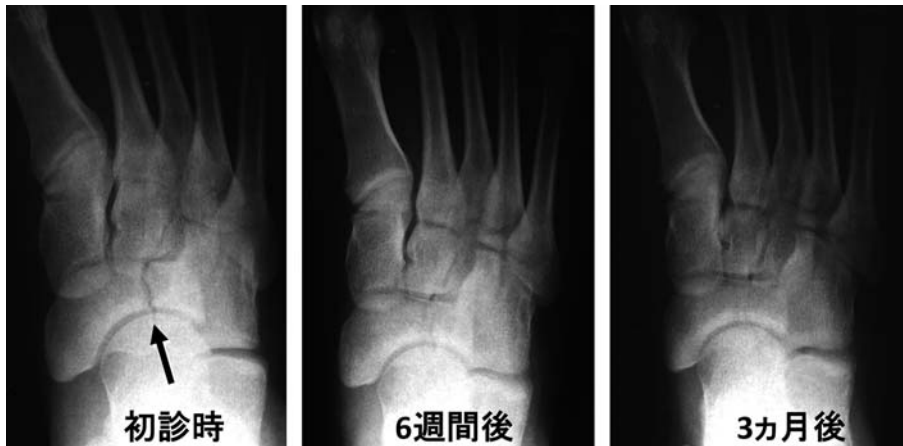

図4 20歳，女性，バスケットボール選手
急性発症例で，免荷と固定により癒合した。

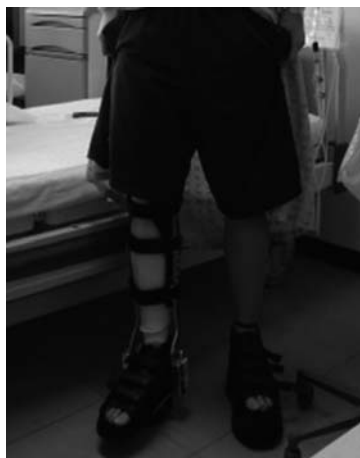

図5 PTB 装具
脚長を調整するため健側の補高靴
が必要である。

2. 手術療法

不完全型骨折や完全骨折に至っていても転位がみられない場合には，小切開による内固定術を行なう。われわれは金属螺子として Acutrak Screw (acumed®) を愛用している(図6)¹³⁾。骨硬化部位へのドリル操作による発熱やドリル深度の加減に注意すれば，headless かつ中空螺子として小切開でのしっかりした内固定を可能にする。最近 Acutrak Screw II が開発され，ドリル深度の加減が不要となり，より使いやすくなった。体格にもよるが，筆者らは最近では Acutrak II の mini screw を通常2本使用している。刺入は外側からで，小切開の後，短趾伸筋を分けて骨に進入する。転位が著しいものや明らかな偽関節例では自家骨移植を併用する。

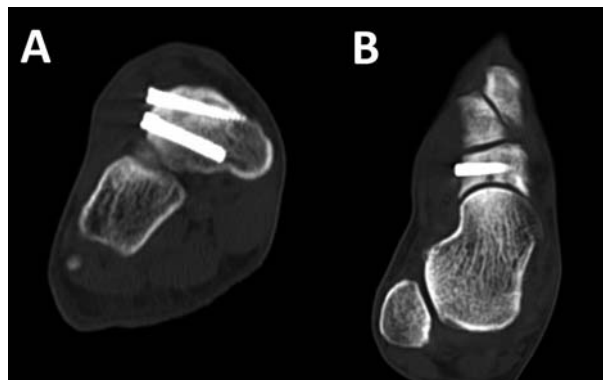


図6 Acutrak Screw による内固定例 CT 像(A：冠状断，B：横断)

3. 手術後のリハビリテーション

骨移植を行なった場合を除き，手術後は外固を行わず，完全免荷とする。足関節や足部の自動運動は積極的に行なわせる。本人の自覚や所属するチームトレーナーの知識がしっかりしている場合には，固定自転車やプール内での水泳を許可し，心肺機能の維持を図る。また，大腿四頭筋の萎縮を防止するため手術翌日から PTB 装具を使用する¹³⁾。そのため，術前に PTB 装具の採型を行なう。4~6 週間は完全に免荷とし，それ以後は調整により徐々に荷重量を増やす。最大8週で全荷重とし，その後は足底挿板によりアーチをサポートしての歩行を許可する。この間，下腿筋や内在筋の萎縮を防ぐため，足趾や足関節の抵抗運動を励行する。

ジョギングの開始は術後3カ月の MRI における脂肪抑制像を参考として決定する。骨髄内浮腫の改善は重要な判断基準となる。骨癒合判定は X 線検査では困難であり，CT や MRI を参考とする。骨癒合が得られた場合でもショパール関節近傍で骨折線が残る場合があり難

しい判断を迫られる。スポーツへの完全復帰(練習をすべてこなすことを許可する時点)には5ヵ月程度、ベストコンディションに至るには6ヵ月以上を要することが多い。

骨移植を行なった場合には術後3週間程度のギプス固定を行ない、その後にPTB装具を用いる。全荷重を術後12週から許可する。復帰には時間を要し、完全復帰は8ヵ月以降、ベストコンディションは10ヵ月以降と考える。

4. 手術における合併症

骨折部に硬化がみられることが多く、ガイドワイヤーを挿入・ドリリング操作時に発熱して骨内の熱傷を引き起こす危険性がある。熱傷は骨髄炎へと発展することがあり、ドリリングにおいてはドリルの目詰まりに注意し、細心の注意をはらう。

われわれの経験から

1. 症例および方法

2004~2013年に25例27足の舟状骨疲労骨折の治療を経験した。そのうち画像や予後の評価が可能であった23例24足について検討した。男性10例、女性13例、平均年齢は20歳(14~32歳)である。罹病期間は1~10ヵ月(中央値は6ヵ月)である。原因となった種目はバスケットボール8例、陸上競技6例、ラグビー4例、サッカー2例、剣道、器械体操、フィギュアスケート各1例

であった。パフォーマンスレベルは日本代表/日本リーグ8例、インカレ・インターハイ・国体8例、その他7例であった。垂直(I型)骨折11例(45.8%)、斜め(J型)骨折9例(37.5%)、近位分離型(U型、Y型)骨折4例(16.7%)で、骨硬化像を有するものが14例(58.3%)を占めた。

治療は前述の方針に従って行なった。骨硬化のみられなかった6例を保存的に、骨硬化のみられた14例と、前医での保存治療にて骨癒合が得られなかった4例を手術的に加療した。また、骨硬化像がみられた14例中、転位を有し偽関節と考えられた3例に自家腸骨移植を行なった。保存治療を行なったうち1例は免荷を拒否し、足底挿板のみの治療を行なった。

2. 結果

JSSF中足部評価点数は術前平均77.6点(33~87点)から術後平均95.2点(79~100点)に改善した。治療開始から本格的な練習再開までの期間は1~10ヵ月、平均4.0ヵ月、試合復帰までの期間は1~12ヵ月、平均5.6ヵ月であった。保存治療を行なった6例中、5例は骨癒合が得られたが、免荷を行わずに1ヵ月で練習・試合に復帰した1例は骨癒合にいたらず、間もなく引退となった。手術治療を選択した18例はすべて骨癒合を得られたが、骨移植を行なった3例中1例は競技復帰後1年で再発した(図7)。

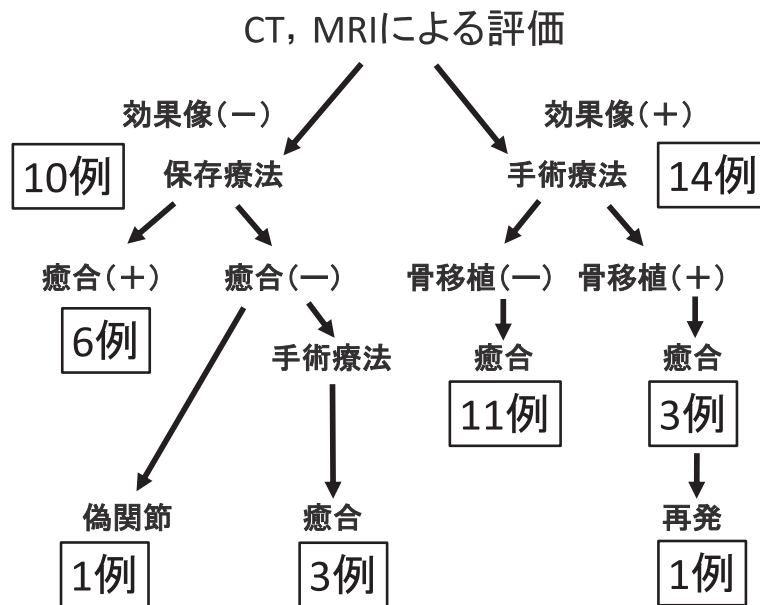


図7 治療選択と結果

考 察

舟状骨の疲労骨折は足関節外側靭帯損傷などと比較すれば発生頻度は少ないが、熱心なアスリートやトップアスリートにおいては珍しい疾患ではない。初期の例では保存治療が有効であり早期発見が治療上重要であることには異論はない。しかし、X線検査による骨折の診断が容易ではないため見逃されることが少なくない¹⁴⁾。最近では病診連携により診療所においても近隣の病院や画像専門クリニック等でMRIやCT検査を依頼することが容易になっている。そのため、本疾患を疑って検査を依頼すれば早期の診断は難しいものではない。

また、MRIにおける脂肪抑制像は骨折線が現れる前から予兆を捉えることができるため、MRI検査の依頼においては、必ず脂肪抑制像を含めるように指定することも大切である。予兆の段階で診断できれば、運動強度の軽減や短期間の休養で骨折を未然に防ぐことも可能である。

われわれの治療経験では骨硬化像を伴わない症例においては保存治療で骨癒合が得られた。しかしながら症例数が少なく、骨硬化像を有する例に関しては保存治療を選択しなかったことから、骨硬化像を有する症例に対しても保存治療が有効かは不明である。一方、手術を行なった例では全例が競技に復帰しており、骨硬化像があっても有効と考えられる。前医において保存治療の結果が芳しくなく当院にて手術治療を行なった3例に関しては、前医における保存治療時に十分な免荷が行なわれたか否かが不詳であったため、保存治療の評価には含まなかった。

Torgらはsystematic reviewを行ない、舟状骨の疲労骨折に対する保存治療は手術治療に劣らないことを報告した。この報告をそのまま受け入れると、舟状骨の疲労骨折に対する治療の原則は保存治療が優先されることになる。しかしながら、偽関節の要素を含んだ骨硬化像の有無や転位の程度を加味した比較研究ではないことから、どのような例に対しても保存治療を優先すべきか否かは今後の課題と考えられる。また、整形外科医の経験的判断からすると、激しい活動再開による再発の防止策として、螺子を挿入しておくことも選択肢の1つである。そのような観点から、われわれは重要な大会への参加が迫っている選手に対しては手術方法を選択すべきと考えている。いずれにしても骨折型や病期、転位の程度にくわえて、選手が置かれている状況を総合的に判断して治療を選択することは極めて重要なことといえよう。

結 語

足部舟状骨疲労骨折の診断と治療について述べ、われわれが行なっている治療結果について報告した。骨硬化がみられない例において保存治療は有効であった。一方、手術治療は骨硬化がみられた症例において行なわれ、骨移植を要した1例を除き全例が競技に復帰し、再発はみられなかった。

文 献

- 1) Tawne LC et al: Fatigue fracture of the tarsal navicular. *J Bone and Joint Surg Am*, 52: 376-378, 1970.
- 2) Kiss ZS et al: Stress fractures of the tarsal navicular bone: CT findings in 55 cases. *AJR Am J Roentgenol*, 160: 111-115, 1993.
- 3) Fredericson M et al: Tibial stress reaction in runners. Correlation of clinical symptoms and scintigraphy with a new magnetic resonance imaging grading system. *Am J Sports Med*, 23: 472-481, 1995.
- 4) Mann JA et al: Evaluation and treatment of navicular stress fractures, including nonunions, revision surgery, and persistent pain after treatment. *Foot Ankle Clin N*, 214: 187-204.
- 5) McKeon KE et al: Intraosseous and extraosseous arterial anatomy of the adult navicular. *Foot Ankle Int*, 33: 857-861, 2012.
- 6) Simons SM: Foot injuries of the recreational athlete. *Phys Sportsmed*, 27: 57-70, 1999.
- 7) 杉本和也ほか: 疲労骨折の診かた治しかた。舟状骨疲労骨折の病態、診断および治療。 *MB Orthop*, 25: 45-50, 2012.
- 8) McCormick JJ et al: Clinical and computed tomography evaluation of surgical outcomes in tarsal navicular stress fractures. *Am J Sports Med*, 39: 1741-1748, 2011.
- 9) 亀山 泰: 舟状骨疲労骨折。 *MB Orthop*, 24: 17-23, 2011.
- 10) Torg JS et al: Management of tarsal navicular stress fractures: conservative versus surgical treatment: a meta-analysis. *Am J Sports Med*, 38: 1048-1053, 2010.
- 11) Fowler JR et al: The non-surgical and surgical

- treatment of tarsal navicular stress fractures. Sports Med, 41 : 613-619, 2011.
- 12) Khan KM et al : Outcome of conservative and surgical management of navicular stress fracture in athletes. Eighty-six cases proven with computerized tomography. Am J Sports Med, 20 : 657-666, 1992.
- 13) 杉本和也ほか : 舟状骨疲労骨折の診断と治療. 臨床整形外科, 47 : 729-734, 2012.
- 14) Burne SG : Tarsal navicular stress injury : long-term outcome and clinicoradiological correlation using both computed tomography and magnetic resonance imaging. Am J Sports Med, 33 : 1875-1881, 2005.

スポーツ選手の有痛性外脛骨に対する手術的治療

Surgical Treatment for Symptomatic Accessory Navicular in Athletes

中山正一郎¹⁾ Shoichiro Nakayama 黒川 紘章²⁾ Hiroaki Kurokawa
田中 康仁²⁾ Yasuhito Tanaka

● Key words

有痛性外脛骨, 手術治療, スポーツ選手

Symptomatic accessory navicular : Surgical treatment : Athletes

●要旨

有痛性外脛骨は発育期における足部のスポーツ障害のなかで比較的好くみられる疾患の1つである。保存治療が第一選択であり、一定期間の局所安静や足底板による装具療法で軽快する症例が大多数である。しかしながら保存治療が無効である難治例や再発例に対しては手術治療が考慮される。手術方法として、筆者らは骨端線閉鎖前の症例に対しては経皮的 drilling を、骨端線閉鎖後の症例に対しては外脛骨の単純摘出術を行ってきた。若年者ではいずれの方法でも経過良好であるが成人例の手術成績は若干劣る傾向がみられた。

はじめに

外脛骨は足部過剰骨のなかで最も頻度が高く、後脛骨筋が付着する舟状骨の内側後方にみられ副舟状骨とも呼ばれている。健常人の15%前後に認められ、その存在自体には臨床的意義は少ない¹⁾。しかし、急激な運動負荷や外傷を契機として有痛性になると治療の対象となる。

10～15歳の思春期が好発年齢であり、スポーツを契機として発症することが多いため、スポーツ障害の1つとして取り扱われる。症状は軽微であるがスポーツ活動に支障をきたし外来を受診するケースが多い。その多くは一時的な安静や運動量を減らすことにより症状の改善

が得られるが、なかには疼痛が長期間持続するものや運動の再開とともに再発を繰り返すものがあり、手術治療に踏み切らざるを得ない場合がある。とくにスポーツ選手に対しては、早期スポーツ復帰の観点からできるだけ低侵襲な手術方法が望ましい。手術方法としては、これまでにKidner法²⁾外脛骨単純摘出術³⁻⁷⁾、骨接合術⁸⁻¹⁰⁾、経皮的drilling^{11,12)}などの報告がある。われわれは主として経皮的drillingもしくは単純摘出術を行ない好結果を得ている⁶⁾。とくに経皮的drillingは、低侵襲で簡便な手技にも関わらず短期間で除痛が得られ若年スポーツ選手に対しては非常に有用であると思われる。本稿ではこれらの手術治療の適応と手術手技について解説するとともに術式の選択に関して文献的考察を加えて検討した。

中山正一郎
〒639-2306 御所市三室20
済生会御所病院整形外科
TEL 0745-62-3585

1) 済生会御所病院整形外科
Department of Orthopaedic Surgery, Saiseikai Gose Hospital
2) 奈良県立医科大学整形外科
Department of Orthopaedic Surgery, Nara Medical University

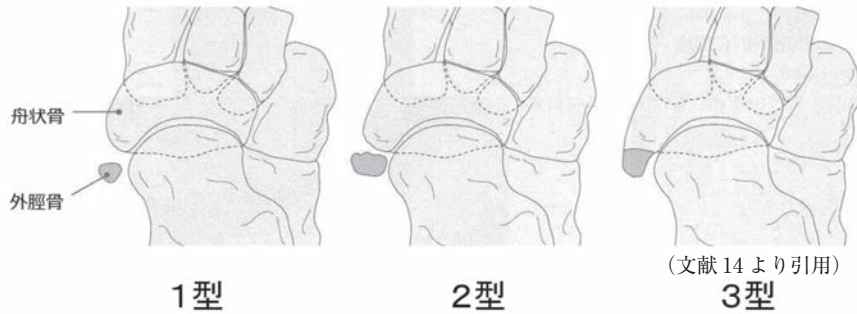


図1 Veitch の分類

- 1 型：外脛骨は小さく，舟状骨から遊離し後脛骨筋腱内に存在
- 2 型：外脛骨と舟状骨は隣接し，線維性・線維軟骨性に結合
- 3 型：外脛骨は舟状骨と骨性に癒合，舟状骨が突出した形態

分 類

外脛骨は舟状骨の内側後方に位置するが，その大きさ，形状はさまざまである．X線像による分類では，Veitch の分類がよく用いられる¹³⁾．外脛骨は舟状骨との位置関係において3つの型に分けられ，1型は舟状骨から遊離独立して後脛骨筋腱内に存在するもので，形は円形で小さいものが多い．2型は舟状骨粗面部に隣接し線維性または軟骨性に結合し，後脛骨筋腱付着部の一部になっている．X線上は半円形を呈し舟状骨との間に関節様の裂隙がみられる．3型は舟状骨と骨性に癒合しており突起状を呈している(図1)．

このうち臨床症状を呈し，治療の対象となるものは圧倒的に2型に多く，難治例や手術に至る症例の大部分はこのタイプである^{13,14)}．1型では症候性のもは少なく，たとえ症状があってもほとんどが軽症例である．3型では靴による圧迫で疼痛を訴える場合があるが症状は軽微なことが多い．

診断および治療方針

スポーツ活動の盛んな思春期の症例では，捻挫や打撲などの外傷や練習量の急激な増加を契機に症状が発現し，運動中または運動後に外脛骨部の疼痛を訴えるものが多い．典型例では，後脛骨筋腱の付着部である舟状骨内側部に骨性の膨隆を触知し，同部に著明な圧痛を認めるが，それ以外の臨床所見に乏しく腫脹や発赤などの強い炎症症状を示すものは少ない．足関節や足部の可動域制限はみられないが，内がえしもしくは外がえし強制にて外脛骨部の疼痛が誘発されることがある．靴による圧迫で発赤や胼胝形成などの症状を呈することもある．こ

れらの臨床所見に加え，X線検査にて外脛骨の存在を確認すれば診断は確定する．症候性の外脛骨の多くはVeitch分類2型であり，舟状骨との裂隙に不整像や骨硬化などの関節症様変化を示すことが多い．X線検査は足部の単純2方向撮影のみで十分であるが，2型の外脛骨において舟状骨-外脛骨間の結合部を詳細に描出するためには背底斜入撮影やCT撮影が有用である¹⁴⁾．

局所安静により症状が軽快することや，成長とともに自然治癒する症例が大多数を占めるため，保存治療が原則である．まずは，スポーツの一時中止や運動制限に加えパッドの使用やシューズの交換により外脛骨部の除圧を図り，症状の程度に応じて消炎鎮痛剤や外用剤を処方する．症状が強い場合には，局麻剤とステロイド剤の局所注射や2~3週間のギプス固定も有効である．回内足を合併しているものや，症状が長引く場合には足底板(縦アーチサポート+内側ウェッジ)による治療を行なう．筆者らは，原則として6ヵ月間の保存治療で症状の改善が得られない場合には手術を考慮している．

疼痛発生機序

有痛性外脛骨の疼痛発生の原因としては，1)骨性の膨隆による皮下の炎症，2)後脛骨筋腱の腱鞘炎・機能不全，3)Veitch分類2型の外脛骨における舟状骨との線維性軟骨結合部の不安定性などがあげられる¹⁵⁾．症状の発現にはいずれの原因も関与しているが，スポーツ障害として症状を訴えるものでは，舟状骨-外脛骨間の軟骨性結合部の損傷が主な原因であることが多い．したがって，これらの疼痛発生の原因を排除することが手術の目的となる．

手術方法

手術の方法は、外脛骨を切除摘出する方法と舟状骨と骨癒合させる方法に大別される。経皮的 drilling は外脛骨-舟状骨間の早期骨癒合の獲得を目的として行なわれる低侵襲手技の骨接合術である。筆者らは、スポーツ選手に対する手術として経皮的 drilling および外脛骨単純摘出術を行なってきたのでその方法を紹介する。

1. 経皮的 drilling

Veitch 分類 2 型の外脛骨に対し、舟状骨-外脛骨間の早期骨癒合を目的として経皮的に行なう骨穿孔術である。通常、局所麻酔下に X 線透視装置を用いて、外脛骨と舟状骨の位置関係を確認しながら直径約 1mm の Kirschner 鋼線にて外脛骨の骨性隆起部より舟状骨に向けて数カ所に drilling を行なう。外脛骨-舟状骨間は前額面に対して 20°前後の傾きをもって関節様裂隙を呈していることが多くこの面に垂直になるよう鋼線を刺入する。体位は仰臥位とし、股関節・膝関節を屈曲位のいわゆる立てひざの肢位で軽度股関節を外転し手術台に足底を置いた状態にするとイメージコントロールが容易である(図 2)。

術後は軽度底屈内反位にて約 3 週間のギプス固定を行なう。荷重歩行は術後 10 日目より許可し、ギプス除去後、足部の自動運動および抵抗運動を積極的に行なわせる。足底板を装着し、術後約 4 週でジョギングなどの軽い運動を開始、約 7~8 週で制限なくスポーツ活動を行なわせている。

経皮的 drilling の適応について

筆者らは、おもに 20 歳未満の若年スポーツ選手に対し経皮的 drilling を行なってきた。その臨床結果を検討し drilling の適応について考察した。自験例 29 例 31 足(手術時平均年齢:13.5 歳, 術前期間の平均:12.7 ヵ月)の経皮的 drilling の臨床成績は、まったく症状がなく 3ヵ月以内にスポーツ復帰した『優』が 23 例(79%)と、比較的良好であるが、1 年以内に X 線像にて骨癒合が確認できたものは 31 足中 18 足(58%)に過ぎず、骨癒合が得られない症例も少なくなかった。骨癒合の有無と臨床成績との関連をみると、骨癒合が得られたものではすべてが『優』であり成績が安定しているが、骨癒合が得られないものの成績にはばらつきがみられ、成績向上のためには骨癒合率を上げる必要があると思われた。年齢と骨癒合との関連をみると骨癒合が得られた症例は全例 15 歳以下であったが、15 歳以下でも骨癒合が得られない症例もみられた。そこで、実年齢とは別に骨年齢と骨癒合との関連について調べるために、骨端線の閉鎖前と閉鎖後の症例に分けて骨癒合の有無を調査した。その結果、骨端線が残っているものでは 20 足中 16 足(80%)に骨癒合が得られており、一方、骨端線閉鎖後の症例で骨癒合が得られたのは 11 足中 2 足に過ぎなかった。なお、骨端線閉鎖の有無は単純 X 線足背底像における同側母趾の基節骨の骨端線を指標とした。

自験例の検討結果から、Veitch 分類 2 型の外脛骨で年齢が 15 歳以下であり、なおかつ母趾基節骨の骨端線が残存しているものが経皮的 drilling の最もよい適応であると考えられた¹¹⁾(図 3)。

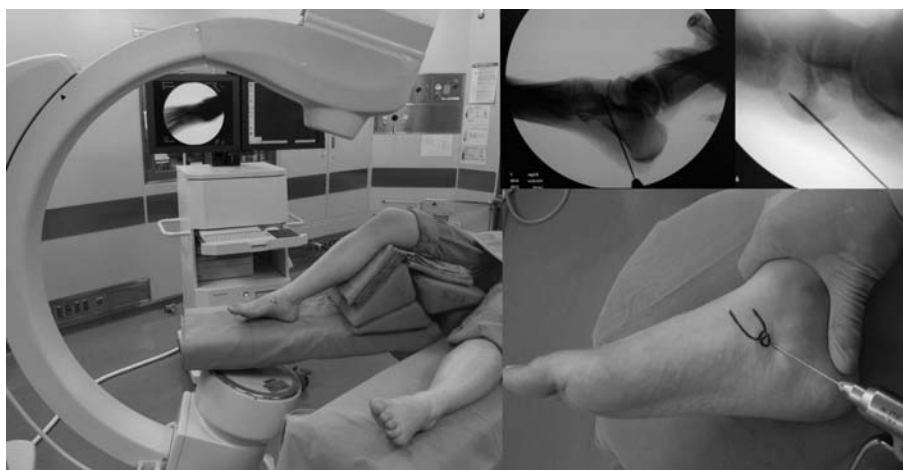
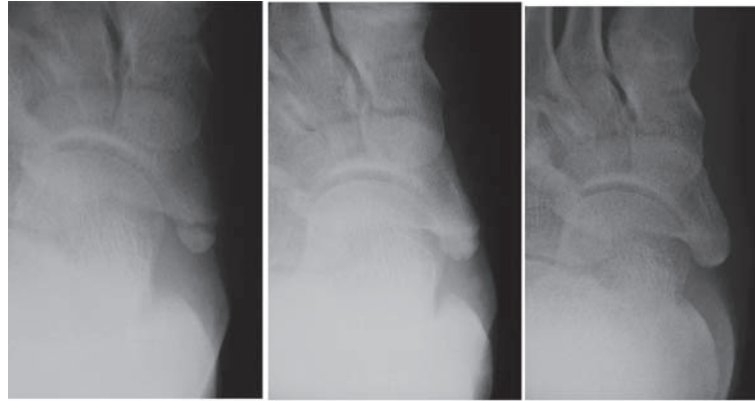
図 2 経皮的 drilling のセッティングと外観
透視下に外脛骨と舟状骨の位置関係を確認しながら Kirschner 鋼線にて外脛骨の骨性隆起部より舟状骨に向けて数カ所に drilling を行なう。



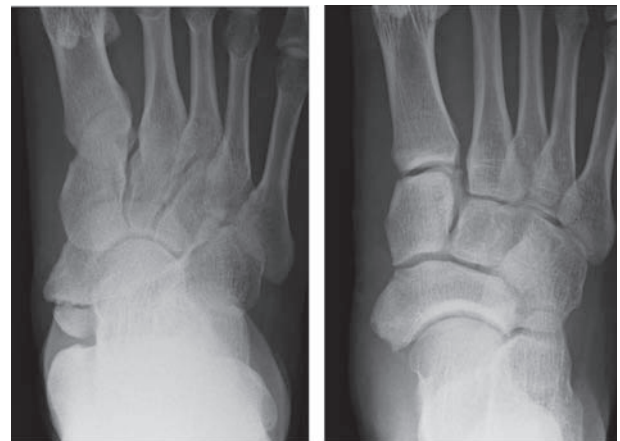術前 術後3ヵ月 術後2年
 図3 経皮的 drilling の経過 (14 歳, 男)
 Drilling 後2ヵ月頃より骨癒合が進行し, 術後3ヵ月のX線像では部分的に骨癒合が得られている. 術後2ヵ月でまったく愁訴なくスポーツ復帰した.

2. 外脛骨摘出術

経皮的 drilling の適応外の症例に対しては, 外脛骨の単純摘出術を行なっている. 腰椎麻酔もしくは全身麻酔下に駆血帯を用いて無血野で行なう. 後脛骨筋腱の走行に一致して舟状骨直上に4~5cmの皮切を加え進入する. 後脛骨筋腱の付着部で腱を縦切し, 骨膜下に剝離を進め, 外脛骨を露出する. 舟状骨と外脛骨の間は軟骨性および線維性組織で境界されているが, わかりにくい場合が多く, 注射針を刺しながら境界部を探索して確認する. 外脛骨を切離摘出した後, 舟状骨の突出部分を切除し, 表面のtrimmingを行なう. 縦切した後脛骨筋腱は縫縮気味に縫合を行なう. 術中の注意点としては, 外脛骨を骨膜下に剝離する際, できるだけ後脛骨筋腱を損傷しないように気を付けること, また外脛骨の摘出ならびに舟状骨の突出部分の切除は取り残しがないよう十分に行なうこと, の2点があげられる.

術後は軽度底屈内反位でのギプス固定を約3週間行なうが, 荷重は2週後より許可する. ギプスを除去した後のリハビリテーションは, 足関節の可動域訓練および内がえし・外がえしの自動運動から開始する. 足関節の可動域制限がなければ外がえしの抵抗運動を追加し, タオルギャザリングなどの足内在筋の筋力強化も同時に行なう. なお, 積極的な内がえしの抵抗運動は術後4週を過ぎてから開始する. 足底板を装着し, 5週後よりジョギングなどの軽い運動を開始し, 2ヵ月でダッシュやジャンプなども許可し, 約3ヵ月での完全スポーツ復帰を目標としてトレーニングを行なっていく¹⁶⁾(図4).

自験例 34 例 42 足(手術時平均年齢: 15.3 歳)の術後



20° 斜入背底像(術前) 術後3ヵ月
 図4 外脛骨単純摘出術 (16 歳, 男)
 術後3週間ギプス固定の後, 足底板装着し4週後からジョギング開始. 5週後から野球練習再開し, 術後2ヵ月で全力疾走可能, 通常練習に復帰した. 術後3年でまったく愁訴なく経過良好.

成績は27例(79%)が3ヵ月以内に症状が消失しており概ね経過は良好であるが, 症状が遷延している不良例の3例はいずれも20歳以上の成人例であった⁶⁾.

術式の選択に関する考察

手術方法としては, 外脛骨の切除に後脛骨筋腱の移行術を加えたKidner法, 外脛骨の単純摘出術, 舟状骨と外脛骨をscrewや鋼線を用いて内固定する骨接合術,

経皮的 drilling などあげられる。われわれの経験では、ほとんどの症例は単純摘出術もしくは経皮的 drilling で対処できる。原則的には、15歳以下では drilling を、それ以上の年齢では外脛骨摘出術を第一選択としている。しかしながら成人例については成績不良例もみられるため注意が必要である。

後脛骨筋腱移行術の効果に関して、Pretell-Mazziniらは18歳未満の単純摘出術14足と、Kidner法(摘出+腱移行術追加)18足について長期成績(最長20年)を比較したところ成績に有意な差はなく、Kidner法のほうが合併症が多くみられたとして若年者では腱移行の必要はなく単純摘出のみで十分としている¹⁷⁾。また、Chaらは、扁平足を伴う15歳以下の有痛性外脛骨に対して前向き研究を行ない、単純摘出術25足・Kidner法25足でどちらも満足する成績で臨床成績およびX線学的評価において差はみられなかったと報告している¹⁸⁾。橋本らは、単純摘出術28例31足の良好な手術成績を報告しているが、成績不良例では外脛骨の大きさが大きい傾向がみられたとしている⁷⁾。そのほか単純摘出術のみで良好な成績が得られたとする報告が多い。われわれも20歳以下の若年者については摘出術のみで満足な結果が得られると考えている。

一方、骨接合術は後脛骨筋の筋力を温存できるという利点があるものの、治療期間が長く固定材料の破損や偽関節の合併症のため、以前は敬遠されがちであった。しかし、固定材料の改良や手術手技の向上に伴い、最近では骨接合術の良好な成績の報告も増えている。Chungらは、成人例を対象にした骨接合術31例34足の臨床成績を報告のなかで、直径2.4mmまたは3.0mmのscrewで固定を行ない、28足(82%)に骨癒合が得られ、骨癒合までの期間は平均13週、nonunionは6足であったと述べている¹⁰⁾。Scottらは、骨接合術とKidner変法の前向き調査を行ない成績を比較した結果、骨接合術のほうが優っておりscrewで固定可能な大きさであれば骨接合術のほうが望ましいとしている¹⁹⁾。また、大塚らは、小児を中心に骨接合術と骨切除術を行ない、どちらも成績は良好であるが骨接合術のほうが成績は安定していたと報告している⁹⁾。

骨接合術の方法および後療法については、直径2.7~3.5mmのcannulated cancellous screwを用いて固定を行ない、ギプス固定5~6週間、全荷重は6~8週からとしているものが一般的である。Screw固定には外脛骨にある程度の大きさが必要であり、渋谷らは横径13mm以上を適応としている²⁰⁾。一旦骨癒合が得られれば成績は良好であるが、ほかの方法に比べて治療期間が長くなるためスポーツ選手への適応は限られる。しか

し、成人例で大きな外脛骨には適応があると考えられる。

おわりに

自験例ならびに報告例を検討した結果、術式の選択には外脛骨のタイプや大きさ、対象の年齢や骨成熟度、外反扁平足の合併、さらには治療期間などを考慮する必要があると思われた。

現在、筆者らはスポーツ選手の有痛性外脛骨に対する手術治療の方針として以下のように考えている。1)15歳以下では骨端線の閉鎖の有無により経皮的 drilling もしくは外脛骨摘出術、2)16~20歳では外脛骨摘出術、3)20歳以上では外脛骨の大きさにより接合術もしくは摘出術を選択する。

有痛性外脛骨の多くは保存治療で改善するため手術に至る症例は決して多くはないが、本稿が治療方針を決めるうえの一助となれば幸いである。

文 献

- 1) 鶴田登代志ほか：足部過剰骨のX線学的研究。日整会誌，55：357-370，1981。
- 2) Kidner FC：The pre-hallux (accessory scaphoid) in its relation to flat-foot. J Bone Joint Surg Am, 11：831-837，1929。
- 3) Bennett GL et al：Surgical treatment of symptomatic accessory tarsal navicular. J Pediatr Orthop, 10：445-449，1990。
- 4) Kopp F et al：Clinical outcome of surgical treatment of the symptomatic accessory navicular. Foot Ankle Int, 25：27-30，2004。
- 5) Jasiewicz B et al：Results of simple excision technique in the surgical treatment of symptomatic accessory navicular bones. Foot Ankle Surg, 14：57-61，2008。
- 6) 中山正一郎ほか：疼痛性外脛骨症。関節外科，16：706-712，1997。
- 7) 橋本健史ほか：有痛性外脛骨に対する観血的治療の検討。日足外会誌，30：62-65，2009。
- 8) Malicky ES et al：Modification of the Kidner procedure with fusion of the primary and accessory navicular bones. Foot Ankle Int, 20：53-54，1999。
- 9) 大塚健一ほか：小児における疼痛性外脛骨の手術成績。日小整会誌，10：117-120，2001。
- 10) Chung JW et al：Outcome of fusion of a painful

- accessory navicular to the primary navicular. *Foot Ankle Int*, 30 : 106-109, 2009.
- 11) 中山正一郎ほか：成長期の有痛性外脛骨症に対する経皮的 Drilling. *整スポ会誌*, 24 : 319-326, 2004.
 - 12) Nakayama S et al : Percutaneous drilling of symptomatic accessory navicular in young athletes. *Am J Sports Med*, 33 : 531-535, 2005.
 - 13) Veitch JM : Evaluation of the Kidner procedure in treatment of symptomatic accessory tarsal scaphoid. *Clin Orthop*, 131 : 210-213, 1978.
 - 14) 田中康仁ほか編：図説足の臨床. 改訂3版, メジカルビュー社, 東京 : 175-178, 2010.
 - 15) Tachidjian MO : The child's foot. WB Saunders, Philadelphia : 123-130, 1985.
 - 16) 中山正一郎：有痛性外脛骨. *MED REHABIL*, 61 : 62-67, 2005.
 - 17) Pretell-Mazzini J et al : Surgical treatment of symptomatic accessory navicular in children and adolescents. *Am J Orthop*, 43 : 110-113, 2014.
 - 18) Cha SM et al : Simple excision vs the Kidner procedure for type 2 accessory navicular associated with flatfoot in pediatric population. *Foot Ankle Int*, 34 : 167-172, 2013.
 - 19) Scott AT et al : Fusion versus excision of symptomatic Type II accessory navicular : a prospective study. *Foot Ankle Int*, 30 : 10-15, 2009.
 - 20) 渋谷早俊ほか：活動性の高い有痛性外脛骨に対する手術成績の検討. *日足外会誌*, 34 : 124-128, 2013.

ゲルセパレーターを用いて精製した 多血小板血漿中の細胞種および成長因子濃度の検討

Quantification and Qualitative Assessment of Platelet-rich Plasma Prepared with Gel Separator Tube

齋田 良知	Yoshitomo Saita	小林 洋平	Yohei Kobayashi
長尾 雅史	Masashi Nagao	高澤 祐治	Yuji Takazawa
池田 浩	Hiroshi Ikeda	金子 和夫	Kazuo Kaneko

● Key words

多血小板血漿, 成長因子, 腱細胞

● 要旨

多血小板血漿 (Platelet-rich plasma ; PRP) は, 組織修復に促進的に働くと考えられているが, スポーツ外傷・障害に対する PRP の効果を評価するにはその精製法別に検討する必要がある. われわれは, ゲルセパレーターを用いた精製法で調整した PRP 中に含まれる細胞種を解析したところ, 赤血球と好中球はほとんど含まれず, 血小板は 3.3 倍に濃縮され, リンパ球優位の白血球が若干含まれる Leukocyte-poor PRP (LP-PRP) に相当していた. LP-PRP 中では成長因子濃度が有意に高値であり, 血小板数と成長因子濃度は概ね相関していた. また, LP-PRP は半腱様筋腱から抽出した腱由来細胞の増殖を対照群と比較し約 4.1 倍に促進した.

はじめに

自己末梢血から簡便に精製できる多血小板血漿 (Platelet-rich plasma ; PRP) は, 種々の運動器疾患において組織修復に促進的に働くと考えられており, 欧米では種々のスポーツ整形外科領域疾患に対して PRP 療法が盛んに行なわれている^{1,2)}. しかし, PRP の定義が明確でないうえにその精製法も多岐に渡るため, 真に含有される細胞種や成長因子濃度がかなり異なるものを総称

して PRP とされている^{1,3-6)}. 今後本邦でも PRP 療法はスポーツ整形外科領域での使用が増えると予測されるが, その効果を評価するためには治療に用いる PRP 中に含有される細胞種や成長因子の解析は必須であり, 今後は PRP 療法の効果は精製法別に検討する必要があると考える. 今回われわれは, 本邦でも使用頻度が増えているゲルセパレーターを用いた PRP 精製法で精製される PRP 中に含まれる細胞種と成長因子を解析し, さらにその細胞増殖に及ぼす影響も検討した.

齋田良知
〒113-0033 東京都文京区本郷 2-1-1
順天堂大学整形外科
TEL 03-3813-3111
E-mail ysaita@juntendo.ac.jp

順天堂大学整形外科
Department of Orthopaedics, Juntendo University

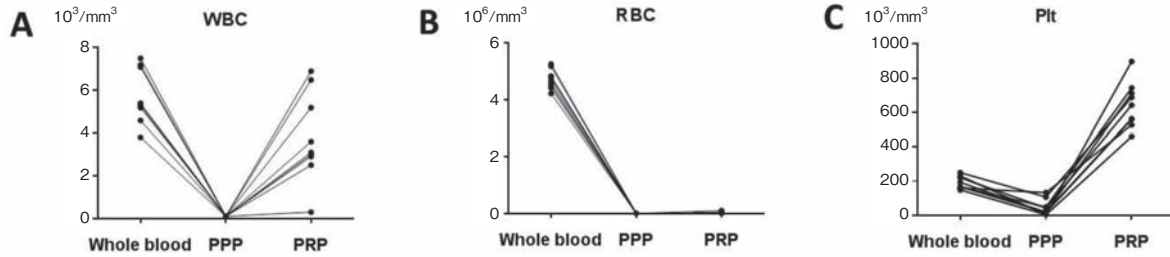


図1 全血, PPP, PRP 中の細胞種の変化
 同一個体内での WBC (white blood cell), RBC (red blood cell), Plt (platelet) の全血 (whole blood), PPP (Platelet-poor plasma), PRP (Platelet-rich plasma) での変化を示す。

対象と方法

当院倫理委員会の承認のもと、研究の目的と検体の提供に同意が得られた健常ボランティア男性9名(平均年齢30.3歳, 24~37歳)より末梢血を採取し、全血中の血液像およびPRP精製を目的とした遠心分離後のPlatelet-poor plasma(以下、PPP)とPRP中の血液像および成長因子濃度を測定した。PRPの精製は10ccの末梢血からMycells®PRP精製キット(Kaylight Ltd, Ramat-Hasharon, Israel)を用いて精製プロトコルに従い1ccのPRPを精製した。成長因子はトランスフォーミング成長因子(TGF-β1)、血管内皮細胞増殖因子(VEGF)、血小板由来成長因子(PDGF-AB)をELISA法にて測定した。また、PRPが腱細胞増殖に与える影響を検討するため、事前に同意の得られた前十字靭帯断裂患者の前十字靭帯再建術時に採取した半腱様筋腱の一部より腱由来細胞を抽出し、培養液中へのPRP添加による増殖促進効果を評価した。腱細胞はコラゲナーゼ処理法により採取し⁷⁾、細胞増殖能の評価に際してはトリプシン処理後に細胞を96wellプレートに播種し、8時間の血清枯渇処理後それぞれ10% PPP, 10% PRP, 2%ウシ血清を添加した培養液にて7日間培養し、自動セルカウンター(BioRad社, TC-20)にて細胞数をカウントした。統計学的検討は2群間の相関はSpearman's correlation coefficient, 2群間の比較はt検定, 3群間の比較は一元配置分散分析(one-way ANOVA)を行なった後に、Tukey-Kramer法により多重比較検定し、*p*<0.05を有意差ありとした。データは平均値(95%信頼区間)で表示する。統計学的検討はデータ解析ソフトGraphPad Prism version 6.01を用いて行なった。

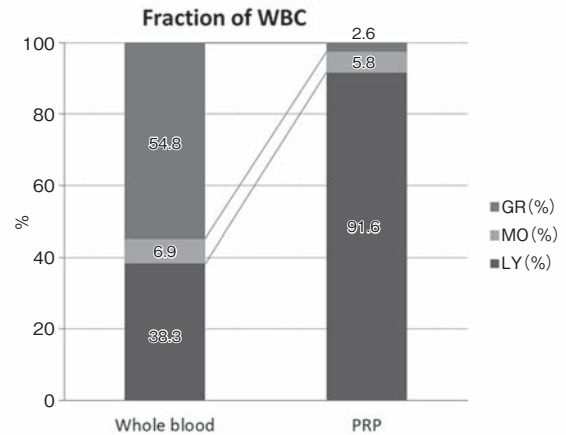


図2 白血球分画の変化
 全血 (Whole blood), PRP (Platelet-rich plasma) 中の白血球分画の変化を示す。
 GR ; granulocytes, MO ; monocytes, LY ; lymphocytes

結 果

全血, PPP, およびPRP中に存在した赤血球数, 白血球, 血小板数の同一個体内の変化を図1に示す。赤血球はPPPおよびPRP中にはほとんど存在しなかった。血小板は全血中の平均が $169.0 \times 10^9/L$ (162.1~217.2)からPRP中では 642.0 (541.3~745.9)へ平均で3.3倍(2.3~4.2)増加していた。白血球はPPP中にはほとんど存在しなかったが、PRP中の白血球数は全血の0.68倍(0.44~0.98)であった。白血球の分画の変化を図2に示す。全血では好中球優位であるが、PRP中には好中球はほとんど存在せず、リンパ球優位に変化した。次に、全血血漿とPRP中の成長因子(TGF-β1, VEGF, PDGF-AB)濃度の比較を図3に示す。すべての成長因

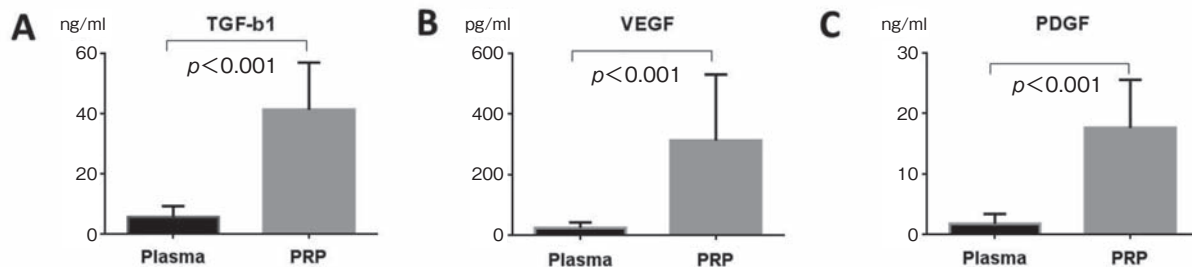


図3 PRP 中の成長因子濃度
トランスフォーミング成長因子 (TGF-β1), 血管内皮細胞増殖因子 (VEGF), 血小板由来成長因子 (PDGF-AB) を ELISA 法にて測定した。

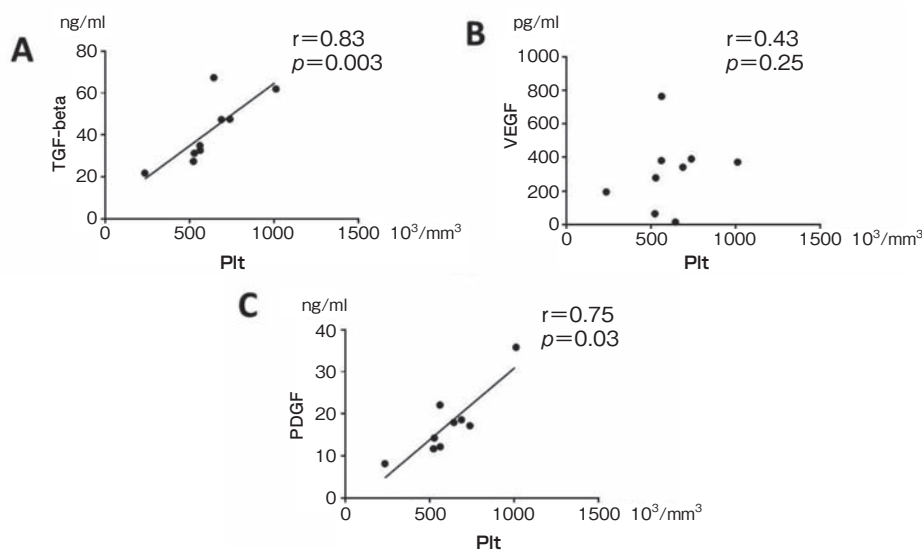


図4 PRP 中の血小板数と成長因子濃度の相関
PRP 中の血小板数とトランスフォーミング成長因子 (TGF-β1), 血管内皮細胞増殖因子 (VEGF), および血小板由来成長因子 (PDGF-AB) の濃度との相関を示す。r: 相関係数, p: p-value

子において, PRP 中で有意な濃度の上昇を認めた ($p < 0.001$). また, PRP 中の血小板数と TGF-β1, PDGF-AB は有意に相関した (TGF-β1: $r = 0.83$, $p = 0.003$, PDGF: $r = 0.75$, $p = 0.03$) が, VEGF は有意な相関はみられなかった ($r = 0.43$, $p = 0.25$) (図4). 最後に, 腱由来細胞の増殖に対する PRP の効果を検討した. PRP 添加後7日での細胞数は対照群と比較し4.1倍 (0.6~7.7) に増加した ($p = 0.03$) (図5).

考 察

今回われわれは, 簡便な PRP 精製法の1つであるゲルセパラレーターを使用した PRP 精製法によって得られ

た PRP 中に含まれる細胞種や成長因子の解析を行なった. PRP 中では血小板数が3.3倍に増加し, 種々の成長因子も豊富に含まれていた. また, この精製法により作製した PRP の添加により, 腱細胞の増殖が促進されることを明らかにした.

PRP 精製法は多岐に渡り, その定義づけが確立されていない^{1,6)}. また, 血小板をトロンピンなどで活性化させるか否かで PRP 中に含まれる成長因子の濃度はかなり変化する. DeLong らは PRP 中に含まれる血小板・白血球の濃度や活性化の有無により PRP を分類しており, PRP の効果の検討は分類別に行なう必要があると述べている⁸⁾. Kushida らは, さまざまなキットで精製した PRP 中に含まれる細胞種を比較し, キットにより

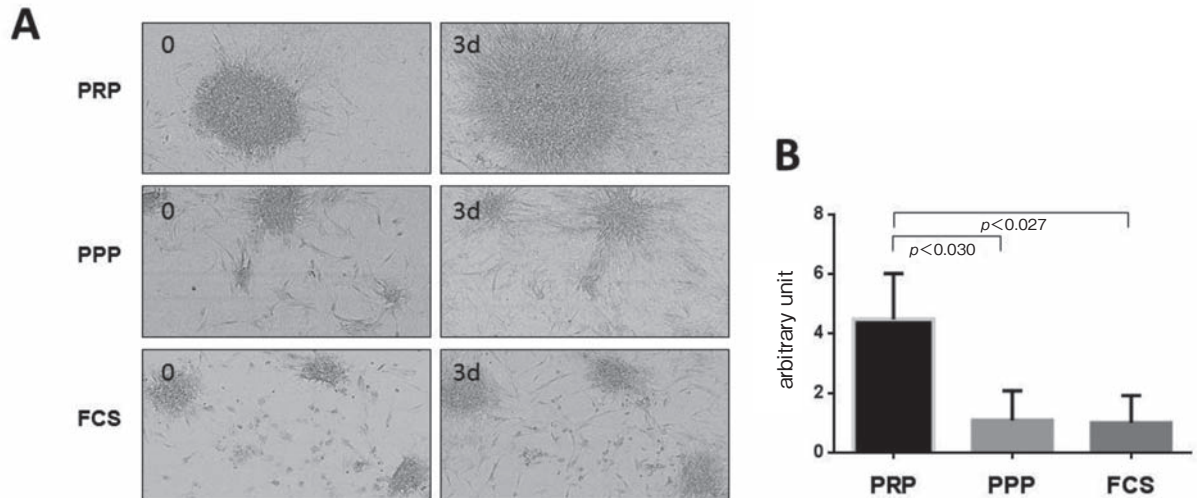


図5 ヒト腱由来細胞増殖に対する PRP の効果
 A : 同一視野での Day0 および Day 3 の顕微鏡写真を示す。
 PRP ; Platelet-rich plasma, PPP ; Platelet-poor plasma, FCS ; Fetal calf serum
 B : 細胞数カウント (Day 7 / Day 0). FCS を基準として表示した。

血小板、赤血球、白血球数が多様であることを報告している³⁾。そのため、PRP の効果を検討する際には少なくとも血小板、白血球、赤血球濃度と活性化手技の有無を確認する必要がある。また、病態や組織によって至適な PRP 中の血小板濃度や白血球の有無は異なることから、今後さまざまな精製法による効果の差異を検討していく必要がある⁵⁾。

今回の検討で用いたゲルセパレーターを使用した真空遠沈管での一回遠心法は、欧米ではスポーツ領域でもすでに使用されており⁹⁾、簡便で安全な PRP 精製法である。今回の解析結果から、この方法で得られた PRP は、Leukocyte-poor PRP (LP-PRP) に相当していた^{6,8)}。ゲルセパレーターを用いた精製法の利点は、一回遠心法で赤血球や好中球の混入の少ない PRP を精製可能である点であり、操作も簡便で採血から投与まで短時間(30分以内)での施行が可能である。キットに使用される血漿分離ゲルの比重により分離できる細胞種は異なるが、比重は血漿<血小板<リンパ球<単球<好中球<赤血球の順に高くなるため、ゲルセパレーターを用いて精製した LP-PRP では、白血球分画は多核球(好中球)から単核球(リンパ球, 単球)優位に変化する^{10,11)}。ゲルセパレーターを用いずにより少ない採血量で高濃度の PRP を精製しようとする、好中球の混入が多くなり Leukocyte-rich PRP (LR-PRP) となりやすく、赤血球の混入も認められやすい^{3,4)}。LP-PRP と LR-PRP を比較した場合、LR-PRP では好中球や赤血球が多く含まれるため注射後の疼痛や反応性炎症が生じやすく、LP-PRP の

使用を推奨する報告もある⁵⁾。遠心回数の調節などにより、赤血球や白血球を含まない PRP (pure PRP) の作製も可能であるが、この精製法で血小板濃度を高めるためにはより多くの採血量が必要になる¹²⁾。また、Sundmanらは白血球を含む PRP のほうが白血球を含まない PRP よりも成長因子の濃度が高かったと報告しており¹³⁾、血小板と白血球が相互作用することにより成長因子の濃度は多様に変化すると考えられる。PRP 中に血小板と好中球やリンパ球、単球が共存することが組織修復に有利に働く場合も不利に働く場合もあると考えられるため、PRP 療法の効果を検討する際には PRP 中に含まれる白血球数だけでなく白血球分画も考慮する必要がある^{5,14)}。

種々のスポーツ整形外科領域の疾患に対する PRP 療法の有効性に対するエビデンスはまだ少なく、有効とする報告と無効とする報告が混在している^{1,2,15)}。多くの症例を対象とした前向き無作為化臨床試験の報告も増えてきたが、使用している PRP は各施設によって異なっており、今後は PRP 精製法の違いによる効果の差異を明らかにする必要があると思われる。

PRP は、血小板の活性化によりゲル化し PRP 中に含まれる成長因子の濃度は増加する。Open surgery で局所へ投与する場合、この手法はそのまま drug delivery system として用いることができるため有用であるが¹⁶⁾、経皮的に局所投与する場合にはゲル化してしまうと投与困難となる恐れがあるため、われわれは活性化操作を加えずに経皮的局所投与を行なっている¹⁷⁾。血小板はわず

かな刺激でも活性化され、生体内の組織液との接触でも容易に活性化されるため、事前に活性化させずとも経皮的な局所投与後すみやかに組織中で活性化されると考えられる。

われわれは、腱由来細胞の増殖における LP-PRP の効果を検討し、LP-PRP が腱細胞増殖を促進することを明らかにした。これまでに、PRP による腱細胞増殖促進作用を示した論文は数編存在するが、いずれも pure PRP を用いての検討である^{12,18)}。一方、臨床的な知見として、Vetrano らはわれわれと同じキットで精製した LP-PRP を用いた検討から、アスリートの膝蓋腱炎に対する有効性を報告している⁹⁾。また、われわれも同方法で精製した PRP による難治性膝蓋腱炎に対する有効性を示している¹⁹⁾。このほか、腱組織の修復や腱付着部症に対する PRP 療法の有効性を示した報告は多数存在する^{15,20)}。PRP は、腱細胞に対する細胞増殖促進作用や組織への血管新生促進作用を有すると考えられるため、陳旧化し血流に乏しく修復起点の働きにくい腱付着部症などに対してより有効的な治療法なのではないかと考えている。

今回の研究における問題点としては、1. 検体数が少ないこと、2. ゲルセパレーターを用いた精製法のみでの解析で、他の精製法との比較を行っていないこと、3. 白血球を含む PRP の解析であるが、炎症性サイトカインの評価を行っていないこと、などがあげられる。PRP の有効性を検証するには、今後もさまざまな条件での検討が必要と思われる。

結 語

ゲルセパレーターを用いた精製法によって得られた PRP は、血小板と単核球有意な白血球が混在する LP-PRP に相当した。LP-PRP は種々の成長因子を含有しており、ハムストリング腱由来細胞の増殖を促進した。

謝 辞

この研究は、JOSSM 平成 25 年度学術プロジェクトの助成によって行なわれた。

文 献

1) Mishra A et al : Sports medicine applications of platelet rich plasma. *Curr Pharm Biotechnol*, 13 : 1185-1195, 2011.

2) Redler LH et al : Platelet-rich plasma therapy : a systematic literature review and evidence for clinical use. *Phys Sportsmed*, 39 : 42-51, 2011.

3) Kushida S et al : Platelet and growth factor concentrations in activated platelet-rich plasma : a comparison of seven commercial separation systems. *J Artif Organs*, 17 : 186-192, 2014.

4) Magalon J et al : Characterization and comparison of 5 platelet-rich plasma preparations in a single-donor model. *Arthroscopy*, 30 : 629-638, 2014.

5) McCarrel TM et al : Optimization of leukocyte concentration in platelet-rich plasma for the treatment of tendinopathy. *J Bone Joint Surg Am*, 94 : e143 (1-8), 2012.

6) Wasterlain AS et al : Contents and formulations of platelet-rich plasma. *Operative Techniques in Orthopaedics*, 22 : 33-42, 2012.

7) Bi Y et al : Identification of tendon stem/progenitor cells and the role of the extracellular matrix in their niche. *Nat Med*, 13 : 1219-1227, 2007.

8) DeLong JM et al : Platelet-rich plasma : the PAW classification system. *Arthroscopy*, 28 : 998-1009, 2012.

9) Vetrano M et al : Platelet-rich plasma versus focused shock waves in the treatment of jumper's knee in athletes. *Am J Sports Med*, 41 : 795-803, 2013.

10) Zucker RM et al : The separation of normal human leukocytes by density and classification by size. *Blood*, 34 : 591-600, 1969.

11) Bowen RA et al : Impact of blood collection devices on clinical chemistry assays. *Clin Biochem*, 43 : 4-25, 2010.

12) de Mos M et al : Can platelet-rich plasma enhance tendon repair? A cell culture study. *Am J Sports Med*, 36 : 1171-1178, 2008.

13) Sundman EA et al : Growth factor and catabolic cytokine concentrations are influenced by the cellular composition of platelet-rich plasma. *Am J Sports Med*, 39 : 2135-2140, 2011.

14) Braun HJ et al : The effect of platelet-rich plasma formulations and blood products on human synovocytes : implications for intra-articular injury and therapy. *Am J Sports Med*, 42 : 1204-1210, 2014.

15) Dragoo JL et al : Platelet-rich plasma as a treatment for patellar tendinopathy : a double-blind,

- randomized controlled trial. *Am J Sports Med*, 42 : 610-618, 2014.
- 16) Vogrin M et al : Effects of a platelet gel on early graft revascularization after anterior cruciate ligament reconstruction : a prospective, randomized, double-blind, clinical trial. *Eur Surg Res*, 45 : 77-85, 2010.
- 17) 齋田良知ほか : サッカー選手における多血小板血漿療法 (PRP) の経験. *日臨スポーツ医会誌*, 21 : S172, 2013.
- 18) Anitua E et al : The potential impact of the preparation rich in growth factors (PRGF) in different medical fields. *Biomaterials*, 28 : 4551-4560, 2007.
- 19) 齋田良知ほか : 難治性膝蓋腱炎に対する多血小板血漿による治療経験. *日整会誌*, 87 : S957, 2013.
- 20) de Almeida AM et al : Patellar tendon healing with platelet-rich plasma : a prospective randomized controlled trial. *Am J Sports Med*, 40 : 1282-1288, 2012.

小学校・中学校・高校野球選手における 肩後方タイトネス

Posterior Shoulder Tightness in Elementary School, Junior High School and High School Baseball Players

井上 薫¹⁾ Kaoru Inoue 三幡 輝久²⁾ Teruhisa Mihata
伊丹 康夫²⁾ Yasuo Itami 竹田 敦³⁾ Atsushi Takeda
今井 直樹¹⁾ Naoki Imai 深尾 知紘³⁾ Chihiro Fukao

● Key words

肩関節, 肩後方タイトネス, 上腕骨後捻

Shoulder : Posterior shoulder tightness : Humeral retroversion

● 要旨

野球選手における肩後方タイトネスの出現時期を検討した。われわれが検診を行なった野球選手のうち肩・肘に症状のない248名(小学生45名, 中学生55名, 高校生148名)を対象とした。上腕骨後捻角度を除外した肩内旋可動域とcombined abduction test(以下, CAT), horizontal flexion test(以下, HFT)を調査した。後捻を除外した肩内旋可動域はすべての年代において投球側で有意に減少していた。またすべての年代にCAT, HFT陽性の選手を認めた。このことから, 肩後方タイトネスは小学生から起こり始めるということが考えられた。肩後方タイトネスは投球障害肩に関わる異常所見と考えられるため, 小学生であっても肩後方ストレッチを指導する必要があると思われる。

はじめに

肩後方タイトネスが投球障害肩に関連があるという報告は多い。Burkhartらは肩後方タイトネスにより上方関節唇のpeel-backが生じる¹⁾と述べており, Mihataらは屍体肩を用いた生体力学的研究により肩後方関節包の緊張が強くなると, インターナルインピンジメントによる腱板損傷や関節唇損傷の危険性が高くなるという報告をしている²⁾。また, 野球選手における特徴として投球側上腕骨後捻角度の増大により肩関節内旋可動域の減少

が生じると報告されているが³⁾, 病的な肩後方タイトネスの出現時期を調査した報告は少ない。本研究においては小学生, 中学生, 高校生の野球選手における肩後方タイトネスを調査することにより, 肩後方タイトネスの出現時期を検討した。

対象と方法

われわれ(医師, 理学療法士, トレーナー)が行なっているシーズンオフの検診において, 肩・肘に症状のなかった野球選手248名(小学生45名, 中学生55名, 高

井上 薫
〒666-0125 川西市新田1-2-23
医療法人晋真会ベリタス病院
TEL 072-793-7890

- 1) ベリタス病院リハビリテーション科
The Veritas Hospital Rehabilitation Center
- 2) 大阪医科大学整形外科
Department of Orthopedic Surgery, Osaka Medical College
- 3) 第一東和会病院
Daiichi Towakai Hospital Rehabilitation Center

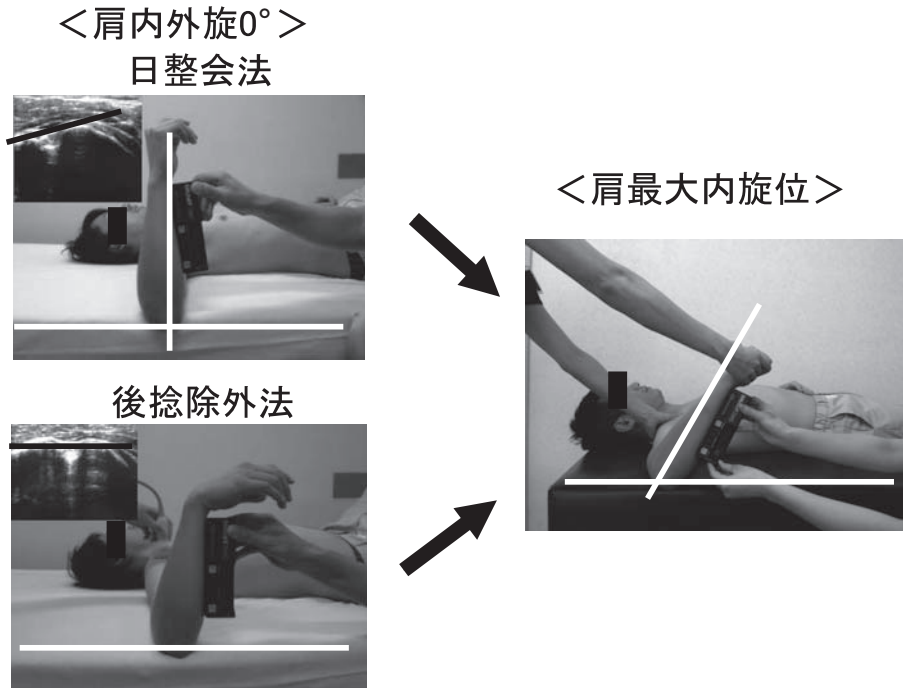


図1 肩内旋可動域計測法
 左上：日本整形外科学会が規定する計測法。前腕軸が床面に垂直になる肢位を内外旋0°と設定する。
 左下：上腕骨結節間溝において、大結節と小結節の辺縁を結ぶ線が床面に對して平行となる肢位を内外旋0°と設定する。
 右：最大内旋位。

校生 148 名)を対象とした。ポジションの内訳は、小学生は投手 10 名、捕手 5 名、野手 26 名、不定 4 名、中学生は投手 15 名、捕手 8 名、野手 28 名、不定 4 名、高校生は投手 44 名、捕手 17 名、野手 85 名、不定 2 名であった。検診時の平均年齢は小学生 10.7 歳(9~12 歳)、中学生 12.7 歳(12~15 歳)、高校生 16.2 歳(15~18 歳)であった。平均野球歴は小学生 3.3 年(0~6 年)、中学生 5.6 年(3~9 年)、高校生 7.9 年(4~13 年)であった。

各年代の肩後方タイトネスを評価するために、1. 上腕骨後捻角度の影響を除外した肩内旋可動域(他動)を測定し、原テスト⁴⁾における 2.combined abduction test(以下、CAT)と horizontal flexion test(以下、HFT)を調査した。

1. 上腕骨後捻角度を除外した肩内旋可動域(図1)

われわれが考案した超音波診断装置による肩回旋可動域計測法を用いた⁵⁾。測定肢位は背臥位 90°外転位とし、超音波にて上腕骨結節間溝(大結節と小結節を結ぶライン)が床面に対し平行となる位置を内外旋 0°と設定し、その肢位から最大内旋までの角度を小数点第 1 位まで計測した。整形外科医が超音波で上腕骨結節間溝の位置を

確認し、理学療法士が電子角度計を用いて角度計測を行った。

2. CAT と HFT

原テストにおける CAT および HFT を評価した。CAT は、肩甲骨を徒手的に固定した状態で肩関節を外転させ、上腕部が側頭部に触れた場合を陰性とし、触れない場合を陽性とした。HFT は、肩甲骨を徒手的に固定した状態で肩関節を水平内転させ、手指が反対側の床に触れた場合を陰性とし、触れない場合を陽性とした。CAT、HFT ともに理学療法士が行なった。

上腕骨後捻の影響を除外した肩内旋可動域の左右差を対応のある t 検定 ($p < 0.05$) により比較した。また CAT および HFT の陽性率を調査した。

結 果

1. 上腕骨後捻の影響を除外した肩内旋可動域(図2)

小学生においては投球側 33°、非投球側 38°、中学生においては投球側 29°、非投球側 40°、高校生においては投球側 32°、非投球側 36°であり、すべての年代にお

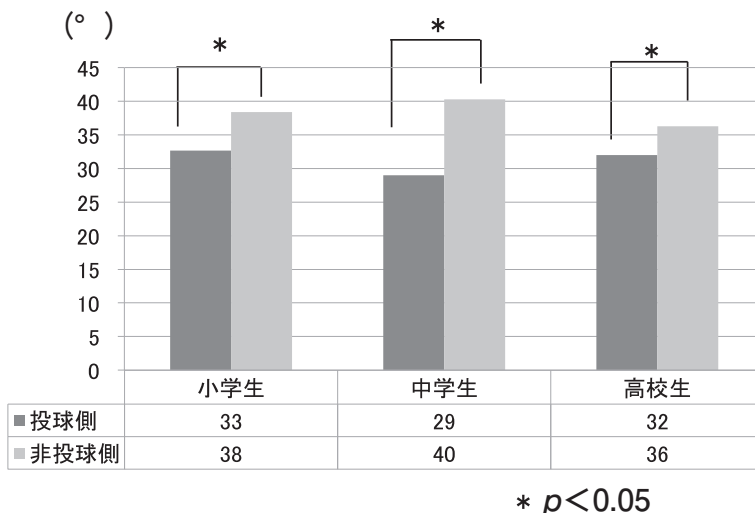


図2 後捻を除外した肩内旋可動域
すべての学年で投球側の内旋可動域が有意に減少した。

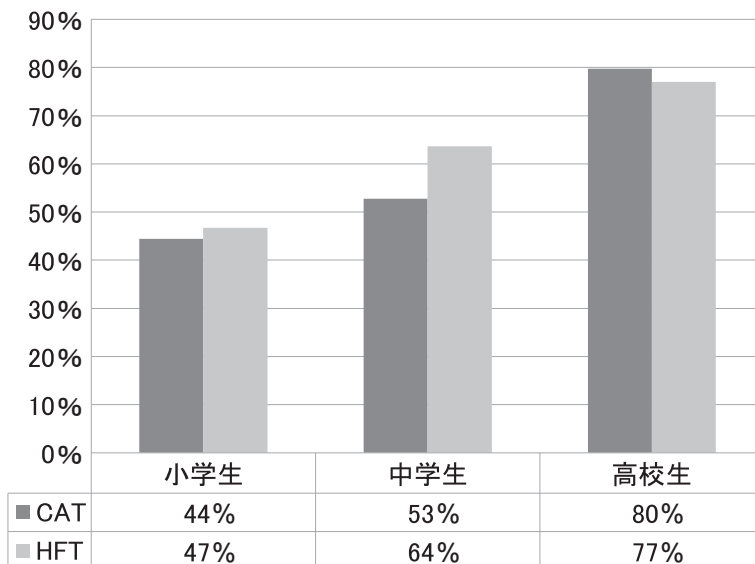


図3 CAT, HFT 陽性率
すべての年代で陽性の選手を認めた。

いて投球側で有意に減少していた。

考 察

2. CAT と HFT (図3)

小学生における CAT の陽性率は 44%、HFT の陽性率は 47%、中学生の CAT 陽性率は 53%、HFT 陽性率は 64%、高校生の CAT 陽性率は 80% と HFT 陽性率は 77% であった。年齢が高くなるにつれて、CAT と HFT の陽性率は大きくなる傾向を認めた。

Burkhart らは、病的な glenohumeral internal rotation deficit (以下、GIRD) とは、20°以上の内旋制限、あるいは回旋全可動域の 10% 以上の制限であると報告している¹⁾。しかし野球選手の GIRD を評価するためには、従来の計測法における内旋可動域では、野球選手の上腕骨後捻角度に左右差を認めるために計測誤差が大きいと考えられる。また肩回旋全可動域の結果から GIRD を評価

する場合には、外旋可動域の左右差の影響を受けるために、計測の精度が劣る可能性が考えられる。そこでわれわれは、後捻の左右差の影響を除外した肩内旋可動域の計測法を考案した。

今回、投球側の上腕骨後捻の影響を除外した内旋可動域は、各年代で有意に減少していた。またすべての年代において CAT と HFT の陽性選手を認めた。このことから、肩後方タイトネスは小学生から起こりうる軟部組織の変化であると考えられた。

竹田らは、理学療法により肩後方タイトネスが改善すると、野球選手の投球時肩痛も消失したという報告をしており⁶⁾、肩後方タイトネスは肩の痛みに関連があることが示唆される。今回、小学生であっても肩後方タイトネスが陽性の選手を認めたため、小学生のころからストレッチを指導することにより、将来的な投球障害肩を予防できる可能性があると考えられた。

ま と め

1. 野球選手における肩後方タイトネスの出現時期を調査した。
2. 小学生から高校生までの各年代で、投球側における上腕骨後捻を除外した肩内旋可動域は有意に減少し、また CAT と HFT が陽性の選手を認めた。

3. 小学生であっても肩後方タイトネスを認める選手に対しては、肩後方ストレッチを指導する必要があると思われた。

文 献

- 1) Burkhart SS et al : The disabled throwing shoulder : spectrum of pathology Part I : pathoanatomy and biomechanics. *Arthroscopy*, 19 : 404-420, 2003.
- 2) Mihata T et al : Effect of posterior shoulder tightness on internal impingement in a cadaveric model of throwing. *Knee Surg Sports Traumatol Arthrosc*, Epub ahead of print, 2013.
- 3) 佐々木敦也ほか：成長期野球選手の上腕骨頭後捻角の計測 - 超音波を用いた評価 - . *肩関節*, 28 : 233-236, 2004.
- 4) 原 正文：投球障害肩患者に対する診察と病態把握のポイント. *Orthopaedics*, 20 : 29-38, 2007.
- 5) 河上 剛：上腕骨頭後捻角度の影響を除外した肩回旋可動域の計測法. *中部整災誌*, 55 : 1-6, 2012.
- 6) 竹田 敦ほか：理学療法により投球時肩痛が消失した野球選手の身体所見. *九州山口スポーツ医研会誌*, 24 : 44-49, 2012.

女子プロ野球選手の検診結果 — シーズン中とシーズン終了後の比較 —

Medical Check for the Female Professional Baseball Players

— Comparison Between During and after the Season —

深尾 知紘 ¹⁾	Chihiro Fukao	三幡 輝久 ²⁾	Teruhisa Mihata
伊丹 康夫 ²⁾	Yasuo Itami	竹田 敦 ¹⁾	Atsushi Takeda
今井 直樹 ³⁾	Naoki Imai	井上 薫 ³⁾	Kaoru Inoue

● Key words

検診, 女子プロ野球選手, KJOC スコア

Medical check : Female professional baseball players : KJOC score

● 要旨

シーズン中の野球活動によって、投球動作中の運動連鎖に影響を及ぼすような身体の変化が起こるか否かを検討した。女子プロ野球選手 12 名を対象とした。KJOC スコア (投球パフォーマンス)、肩可動域、肩筋力、握力、原テスト (投球障害に関するコンディション) を評価し、7 月のシーズン中と、11 月のシーズン終了後の結果を比較した。シーズン終了後には KJOC スコア、肩外旋筋力、握力に有意な低下を認めた。しかし原テストなどには有意な変化を認めず、肩肘のコンディションの悪化はなかった。このことからシーズン中の野球活動によって肩外旋筋力と握力は低下し、選手の自覚的な投球パフォーマンスの低下をみとめたが、この変化はシーズン中と比較してシーズン終了後の肩肘のコンディションには関連がないものと考えられた。

はじめに

野球の投球動作は、下肢から体幹、そして上肢への運動連鎖と考えられている¹⁾。この運動連鎖が破綻すると、投球パフォーマンスが低下したり、投球動作中に肩肘へ加わる負荷が大きくなり、肩肘の障害が起こる危険性が高くなると思われる。また一方で投球動作を繰り返すことによって、関節可動域や筋力が変化し、運動連鎖に影響を受けることも考えられる。今回われわれは、女

子プロ野球選手の投球パフォーマンス、身体所見、投球障害に関わるコンディションが、シーズン中と比較してシーズン終了後にどのように変化するかを調査した。本研究の目的は、シーズン中の野球活動によって運動連鎖に影響を及ぼすようなコンディションの変化が起こるか否かを今回の調査結果から検討することである。

対象と方法

シーズン中である前期日程終了後 (7 月) と、シーズン

深尾知紘
〒569-0081 高槻市宮野町 2-17
第一東和会病院リハビリテーション科
TEL 072-671-1008

1) 第一東和会病院リハビリテーション科
Department of Rehabilitation, Daiichi Towakai Hospital
2) 大阪医科大学整形外科
Department of Orthopedic Surgery, Osaka Medical College
3) ベリタス病院リハビリテーション科
Department of Rehabilitation, Veritas Hospital

KJOC (Kerlan-Jobe Orthopaedic Clinic) Shoulder & Elbow Score

当てはまると思われる部分にチェック (X) してください。

(例)



1. ふだんの練習や試合前のウォーミングアップにより体が十分にほぐれますか？



2. 肩や肘の痛みはどの程度ですか？



3. 肩と肘にどの程度の疲れやだるさ、脱力感を感じますか？



4. 競技中に肩や肘に不安定な感じ (抜けそうな感じ、はずれそうな感じ) を自覚することがありますか？



5. 肩や肘の障害が起こることによって、監督、コーチ、スポンサーとの関係が悪くなると思いますか？あるいは悪くなったことがありますか？



6. 肩や肘の障害が起こることによって、投球 (サーブ、ストローク、アタックなど) フォームが変わると思いますか？あるいは変わったことがありますか？



7. 肩や肘の障害が起こることによって、球速や球威はどの程度落ちると思いますか？あるいは落ちましたか？



8. 肩や肘の障害が起こることによって、競技を行ううえでの持久力 (たとえば、リリーフに回った、途中出場が多くなったなど) はどの程度落ちると思いますか？あるいは落ちましたか？



9. 肩や肘の障害が起こることによって、球のコントロール (投球、サーブ、ストローク、アタックなど) はどの程度落ちましたか？



10. 肩や肘の障害が起こることによって、競技レベルはどの程度落ちましたか？



図 1 KJOC スコアシート

終了後の後期日程終了後 (11 月) に検診を行なった女子プロ野球選手 12 名を対象とした。検診日程はチームが決めており、シーズン中の運動指導等に対する介入は行っていない。平均年齢は 23 歳 (19~28) 歳であった。ポジションの内訳は投手 5 名、野手 7 名であった。全選手に対して、シーズン中とシーズン終了後の KJOC スコア、肩関節可動域、肩関節筋力、握力、原テストを調査した。

KJOC スコア (図 1)

KJOC スコアは、投球パフォーマンスに関連のある 10 項目の質問から構成され、選手自身が visual analog scale と同様の方法で返答する^{2,3)}。(1)ウォーミングアップ、(2)肩や肘の痛み、(3)肩と肘の疲れやだるさ、(4)肩肘の不安感、(5)監督、コーチ、スポンサーとの関係、(6)投球フォーム、(7)球速や球威、(8)持久力、(9)球のコントロール、(10)競技レベルに対して、それぞれの結果とともに総合点数を評価した。

肩関節可動域

背臥位、肩関節 90° 外転位における肩内外旋可動域を電子角度計 (M-D Building Products, Zurich, Switzerland) により小数点第 1 位まで測定した。計測は 3 回ずつ行ない、その平均値を記録した。

肩筋力、握力

被験者を端座位とし、上肢下垂位、肘関節 90° 屈曲位における肩関節外転、内旋、外旋の等尺性筋力を測定した。計測には Micro FETTM (Hoggan Health Industries Inc, West Jordan, UT, USA) を用いた。3 回ずつ測定し、その平均値を記録した。

原テスト

原テストの 11 項目は、① scapula spine distance (SSD)、② elbow push test (ET)、③ elbow extension test (EPT)、④下垂位肩外転筋力 (ABD)、⑤下垂位肩外旋筋力 (ER)、⑥下垂位肩内旋筋力 (IR)、⑦ combined abduction test (CAT)、⑧ horizontal flexion test (HFT)、⑨肩関節動揺性 (Laxity)、⑩肩峰下インピンジメント

(Impingement), ⑩ hyper external rotation test (HERT) である⁴⁾。SSD は肩甲骨内側縁から脊椎棘突起までの距離を測定し、左右差 1 cm 以上を陽性とした。ET, EPT, 肩筋力は、左右で比較し、筋力低下を認める場合を陽性とした。CAT については、肩甲骨を徒手的に固定しながら肩関節を外転させ、上腕が頭部まで届かなければ陽性とした。HFT は、肩甲骨を徒手的に固定しながら肩関節を水平内転させ、手指が診察台まで届かない場合を陽性とした。肩関節動揺性を評価するために前方、後方、下方へ負荷を加え、明らかな動揺性の増加を認める場合や、選手が脱臼不安感を訴える場合を陽性とした。肩峰下インピンジメントの評価には、Neer test, Hawkins test, Yocum test を行ない、いずれかのテストで肩に痛みを認める場合を陽性とした。HERT においては、肩関節を 90° 外転位において外旋させ、最大外旋位で肩痛を訴える場合を陽性とした。各項目について、陰性を 1 点、陽性を 0 点として総点数を計算した。

統計学的解析

シーズン中とシーズン終了後における KJOC スコア、可動域、筋力、原テストの合計点数を対応のある *t* 検定を用いて比較した。原テスト各項目に対して、 χ^2 検定によりシーズン中とシーズン終了後の比較を行なった。*p* 値が 0.05 未満の場合を有意差ありとした。

結 果

KJOC スコアはシーズン中 67.5±12.8 点からシーズン終了後は 36.5±21.4 点と有意に低下していた (*p*=0.004)。各項目で検討すると、“ウォーミングアップの効果”はシーズン中の 7.6±1.2 点からシーズン終了後 3.3±1.6 点へ (*p*<0.001)、“疲労感”は 6.6±1.5 点から 3.4±2.3 点へ (*p*=0.006)、“肩・肘関節の不安




図 2 KJOC スコアの結果

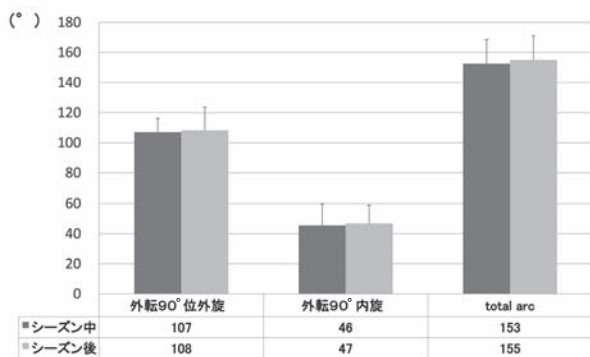


図 3 肩関節可動域

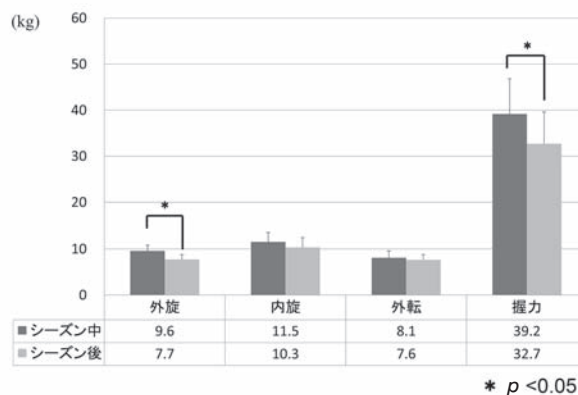


図 4 肩関節筋力と握力

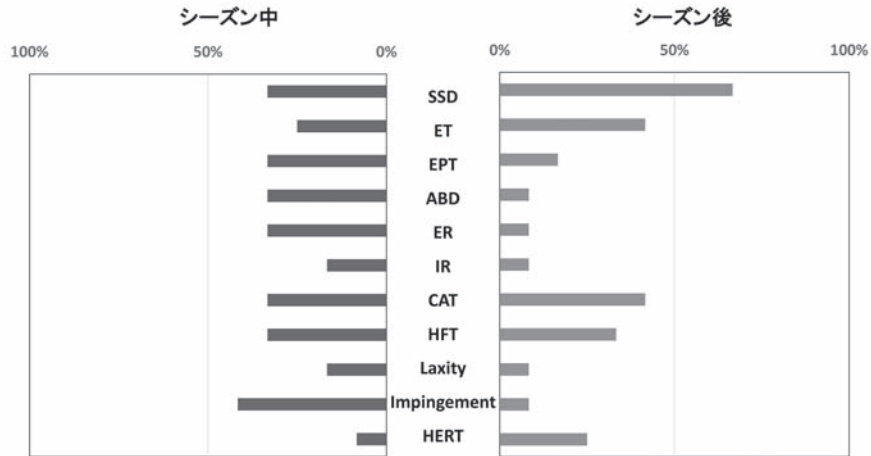


図5 原テストの陽性率

感”は 8.4 ± 1.8 点から 3.3 ± 3.5 点へ ($p < 0.001$)，“持久力”は 7.5 ± 2.7 点から 3.4 ± 3.2 点へ ($p = 0.022$)，“投球コントロール”は 7.0 ± 3.3 点から 2.8 ± 3.1 点へ ($p = 0.037$)と有意な低下を認めた(図2)。

肩関節可動域は、シーズン中とシーズン終了後の計測値に有意な変化を認めなかった(図3)。

肩外旋筋力はシーズン中 9.6 ± 1.3 kg からシーズン終了後 7.7 ± 1.1 kg ($p < 0.001$)，握力は 39.2 ± 7.7 kg から 32.7 ± 6.9 kg ($p = 0.006$)と有意な低下を認めた。また，肩内旋筋力は 11.5 ± 2.0 kg から 10.3 ± 2.1 kg へ，外転筋力は 8.1 ± 1.5 kg から 7.6 ± 1.2 kg と平均値としては低下していたが，統計学的に有意差を認めなかった(図4)。

原テストの合計点数はシーズン中 7.9 ± 2.8 点，シーズン終了後 8.3 ± 2.1 点であり，統計学的には有意差を認めなかった。各項目で検討しても，シーズン中とシーズン終了後の結果に有意差を認めなかった(図5)。

考 察

KJOCスコアは，スポーツ選手の肩肘の状態を評価することを目的として，アメリカ，ロサンゼルス の Kerlan-Jobe Orthopaedic Clinic において考案され，スポーツ選手におけるパフォーマンスの軽微な変化をとらえることができる主観的評価と考えられている^{2,3)}。10項目の質問に対して選手自身が visual analog scale と同様の方法で返答する形式であり，簡便に評価できることも利点である。

原テストは，投球障害肩に関わるコンディションを客観的に評価することのできる徒手検査であり⁴⁾，多くの施設で使用されている。竹田らは，理学療法により投球

時肩痛が消失した野球選手の身体所見を調査した結果，初診時に平均5.7点であった原テストの総点数は，痛みなく投球が可能となった最終調査時には平均9.7点へと統計学的有意に増大したと述べている⁵⁾。また緒方らは原テストの点数と投手の防御率に関連があったと述べている⁶⁾。

Albertaら²⁾がKJOCスコアは選手のパフォーマンスの評価に有用であると述べているように，本研究におけるKJOCスコアの有意な低下は選手のパフォーマンスの低下を意味すると思われた。各項目で検討すると，ウォーミングアップ・疲労感・肩肘の不安感・持久力・投球のコントロールの項目が有意に悪化しており，投球動作による疲労の蓄積が推察された。このためシーズン終了後の練習メニューは，疲労の蓄積を考慮したうえで投球練習を控えるなどの配慮を行ない，肩肘の障害に注意する必要があると思われた。さらに今回，シーズン終了後に肩外旋筋力の低下と握力の低下を認めたことから，投球により疲労が蓄積すると肩外旋筋力と握力が低下すると考えられた。

今回の研究では，原テストや肩関節可動域に有意な変化を認めることはなかった。これは今回調査した12名の選手のうち，肩や肘のコンディションには大きな変化はなかったことを意味する。肩外旋筋力と握力が低下しても，肩肘のコンディションの悪化を引き起こさなかったことから，肩外旋筋力や握力の低下は野球のパフォーマンスに影響があるものの，肩肘の障害には関連が少ないと思われた。

Mihataらは，屍体肩を用いた生体力学的研究結果から外旋筋力が低下してもインターナルインピンジメントに影響はないが，内旋筋力の低下は投球障害肩に関連があると述べている⁷⁾。これは肩外旋筋力と握力の低下に

よってパフォーマンスは低下したが、肩肘のコンディションは悪化しなかったという本研究結果に矛盾しない。今後は、本研究で調査した選手以上に投球による筋疲労が大きくなると、肩外旋筋力と握力以外の筋力も低下し、肩肘の障害に影響を及ぼすかどうかを調査する必要があると思われた。

今回の調査では、対象人数が12名と少数であったことがlimitationの1つにあげられる。さらに対象人数を増やして検討したいと考える。

結 語

1. シーズン中とシーズン終了後の女子プロ野球選手の自覚症状と他覚所見を調査した。
2. 疲労に関連するKJOCスコアの低下を認めた。
3. 肩外旋筋力と握力に有意な低下を認めた。
4. 原テストでは有意な悪化はみられず、肩肘のコンディションの悪化はみられなかった。

文 献

- 1) Kibler WB et al : The disabled throwing shoulder : spectrum of pathology-10-year update. *Arthroscopy*, 29 : 141-161, 2013.

- 2) Alberta FG et al : The development and validation of a functional assessment tool for the upper extremity in the overhead athlete. *Am J Sports Med*, 38 : 903-911, 2010.
- 3) Domb BG et al : Clinical follow-up of professional baseball players undergoing ulnar collateral ligament reconstruction using the new Kerlan-Jobe Orthopaedic Clinic overhead athlete shoulder and elbow score (KJOC Score). *Am J Sports Med*, 38 : 1558-1563, 2010.
- 4) 原 正文 : 投球障害肩患者に対する診察と病態把握のポイント. *Orthopaedics*, 20 : 29-38, 2007.
- 5) 竹田 敦ほか : 理学療法により投球時肩痛が消失した野球選手の身体所見. *九州山口スポーツ医研会誌*, 24 : 44-49, 2012.
- 6) 緒方隆裕ほか : プロ野球投手における肩関節 メディカルチェックと競技成績. *九州山口スポーツ医研会誌*, 20 : 38-43, 2008.
- 7) Mihata T et al : Effect of rotator cuff muscle imbalance on forceful internal impingement and peel-back of the superior labrum : a cadaveric study. *Am J Sports Med*, 37 : 2222-2227, 2009.

高校男子サッカー選手における 足趾把持筋力とターン動作時の足底圧分布の関係

Relationship Between Toe Muscle Strength and Plantar Pressure Distributions During Turn in Male High School Soccer Players

藤田 芳正¹⁾ Yoshimasa Fujita 桜庭 景植¹⁾ Keishoku Sakuraba
窪田 敦之¹⁾ Atsushi Kubota 藤田 真平²⁾ Shimpei Fujita
青木 和浩³⁾ Kazuhiro Aoki 福士 徳文³⁾ Norifumi Fukushi

● Key words

足趾把持筋力, 足底圧, 第5中足骨疲労骨折

●要旨

高校男子サッカー選手を対象に足趾把持筋力とターン動作時の足底圧分布の関係を明らかにすることを目的とし, 第5中足骨疲労骨折に対する予防について考察することとした。東京都1部リーグに所属する高校男子サッカー部員10名を対象に, 足趾把持筋力測定および足底圧分布測定を行った。ターン動作時の内側脚にかかった足底外側エリアの最大荷重値と体重当たりの足趾把持筋力との間に, 強い負の相関関係がみられた(左足: $r = -0.75$, $p < 0.05$, 右足: $r = -0.82$, $p < 0.01$)。このようにターン動作時に集中する足底外側の荷重は, 足趾把持筋力が高いほど低くなることが明らかとなり, 第5中足骨疲労骨折の予防には足趾把持筋力の向上が重要となる可能性が考えられた。

はじめに

近年のロングパイル人工芝の普及に伴い, サッカー競技において第5中足骨疲労骨折が増加傾向にあることが問題となっている¹⁾。第5中足骨疲労骨折は, 遷延治療や偽関節になりやすいため²⁾, 選手にとって競技活動からの長期離脱を余儀なくされる難治性の骨折の1つとされている。したがって, 第5中足骨疲労骨折の発生因子の解明や, その予防へとつながる調査が重要となる。

第5中足骨疲労骨折は, 外側足底圧の上昇による骨折

部への負荷の増加³⁾が発生要因の指標と推察されており, 足部外側荷重のまま小趾側で方向転換する動作が発生要因の1つとされている⁴⁾。これらのことから, 第5中足骨疲労骨折の発生要因の解明を目的とした調査の多くで, 方向転換動作での足底圧分布測定が用いられている⁵⁾。このような調査において福士ら⁶⁾は, 方向転換動作の1つであるターン動作時の内側脚において, 足底外側での荷重値が高くなることや, 人工芝上でのターン動作時の足底外側の圧力が天然芝上と比べ高くなることを報告している。この調査は動作因子や環境因子から第5中足骨疲労骨折の発生要因について検証しているもの

藤田芳正
〒270-1695 印西市平賀学園台1-1
順天堂大学スポーツ健康科学部スポーツ医学
TEL 0476-98-1001/FAX 0476-98-1011

- 1) 順天堂大学スポーツ健康科学部スポーツ医学
Department of Sports Medicine, School of Health and Sports Science, Juntendo University
- 2) 順天堂大学大学院医学研究科スポーツ医学
Department of Sports Medicine, Graduate School of Medicine, Juntendo University
- 3) 順天堂大学スポーツ健康科学部コーチング科学
Department of Coaching, School of Health and Sports Science, Juntendo University

の、その予防についてまでは十分に検討されていない。また、同じ環境で練習を行なっているにもかかわらず選手が第5中足骨疲労骨折を受傷するわけではないことは、指導現場では自明である。そこで、第5中足骨疲労骨折を受傷する者と受傷しない者の相違を考えたときに、動作因子や環境因子に加え個体因子を考慮した検討が必要と考えた。

近年、その個体因子の1つである足趾把持筋力が、足部における傷害発生と関係があることで注目されている。この足趾把持筋力は衝撃緩衝器としての機能を有する足部アーチの保持に関与することが明らかにされている⁷⁾。そのため、足趾把持筋力が低いと足部アーチを十分に保つことができず、衝撃緩衝器としての機能も低下するため傷害が生じやすくなると考える。藤高らは、第5中足骨疲労骨折既往者⁸⁾や足部障害を有する者⁹⁾の足趾把持筋力が低い傾向にあると報告している。さらに、大学サッカー選手に足趾把持筋力強化を行なうことで足関節捻挫の発生件数が減少したことについても報告している¹⁰⁾。これらの調査は、足趾把持筋力が足部に生じる傷害と関連がある可能性を示唆しているが、実際の動作の時にどのような問題が起きているかまでは検討されていない。これらのことから、足趾把持筋力がターン動作時の衝撃緩衝に貢献し、足底圧を軽減させる可能性があるのではないかと考えた。

以上のことから、個体因子である足趾把持筋力に着目し、足趾把持筋力とターン動作時の足底圧分布の関係を明らかにすることを目的とし、第5中足骨疲労骨折に対する予防について考察することとした。

対象と方法

1. 対象

東京都1部リーグに所属する高校男子サッカー部員で、普段の練習を人工芝で行なっている部員10名(平均年齢:16.9±0.7歳, 身長:174.1±5.2cm, 体重:64.9±5.5kg)を対象とした。本研究を行なうに際しヘルシンキ宣言に則り、順天堂大学スポーツ健康科学研究科研究等倫理委員会による承認を得たうえで、チームの指導者および対象者に説明し、書面にて同意を得た。

2. 足趾把持筋力測定

足趾把持筋力測定は、足趾筋力測定器(竹井機器工業株式会社製, TKK3361)を用いた。対象者は、坐位にて裸足で足底全体を足趾筋力測定器に置き、母趾を中心に足趾を足趾把持バーにかけ、膝関節90°屈曲位、足関節底背屈0°・内外反0°となったことを験者が確認してか

ら、左右3回ずつ測定した(図1)。1回目の測定は練習とし、分析には2回目と3回目の平均値を用い、体重で除した値を指標とした。

3. 足底圧分布測定

足底圧分布測定には、足圧分布測定システムF-スキャンモバイル(ニッタ株式会社製)を用いた。圧力センサーシート(厚さ:約0.1mm, センサセル:最大960個)を一般的なシューズのインソールのサイズに合わせて裁断し、シューズ内部のインソール上に敷き足底圧を測定した。測定フレーム数は300fpsで、パーソナルコンピュータ(ソニー株式会社製, PCG-FR33/B)に取り

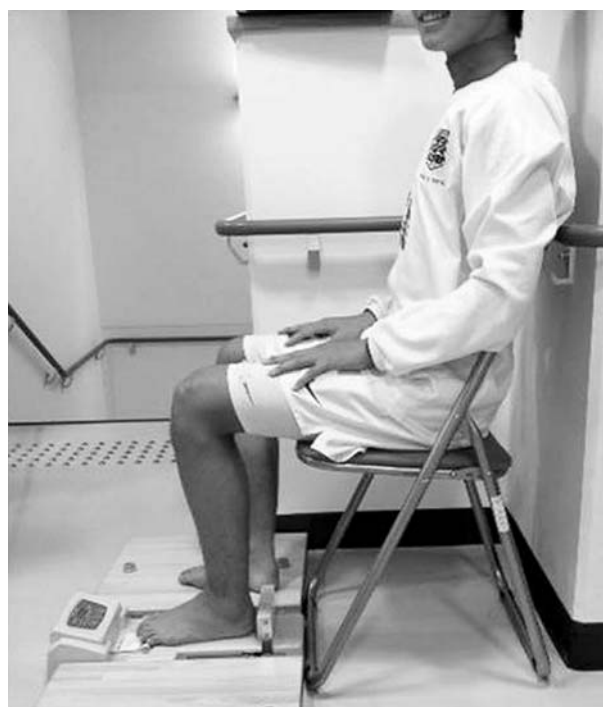

図1 足趾把持筋力測定

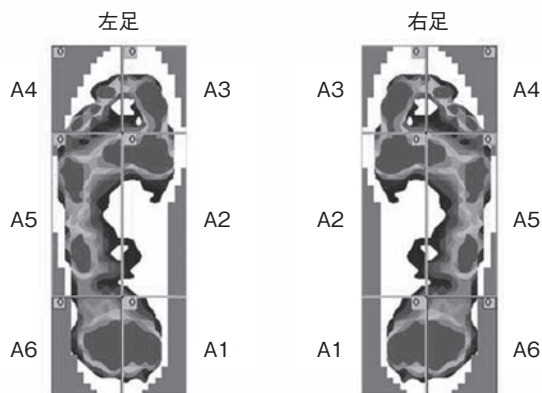


図2 足底のエリア分割

込んだ。

対象者は、人工芝上(ハイブリッドターフ, LSR-62)で、10m 折り返し走におけるターン動作を行なった。その際に、ターン動作の軸となる脚(内側脚)は必ず左右両脚で行なうようにし、各脚3回ずつ行なった。また、スパイクからの摩擦力や衝撃力に差が出ないようにスパイクのメーカーおよび種類を統一した。足底部の圧力分布状況を把握するために、福士ら⁶⁾の先行研究にならない足底面をエリア1~6(以下, A1~A6)に6分割した(図2)。

4. ターン動作の期分けおよび動作記録

ターン動作の期分けについては、ターン動作時の内側脚の接地時間を減速期、外側脚の接地時間を転換期、方向転換後の脚の接地時間を加速期と定義し、期分けした(図3)。

ターン動作時の減速期における内側脚を確定するために、折り返し地点にハイスピードカメラ(日本ビクター株式会社製, GC-PX1)を設置し撮影した。また、内側脚が地面に接地してから離地するまでの間の足底圧を評

価し、センサーシートにかかった足底外側(第5中足骨の足底)エリア(A5)の荷重値が最大値を示したときの足底各エリアの荷重値に着目して分析した。

5. 統計学的分析

各測定項目における変数は、平均値 ± 標準偏差 (Mean±SD) で示した。体重比で求めた足趾把持筋力と足底における各エリアの荷重値との関係を見るために、Pearson の積率相関係数を用いた。さらに、足底圧分布において各エリア間の差をみるために、一元配置分散分析を行ない、さらに Scheffe 法を用いて多重比較検定を行なった。各種検定の有意水準は、危険率5%未満とした。

結 果

1. A5 最大荷重値と体重当たりの足趾把持筋力との相関関係

ターン動作時の内側脚における足底接地から離地までにかかった左右それぞれの A5 最大荷重値(左足:




図3 ターン動作時の期分け

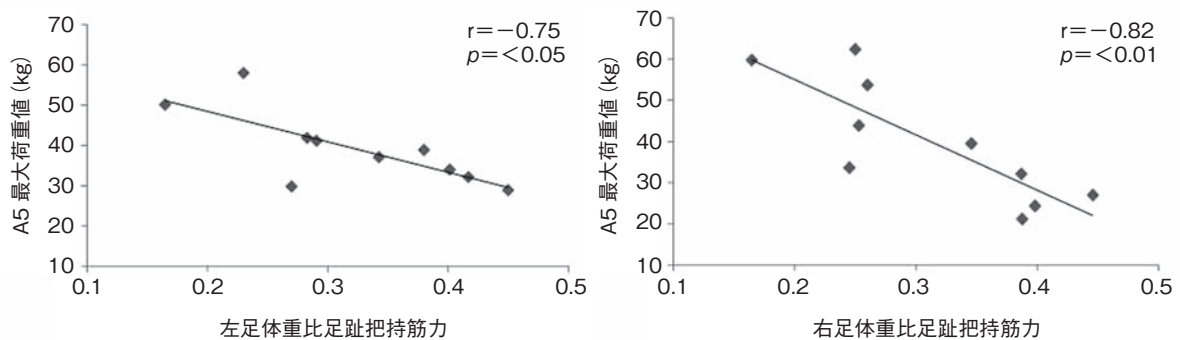


図4 足趾把持筋力と A5 最大荷重値の相関関係

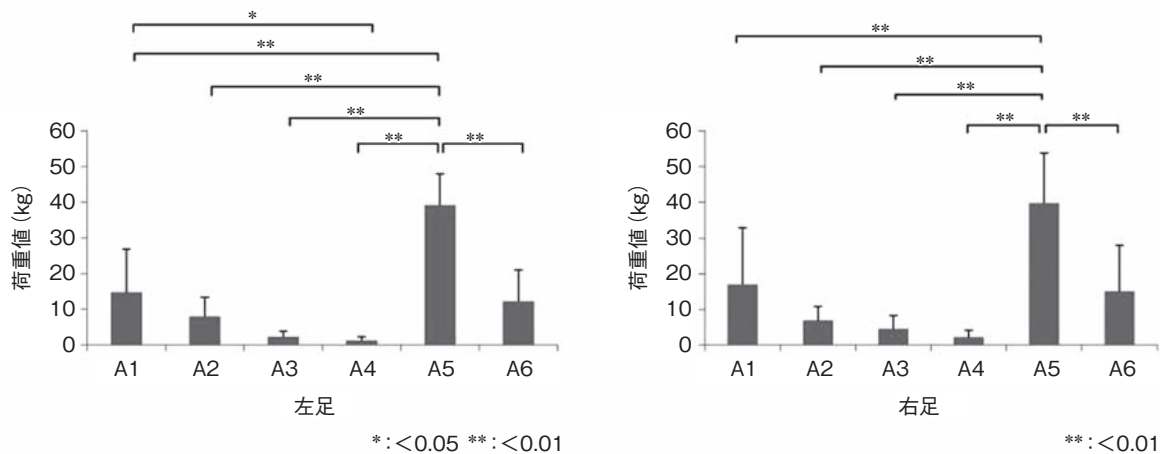


図5 A5最大荷重時の足底各エリア間比較

39.18±8.73 kg, 右足：39.75±14.02 kg)と両足の体重比足趾把持筋力(左足：0.32±0.09, 右足：0.31±0.09)との間に強い負の相関関係がみられた(左足： $r = -0.75$, $p < 0.05$, 右足： $r = -0.82$, $p < 0.01$, 図4)。つまり、A5最大荷重値が低い者ほど、足趾把持筋力が高かった。

2. A5最大荷重時の足底各エリア間比較

左右それぞれのA5最大荷重時(左足：39.18±8.73 kg, 右足：39.75±14.02 kg)の足底各エリアにおける荷重値を足底各エリア間で比較した結果、A5は他のすべてのエリア(左足A1：14.78±12.13, A2：8.01±5.37, A3：2.24±1.54, A4：1.28±0.97, A6：12.30±8.75, 右足A1：17.10±15.71, A2：6.97±3.84, A3：4.57±3.71, A4：2.14±1.92, A6：15.16±12.93)より荷重値が高く、A5と他のエリアとの間に有意差がみられた(左足： $p < 0.01$, 右足： $p < 0.01$, 図5)。また左足はA1とA4の間にも有意差がみられ、A1の荷重値が高かった($p < 0.05$)。

考 察

ターン動作時の内側脚における足底外側エリア(A5)の荷重値が最大値を示した時の足底各エリアの荷重値を比較したところ、足底外側エリアに荷重が集中していた。また、この時の足底外側エリアの荷重値が低い者ほど、足趾把持筋力が高かった。

第5中足骨疲労骨折の発生要因において、動作因子や環境因子に着目した福士ら⁶⁾の報告では、ターン動作時の内側脚において、足底外側での荷重値が高くなることが示されている。また、人工芝上でのターン動作は、天然芝上に比べ足底外側の圧力が高くなることについても

報告されている。本研究のターン動作時の内側脚においても足底外側に荷重が集中しており、福士らの先行研究を支持するものであった。

足趾把持筋力は足部アーチ保持に關与する⁷⁾ことから、傷害予防の側面から注目されている。足部アーチ構造は、骨、靭帯、筋、腱および全体を制御する神経系より構成されている。足部アーチは三角形とみなすことができ、上辺の2辺は足根骨とそれらを結ぶ関節と強力な靭帯といった伸縮できない構造である。一方、底辺は腱あるいは腱膜といった伸縮性に富む軟部組織である。この三角形が潰れることによって体重を支持し、着地時の衝撃緩衝として機能する(トラスメカニズム)。このように足部アーチは、足部の衝撃緩衝に重要な役割を担っている。本研究ではターン動作時の内側脚における足底外側エリアの最大荷重値が低い者ほど、足趾把持筋力が高かった。これは足趾把持筋力が高いことで足部アーチが形成され、トラスメカニズムをより発揮させることができ、ターン動作時の衝撃を緩衝したと考える。足趾把持筋力は足部アーチ高率との相関が強いこと^{9,11,12)}からも、足趾把持筋力が衝撃緩衝としての機能を十分に発揮するために重要と考える。

足部の傷害の発生要因の1つに、足部アーチの低下があげられている¹¹⁾。スポーツ活動により足底に大きな力が繰り返しかかると、足部アーチを保持する筋などに慢性的な緊張が続くことになる。これにより、足部アーチが低下し、本来の衝撃緩衝機能を十分に発揮することが困難となる。このような現象が足部障害を誘発している原因になっているのではないかと推察する。このような中、足部アーチ低下と傷害についての報告が散見される。藤高ら¹³⁾は、足部アーチ高率の低下により、衝撃吸収能の低下や運動連鎖による他関節への影響が生じ、腰痛症、足関節捻挫、足部障害の要因の1つになると報告

している。また足趾把持筋力の強化が、足部の傷害予防に推奨されている。藤高ら¹⁰⁾は、大学サッカー選手に足趾把持筋力強化を行なうことで、足部捻挫の発件数が減少したと報告している。

以上のことから、ターン動作時の内側脚にかかる足底外側エリアの荷重の軽減に足趾把持筋力の強化が重要となる可能性が考えられる。つまり、外側足底圧の上昇による骨折部への負荷の増加⁴⁾が発生要因の1つと推察されている第5中足骨疲労骨折の予防に、足趾把持筋力の強化が有効となる可能性がある。足趾把持筋力の相違によってターン動作時の荷重値に差がみられることから、足部の傷害予防の側面から考えた足趾把持筋力のトレーニング計画が必要と考える。

結 語

1. 足底外側に過大な荷重が加わることが第5中足骨疲労骨折発症の要因となる。
2. 足趾把持筋力が高いほど、足底外側(A5)エリアの荷重値が低くなることが明らかになった。
3. 足趾把持筋力を向上させれば、第5中足骨疲労骨折の予防につながる可能性が考えられた。

文 献

- 1) 斎田良知ほか：ユース年代サッカー選手における第5中足骨疲労骨折の発生状況。整スポ会誌, 29: 258, 2009.
- 2) 金崎彰三ほか：Jones骨折の13例。整外と災外, 58: 650-653, 2009.
- 3) 平野 篤ほか：サッカー選手に生じた第5中足骨疲

労骨折の3例 プレスケールを使用した足底圧の解析。臨スポーツ医, 10: 979-984, 1993.

- 4) 鈴木仁人：第5中足骨疲労骨折予防のためのトレーニング法。臨スポーツ医, 25: 303-310, 2008.
- 5) 葛山元基ほか：Jones骨折の既往を有するサッカー選手の足底圧分析。日臨スポーツ医学会誌, 16: 114, 2008.
- 6) 福士徳文ほか：ロングパイル人工芝の評価に関する研究。順天堂スポーツ健科研, 3: 37-41, 2011.
- 7) 藤高紘平ほか：サッカー選手のボールキック動作における足アーチ高率変化量と足趾屈曲筋力との関係。日臨バイオメカ会誌, 29: 65-69, 2008.
- 8) 藤高紘平ほか：大学サッカー選手の第5中足骨疲労骨折における発生因子の検討。日臨スポーツ医学会誌, 20: 543-548, 2012.
- 9) 藤高紘平ほか：サッカー選手の足趾屈曲筋力、ボールキック動作時のアーチ高率変化とスポーツ傷害との関係。関西臨スポーツ医研会誌, 18: 41-43, 2008.
- 10) 藤高紘平ほか：大学サッカー選手に対する足趾把持筋力トレーニングの効果。関西臨スポーツ医研会誌, 19: 3-6, 2009.
- 11) 尾田 敦：偏平足が運動能力に及ぼす影響に関する実験的研究：足部内側縦アーチの評価と足部筋力および機能的運動能力との関係。仙台大学大学院スポーツ研究論文集, 5: 139-148, 2004.
- 12) 村田 伸ほか：足把持力に影響を及ぼす因子と足把持力の予測。理療科, 18: 207-212, 2003.
- 13) 藤高紘平ほか：大学サッカー選手における足部形態とスポーツ傷害の関係。関西臨スポーツ医研会誌, 17: 17-19, 2007.

スポーツによる距腿関節単独脱臼の2例

Closed Ankle Joint Dislocations Without Associated Fracture During Sport Activities : A Report of Two Cases

黒川 紘章¹⁾ Hiroaki Kurokawa
谷口 晃²⁾ Akira Taniguchi

中山正一郎¹⁾ Shoichiro Nakayama
田中 康仁²⁾ Yasuhito Tanaka

● Key words

足関節, 脱臼, スポーツ外傷

Ankle joint : Dislocation : Sport injury

● 要旨

今回われわれはスポーツによる距腿関節単独脱臼の2例を経験した。1例目は17歳の男性で、野球の試合中、スライディング時に右足関節を底屈位で内がえしした際に受傷した。2例目は31歳の男性で、バスケットボール中、ジャンプの着地の時に左足関節を底屈位で内がえしした際に受傷した。2例ともに後内側への閉鎖性脱臼で、受傷時明らかな神経血管障害は認めなかった。靭帯の一次修復を目的に、手術治療することにより固定期間を短縮し、不安定性を残さずに術後3ヵ月で完全にスポーツ復帰することができた。今回の経験から、われわれは骨傷を伴わない距腿関節脱臼に対して、手術治療が第一選択と考える。

はじめに

解剖学的な特徴として足関節は、内外側の骨性の支持と靭帯性の強固な支持により安定性が得られている。したがって距腿関節脱臼の際には果部骨折を伴うことがほとんどである。

骨傷を伴わない距腿関節脱臼は、1913年 Péraire が報告して以来¹⁾、その報告例は、国内外で100例未満であり比較的まれな外傷である。

今回われわれはスポーツによる距腿関節単独脱臼の2例を経験したので、若干の文献的考察を加えて報告する。

症 例 1

17歳男性 高校野球部

主訴：右足関節の変形と疼痛。

現病歴：野球の試合中、スライディング時に右足関節を底屈位で内がえし強制位となり受傷した。近医受診し、足関節脱臼と診断され、徒手整復後ギプス固定されて当科紹介された。

現症：当科初診時(受傷後4日目)、前距腓靭帯(以下、ATFL)部および三角靭帯部の圧痛、腫脹を認めた。水疱や開放創などの皮膚損傷はみられず、前足部の知覚障害や冷感も認めなかった。

既往症および家族歴：特記すべきことなし。

画像所見：前医受診時の単純X線像で、距腿関節の

黒川紘章
〒634-8521 橿原市四条町840番地
奈良県立医科大学
TEL 0744-22-3051

1) 済生会御所病院整形外科
Department of Orthopaedic Surgery, Saiseikai Gose Hospital
2) 奈良県立医科大学整形外科
Department of Orthopaedic Surgery, Nara Medical University

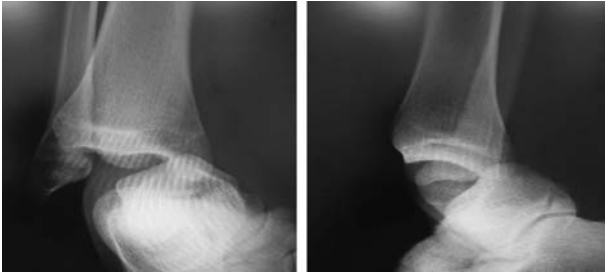


図1 受傷時 X 線像で足関節の後内側への脱臼を認める

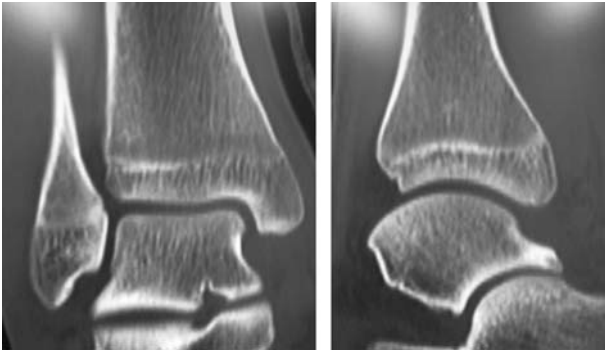


図2 整復後 CT で明らかな骨折は認めない

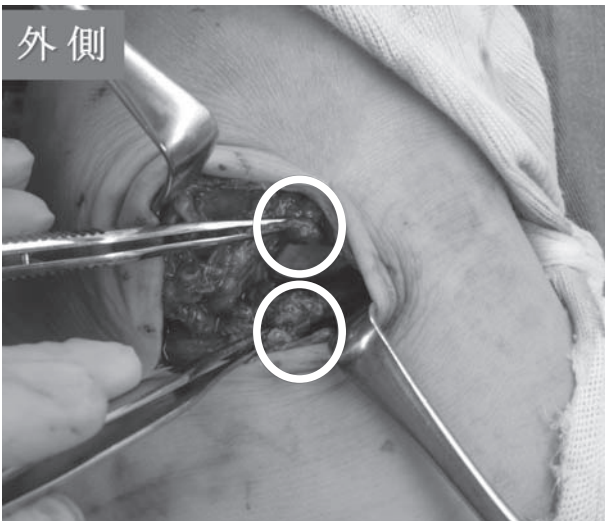


図3 ATFL, 関節包の損傷を認める (○)

脱臼を認め、距骨は後内側へ転位していた(図1)。整復後の CT 像では明らかな骨傷を認めなかった(図2)。骨傷を伴わない距腿関節単独脱臼と診断し、解剖学的修復を目的に手術治療を行なった。

手術：麻酔下に透視下で内がえしおよび外がえしストレスをかけたところ内側、外側ともに不安定性を認めた。術中所見は、ATFL、踵腓靭帯(以下、CFL)は腓骨側で完全断裂し、外側および前方の関節包の断裂も認め

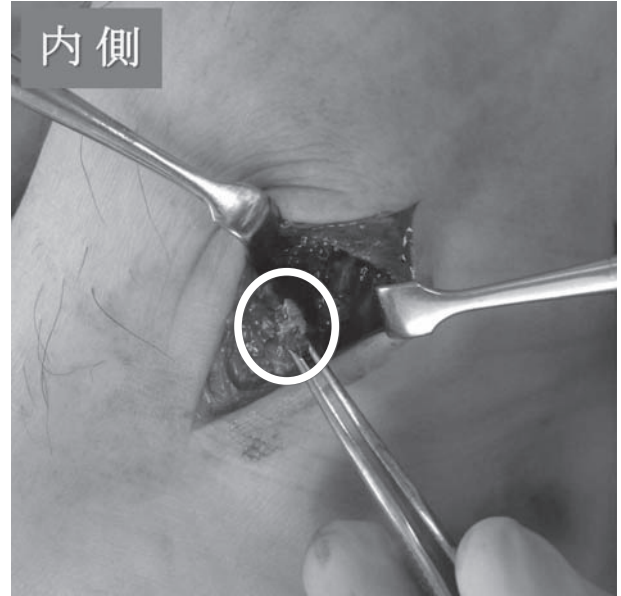

図4 三角靭帯の損傷を認める (○)

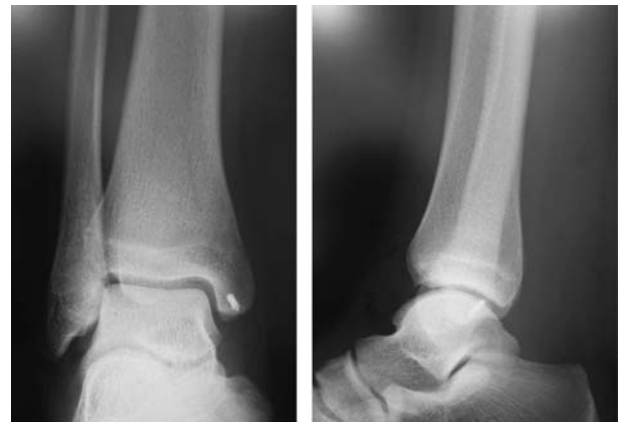

図5 術後単純 X 線像

た(図3)。ATFL, CFL を吸収糸で縫合し関節包を縫合した。三角靭帯は内果付着部で断裂していたため(図4)、脛骨に suture anchor (Mitek G II[®]) を用いて縫着した(図5)。

後療法：術後は短下肢ギプス固定を行なったが荷重は1週間で許可した。3週後ギプスから足関節外側靭帯損傷用装具に変更し、関節可動域訓練および足関節周囲筋トレーニングを開始した。術後2ヵ月から段階的にスポーツを許可し、術後3ヵ月で試合も含めて完全スポーツ復帰した。この時点でまったく愁訴なく、可動域制限もみられなかった。術後1年6ヵ月の検診時、まったく愁訴なく、可動域制限や不安定性もみられず、ストレス X 線像で距骨傾斜角1°であり不安定性はみられない。また X 線像で関節症性変化は認めず、日本足の外科学

会, 足関節・後足部判定基準(JSSF)100/100点であった。

症 例 2

31 歳男性

主訴：左足関節の変形と疼痛。

現病歴：バスケットボール中, ジャンプの着地の時に左足関節が底屈位で内がえし強制位となり受傷した。

現症：初診時, 開放創認めず, ATFL の圧痛, 外側の腫脹を認めたが内側の症状は乏しく, 腫脹も認めなかった。知覚障害認めず, 足背動脈は触知良好であった。

既往歴：左足関節捻挫(繰り返し捻挫)があった。

画像所見：単純 X 線像で距腿関節の後内側への脱臼を認めた(図 6)。徒手整復後, X 線像や MRI で明らかな骨傷は認めなかった。

術中所見は ATFL, CFL が腓骨側で断裂し, 関節包はやや距骨側で断裂していた。腓骨 2カ所に suture anchor(Mitek G II[®])を用いて ATFL を縫着した。CFL は吸収糸で縫合し関節包を縫合した。外側靭帯の修復

後, 透視下ストレス X 線像検査で内側の不安定性を認めなかったため, 三角靭帯は処置しなかった(図 7)。

術後は 4 週間の短下肢ギプス固定を行ない, 術後 2 週で全荷重を許可した。1 例目と同様に 2 ヶ月後から段階的にスポーツを許可し, 術後 3 ヶ月で足関節の可動域制限や不安定性はみられず, 全力でのスポーツが可能となった。

術後 1 年 3 ヶ月の検診時まったく愁訴はみられなかった。JSSF: 100/100 点であった。

考 察

足関節は内側, 外側ともに骨性および靭帯によって, また後方はアキレス腱なども存在することから非常に強固に支持されている。したがって脱臼の際には大半は骨折を伴い本症例のように単独脱臼は比較的まれである。過去の報告例によると足関節単独脱臼は若い男性に多く, 受傷原因として最も多いのは交通外傷であった。スポーツ中の受傷例ではバスケットボールなどのジャンプ動作を繰り返す種目が多いとされている。脱臼形式は内側型が最も多く, 外側型, 後内側型, 後方型の順となる。開放性脱臼と閉鎖性脱臼はほぼ同数である²⁾。

Fernandes によると, 距腿関節脱臼のメカニズムは足関節が底屈位を強制されて距骨が前方または後方に偏位し, その状態で足部に内外反が加わり脱臼が起るとされている³⁾。

危険因子としては, 足関節内果の低形成, ligamentous laxity などの先天性の素因, 腓骨筋の筋力低下, 慢性的な足関節の不安定性などが関与する場合があるとされている⁴⁾。Elise らは脛骨天蓋から内果先端, および外果先端までの距離の比によって内果の形成度を評価し, 内果の低形成を脱臼の危険因子の 1 つとしている⁵⁾。今回, 症例 1 では内果, 外果比が 0.50 であり内果の低形成を認めたことが脱臼の一因であると考えられる。症例 2 では内果の低形成はみられないが, 繰り返し捻挫の既往があり慢性的な足関節の不安定性が関与していたと考えられる。

治療上, 動脈損傷や神経損傷の合併には十分注意する必要がある。そのうえで開放性脱臼では, デブリードマンなど緊急手術の適応になる場合が多い。

非開放性脱臼の治療については, 1970 年代は保存治療をすすめる報告が多い。しかし, そのなかで 9% に不安定性が残存したという報告や, 比較的短期間で関節症性変化や不安定性が出現した症例の報告が散見される⁶⁾。したがって, 現在では固定期間を短縮し不安定性を残さないために積極的に手術治療を勧める報告が多

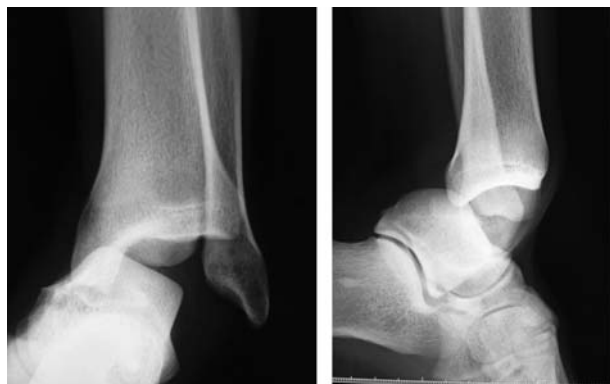

図 6 当科初診時単純 X 線像

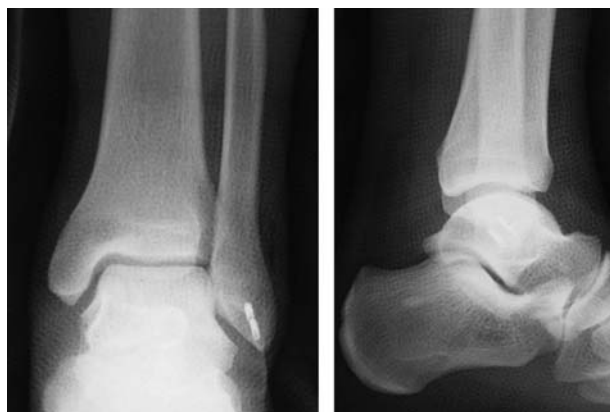

図 7 術後単純 X 線像

く²⁾、今回われわれの症例でも患者の早期スポーツ復帰の希望もあり手術治療を選択した。

手術手技として、まず外側靭帯を修復する。さらに内果の低形成、内側の不安定性を伴う場合は三角靭帯の修復が必要とされている⁷⁾。そうでない場合は、三角靭帯の修復は不要とされている⁸⁾。

過去の報告例では、予後は比較的良好であり、受傷前の仕事やスポーツに復帰している例が多い。内果に骨棘を認めることがあるが生活に支障をきたさないことが多い。距骨壊死の症例も報告されているが極めてまれである。受傷時に軟骨損傷合併例では関節症性変化が出現しやすく、予後不良とされている。また開放例では、受傷時に後脛骨動脈損傷および広範な軟部組織の損傷を合併する例では予後不良となることが多いとされる。下腿切断が行なわれた症例もあり、注意を要する⁷⁾。

今回われわれはスポーツによる距腿関節単独脱臼の2例を経験し、確実な解剖学的靭帯修復と早期のスポーツ復帰のために、suture anchorを用いた手術による靭帯の一次修復術を施行した。2例ともに経過良好であり、手術治療が第一選択であると考えられる。

文 献

- 1) Peraire A : Luxation tibio-astragalienne avec issue à l'extérieur du péroné non fracturé à travers une boutonnière cutanée. Présentation de malade. Paris Chir, 5 : 959, 1913.
- 2) 宇佐見則夫ほか：骨折を伴わない足関節脱臼の治療。別冊整形外, 23 : 165-170, 1993.
- 3) Fernandes TJ : The mechanism of talo-tibial dislocation without fracture. J Bone Joint Surg Br, 58 : 364-365, 1976.
- 4) Rivera F et al : Pure dislocation of the ankle : three case reports and literature review. Clin Orthop Relat Res, 382 : 179-184, 2001.
- 5) Elise S et al : Simple tibiotalar luxation. Apropos of 16 cases. Acta Orthop Belg, 64 : 25-34, 1998.
- 6) 濱口裕之ほか：バレーボール中に生じた骨折を伴わない足関節脱臼の1例。臨整外, 35 : 321-324, 2000.
- 7) Fotiadis E et al : Surgical management of closed tibiotalar dislocation : a case report and 2year follow up. J Foot Ankle Surg, 48 : 690, 2009.
- 8) Lui TH et al : Posteromedial ankle dislocation without malleolar fracture : a report of six cases. Injury, 43 : 1953-1957, 2012.

投球時体幹回旋のタイミングに対する 下肢バランス機能の重要性

The Importance of Single Leg Balance to the Onset of Trunk Rotation in Youth Baseball Pitchers

坂田 淳 Jun Sakata 鈴木 仁人 Makoto Suzukawa
赤池 敦 Atsushi Akaike 清水 邦明 Kuniaki Shimizu
青木 治人 Haruhito Aoki

● Key words

投球フォーム, 下肢バランス機能, 運動連鎖

●要旨

投球時の体幹回旋のタイミングと下肢バランス機能および運動連鎖との関連について検討したので報告する。2013年度にメディカルチェックに参加した少年野球選手667名を対象とした。われわれが考案した下肢バランステスト lateral slide test (LST), 股関節可動域, 胸椎後弯角を測定した。また高速度カメラによる投球フォームの評価を行ない, 体幹回旋のタイミングによる特徴の違いを検討した。体幹が早期に回旋するフォームの特徴として, グローブの早期運動開始(オッズ比: 18.801), アウトステップ(オッズ比: 3.034), 投球側LST(オッズ比: 0.056)があげられた。投球時の体幹回旋制御には, グローブの使い方と踏み込み足の接地位置, そして投球側下肢バランス機能が重要であると考えられる。

はじめに

成長期の野球選手において, 肘痛はよく起こる問題である¹⁾。前向き研究において, 野球選手における上肢障害の危険因子として成長因子¹⁾や投球数^{1~3)}が明らかになってきている。加えて近年, 投球動作の不良も野球肘の危険因子と考えられている^{4~9)}。臨床的に, 不良な投球動作の代表的なものとして早期の体幹回旋, いわゆる“身体の開き”があげられ, バイオメカニカルな研究においても, 体幹回旋のタイミングと肘外反ストレスとの関連が示されている^{4,5)}。上腕骨小頭の障害との関連も

示唆されており⁹⁾, 徐々に病態との関連も明らかになってきている。しかしながら, “身体の開き”の定義は論文によって異なり^{4,5,7,9~12)}, 統一されていないのが現状である。また, なぜ“身体の開き”が起きるのかもいまだ明らかになっていない。

ピッチング動作は, 下肢により身体を前方に移動させ, 体幹・上肢の回転運動へと運動を連鎖させることで, ボールに高速運動を生じさせる一連の動作である¹³⁾。stride相(グローブから手が離れてから踏み込み足が接地するまで)では, ピッチャーは投球側下肢(以下, 軸足)でバランスを保ちながら投球方向に重心を移動させる。よって, 片脚での重心のコントロール, すな

坂田 淳
〒222-0036 横浜市港北区小机町3302-5
日産スタジアム内
横浜市スポーツ医科学センター
TEL 045-477-5065

横浜市スポーツ医科学センター
Yokohama Sports Medical Center




図1 Wind-up 相での評価項目

A：骨盤後傾：片脚立位になった際に骨盤が過度に後傾している。

B：体幹伸展：膝が最大挙上位になったときに体幹が伸展位になっている。

わち片脚バランス能力は、投球動作において非常に重要と考えられている^{10,14}。簡便で信頼性の高い片脚バランス能力の測定方法として、star excursion balance test (以下、SEBT)がある¹⁵。SEBTと下肢障害発生との関連は明らかにされているが^{15~19}、野球選手を対象としたものや上肢障害との関連を示したものは少ない^{20,21}。またSEBTは下肢を前方、後内方、後外方にリーチする動作であるのに対し、投球動作は軸足に対し外方に踏み出す動作である点でやや異なる。これらのことを考慮し、われわれは外側一方向にのみリーチ動作を行なう、lateral slide test (以下、LST)を考案した²²。片脚立位を保ちながら、浮かせている足を外方にリーチし、その距離を測定することで、量的な評価が可能となる。

本研究では、“身体の開き”を足接地前に、空間内において体幹の回旋が開始されていることとし、1) ビデオ解析による“身体の開き”を含む投球動作の各項目の評価の信頼性および正確性を検討し、2) LSTを含む身体機能や各投球動作の項目と“身体の開き”との関連について調査することを目的とした。

対象と方法

1) ビデオ解析の信頼性と正確性を評価するため、10名の投手(平均11.7歳、11~14歳)を対象とし、検者間信頼性の検討と、投球動作のビデオ解析と3次元動作解析の比較を行なった。

ビデオ解析には、2つの高速度カメラ(CASIO社製、EX-ZR100)を用い、後方および側方の2方向より240Hzで投球動作を撮像した。5つの投球のうち、球速の速かった3つの投球動作(30投球)をwind-up相(動

作の開始からグローブから手が離れるまで)からstride相においてビデオ解析した。解析は1人の検者が日を分けて2回行ない、おのおのその現象が「ある」か「ない」かの二段階で評価した。wind-up相では、片脚立位になった際に骨盤が過度に後傾していないか(骨盤後傾：図1A)、膝が最大挙上位になったときに体幹が伸展位になっていないか(体幹伸展：図1B)を評価した。stride相では、踏み込み足がつく前に体幹の回旋がはじまっていないか(体幹早期回旋：図2A)、踏み込み足がつく前にグローブを引き、親指が上を向いていないか(グローブの早期運動開始：図2C)を評価した。

高速度カメラによる撮影と同時に、MAC 3D system (Motion Analysis Corp.)を用い、9つの同期されたカメラを被検者の周囲に設置し、200Hzの周波数で解析した。Nissenらの報告²³を参考に32個の反射マーカーを解剖学的ランドマークに貼付した。キネマティクスデータは研究室内の空間座標内で計算された。各関節角度の定義を示す。骨盤後傾角は両上前腸骨棘の midpoint と仙骨のマーカーを結んだ線と床面への垂線がなす角(図3A)とし、安静立位時の角度を0°とした。股関節最大屈曲時の骨盤後傾角の平均値と標準偏差を算出し、平均値よりも標準偏差の1/2倍を超えて、骨盤の後傾角が増大しているものを3次元動作解析における過度の骨盤後傾有りとした。体幹伸展角は第7頸椎と第6胸椎棘突起に貼付したマーカーを結んだラインと両上前腸骨棘の midpoint と仙骨のマーカーを結んだ線がなす角(図3B)とし、安静立位時の角度を0°とした。股関節最大屈曲時の体幹伸展角が正である場合に体幹伸展ありとした。体幹回旋角は




図2 Stride 相での評価項目

- A : 体幹早期回旋：踏み込み足がつく前に体幹の回旋がはじまる。
- B : アウトステップ：踏み込み足が投球方向より非投球側についている。
- C : グローブの早期運動開始：踏み込み足がつく前にグローブを引き、親指が上を向いている。

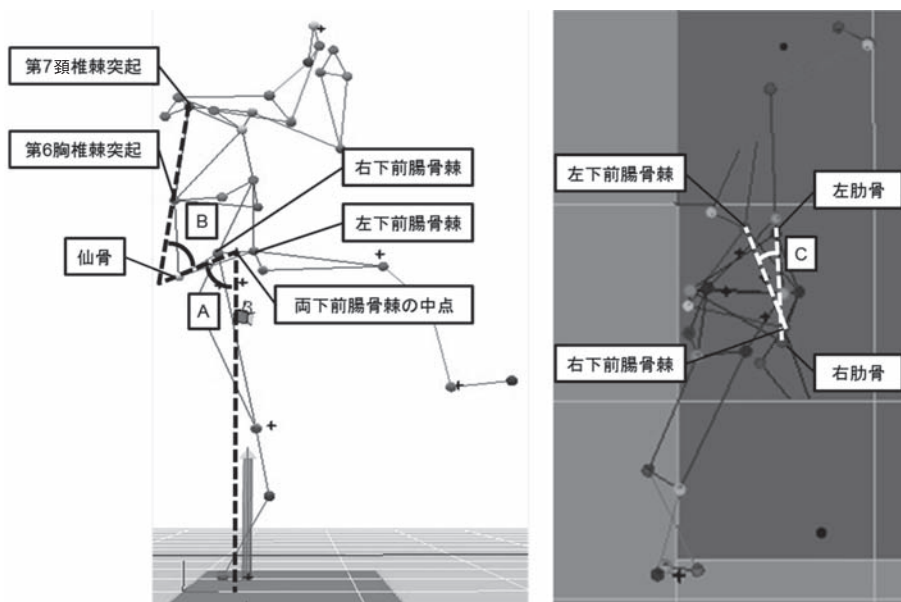


図3 3次元動作解析における骨盤・体幹角度

- 角度A：骨盤後傾角，両上前腸骨棘の midpoint と仙骨のマーカを結んだ線と床面への垂線がなす角。
- 角度B：体幹伸展角，第7頸椎と第6胸椎棘突起に貼付したマーカを結んだラインと両上前腸骨棘の midpoint と仙骨のマーカを結んだ線がなす角。
- 角度C：体幹回旋角，第8胸椎レベルの左右肋骨に貼付した2つの体幹マーカを結んだラインと両上前腸骨棘に貼付したマーカを結んだラインのなす角。

水平面上での、第8胸椎レベルの左右肋骨に貼付した2つの体幹マーカを結んだラインと両上前腸骨棘に貼付したマーカを結んだラインのなす角(図3C)とし、踏み込み足接地時に体幹回旋角速度が正であるとき、3次

元動作解析における体幹早期回旋ありとした。3次元動作解析におけるアウトステップの有無は、足部接地時、非投球側第2中足骨頭に貼付したマーカが投球側第2中足骨頭のマーカに対し、水平面上で非投球側に位置



図4 Lateral Slide Test

- A：開始肢位. 手を胸の前でクロスさせ、開始線に足部内側を合わせ、片脚立位となる。
 B：動作. 片脚立位を保ちながら、外方にリーチし、足部外側で箱を押し。
 C：終了肢位. リーチした足を床につかずに、開始肢位に戻る。
 D：計測位置. 開始線から箱までの距離を計測する。

していた場合、アウトステップしているとした。グローブの早期運動開始は肩の水平外転と遠位橈尺関節で評価した。水平面上での両肩峰を結んだラインと肩峰と肘外側上顆を結んだラインのなす角を肩の水平外転角とした。また橈骨茎状突起のマーカが尺骨茎状突起のマーカに対し、矢状面上で上に存在しているときに“親指が上を向いている”とした。足接地時に、肩水平外転角速度が正であるか、あるいは“親指が上を向いている”とき、3次元動作解析での早期のグローブ運動開始とした。

それぞれの投球動作の現象について、3次元動作解析の「あり」、「なし」の結果を基準とし、ビデオ解析での評価の感度・特異度を算出した。

2) 次に、2013年度にメディカルチェックに参加した667名の少年野球選手を対象(平均10.8歳、7~12歳)に、体幹回旋のタイミングに影響を与える投球の運動連鎖と下肢バランス機能との関連を明らかにするために調査を行なった。この研究は当センターの倫理委員会より承認され、対象および保護者には十分な説明を行なった後、同意を得た。なお、上肢の手術の既往がある者やメディカルチェック時に投球時痛や測定時の下肢痛がみられた者は除外した。

投球フォームの撮像は1)と同様に、全例2方向から高速度カメラを用い、1球撮像した。撮像した動画をwind-up相からstride相において1人の検者がビデオ解析した。

身体機能の評価として、股関節内旋可動域、胸椎後弯角²⁴⁾を評価した。また、LSTは両側測定した。図4に示すごとく、被検者は開始線に足部の内側を合わせ、片脚立位を保ちながら、外方にリーチする動作を行なった。検者によるデモンストレーション後、被検者は3回練習を行ない、3回測定を行なった。リーチ長の最大値を採用し、リーチ側下肢長で標準化した。Pliskyらの

SEBTに関する報告¹⁵⁾を参考に、以下の場合、LSTの試技は失敗とし、再試行とした。すなわち(1)片脚立ちを維持できなかったとき、(2)開始地点から支持脚が離れる、あるいは動いてしまったとき、(3)リーチした足が地面についたとき、(4)リーチ足がスタート地点に戻せなかったときである。本研究に先立ち、LSTの信頼性について検証した。25名の野球選手(50肢)を対象とし、上記の手順と同様にLSTを行なった。

統計学的検討には、統計ソフトPASW Statistics for Windows, Version 18.0 (SPSS Inc, Chicago, IL)を用いた。体幹回旋開始のタイミングにより、対象を体幹早期回旋群と足部接地後に体幹を回旋させた群の2グループに分類した。尤度比による変数増加表による多重ロジスティック回帰分析を行ない、体幹回旋のタイミングとその他の投球動作や身体機能との関連を検討した。体幹回旋のタイミングを従属変数とし、wind-upからstride相の投球フォームの特徴と股関節内旋可動域、胸椎後弯角、標準化LSTを独立変数とし、危険率は5%とした。なお、事前に差の検定、相関係数、分割表の検定を行ない、投球フォームの特徴と股関節内旋可動域、胸椎後弯角、標準化LSTから有意水準25%以上の変数を除外し、ロジスティック回帰分析に用いる独立変数を絞り込んだ。

結 果

1) ビデオ解析における検者間信頼性を示すkappa係数は、骨盤後傾が0.73、体幹伸展が1.00、アウトステップが1.00、体幹早期回旋が0.84、グローブの早期運動開始が0.73であった。ビデオ解析の正確性について、それぞれの評価項目の感度・特異度は表1に示す。

2) LSTの検者内信頼性について検討した結果、ICC1.1は0.83、ICC1.3は0.94であった。

ビデオ解析の結果、体幹早期回旋群は314名、非体幹早期回旋群は353名であった。表2に各群の身体機能の中央値を示す。ロジスティック回帰分析の結果、モデル χ^2 検定の結果は $p < 0.01$ で有意であり、各変数とも有意($p < 0.05$)であった。判別的中率は81.3%であった。回帰式は Score = 6.065 + 2.934 × グローブの早期運動開始 + 1.110 × アウトステップ - 2.889 × 投球側 LST となった。グローブの早期運動開始(オッズ比: 18.801)、アウトステップ(オッズ比: 3.034)、投球側 LST(オッズ比: 0.056)が有意に体幹の早期回旋と関連がみられた(表3)。

考 察

本研究の目的は投球動作におけるビデオ解析の信頼性・正確性を検討し、“身体の開き”に関連する投球動

作や身体機能、とくに LST との関連を明らかにすることである。近年の研究では骨盤と体幹の回旋のタイミングと上肢のキネティクスとの関連が明らかにされている^{4,5,7,10,12,25,26}。Davis ら⁵は足接地時の体幹の向きが投球方向を向いているか否かと肘の外反トルクとの関連を調査し、同現象がみられた際に肘外反トルクが増大したと報告している。Aguinaldo ら⁴は骨盤に対する体幹回旋の開始時期が非投球側足部接地前であると、接地後よりも肘外反トルクは有意に大きいとしている。これらの研究は、いわゆる“身体の開き”が肘へのストレスを増大させることを示唆するものである。一方、Oyama ら¹²は骨盤回旋最大角速度と体幹回旋最大角速度とのタイミングについて、体幹回旋が骨盤回旋より先に最大角速度となるものを不良な動作としたが、肘外反トルクとの関連はみられなかったとしている。このように、報告により“身体の開き”の定義は異なり、統一されていない

表1 投球動作のビデオ解析の感度・特異度

		3次元動作解析									
		骨盤後傾		体幹伸展		アウトステップ		体幹早期回旋		グローブ早期運動開始	
		あり	なし	あり	なし	あり	なし	あり	なし	あり	なし
ビデオ解析	あり	12	2	2	0	23	1	7	3	20	4
	なし	2	14	1	27	1	5	0	20	1	5
		感度	特異度	感度	特異度	感度	特異度	感度	特異度	感度	特異度
		0.86	0.88	0.67	1.00	0.96	0.83	1.00	0.87	0.95	0.56

表2 体幹早期回旋群・非回旋群における身体機能の中央値

	全体		非体幹早期回旋群		早期体幹回旋群	
	投球側	非投球側	投球側	非投球側	投球側	非投球側
股関節内旋可動域	45 (5~75)	30 (5~70)	50 (5~75)	30 (5~60)	45 (10~70)	35 (5~70)
標準化 LST	0.83 (0.51~1.51)	0.86 (0.54~1.57)	0.85 (0.51~1.51)	0.86 (0.58~1.38)	0.82 (0.58~1.35)	0.85 (0.54~1.57)
胸椎後弯角	30 (10~75)		30 (10~75)		30 (10~75)	

表3 体幹早期回旋に関連する因子

	偏回帰係数	有意確率	オッズ比	95%信頼区間	
				下限	上限
投球側 LST	-2.889	0.001	0.056	0.010	0.320
グローブの早期運動開始	2.934	0.000	18.801	12.511	28.254
アウトステップ	1.110	0.000	3.034	1.886	4.882
定数	0.597	0.424			

モデル χ^2 検定 $p < 0.001$
判別的中率 81.3%

いのが現状である。加えて、スポーツ現場や臨床現場、ビデオ解析などで用いられる2次元での評価では、骨盤の回旋と体幹の回旋運動を分けて評価することは難しい。われわれは骨盤に対する体幹の運動ではなく、空間内における体幹運動をビデオ解析を用いて評価し、足接地前に体幹の回旋運動がはじまっているものを“身体の開き”として定義した。3次元動作解析では、Aguinaldoら⁴⁾の報告を参考に、骨盤に対する体幹の回旋が足接地前に起きていることを3次元動作解析における“身体の開き”とし、その他の評価項目も含め、3次元動作解析を基準としたビデオ解析の正確性を検討した。結果、体幹伸展の感度とグローブの早期運動開始の特異度以外、感度・特異度とも0.80以上と高い値が得られた。また、検者内信頼性も高かったことから、ビデオ解析の高い信頼性と正確性が確認できた。

次に“身体の開き”の要因について、投球という連続する運動の中でなぜ起こるのか、より前の投球相からの運動連鎖や身体機能という視点での検討は十分でない。本研究の結果より、体幹の早期回旋は、stride相でのアウトステップとグローブの早期運動開始、投球側LSTと関連がみられた。以下にその関連について考察する。投球動作は、下肢・骨盤・体幹の運動連鎖からなる¹³⁾。投球時、踏み込み足が投球方向よりも非投球側に接地すると、骨盤が投球方向に向きやすく、下部体幹も投球方向に引っ張られることになる。その結果、体幹回旋のタイミングが早くなってしまうことが考えられる。また体幹の回旋は、下肢からの運動連鎖に加え、投球側上肢の運動によっても引き起こされる。グローブを引くことにより、非投球側肩甲帯を介して上部体幹が引かれ、体幹の回旋が開始される。グローブが足接地前に運動を開始することで、体幹の回旋が足接地前に回旋を始めることになる。ゆえに“身体の開き”を抑えるためには、足をまっすぐに踏み出し、足接地までグローブを可能な限り動かさないようにすることが重要であるといえる。

また、投球側LSTが体幹回旋のタイミングと有意に関連がみられたことは、軸足における片脚バランスが適切な投球動作に重要であることを示唆する。近年、投球時の軸足機能の重要性に焦点が当たっている^{14,25,27,28)}。Campbellら²⁷⁾はピッチング動作時の下肢筋活動について報告し、stride相での軸足の筋活動が高かったことから、stride相での軸足機能の重要性を述べている。Chaudhariら¹⁴⁾はピッチャーの下肢バランス機能をLevel Beltという器具を用いて測定し、下肢バランス機能が試合時のパフォーマンスに影響を与えたと報告している。この研究は、片脚バランス能力とピッチングパフォーマンスとの関連の重要性を量的に示した初めての研

究である。しかしながら、少年野球選手の現場にこのような機器を供給するのは難しい。われわれは、特別な器具を必要とせず、かつ下肢バランス機能を量的に評価することが可能なLSTを開発した。本研究の結果より、LSTの低下は“身体の開き”の要因となりうるということが明らかになった。今後は、LSTが投球動作のstride相を反映した検査となっているか、3次元動作解析を用い、LSTの値やLST実施時の骨盤運動と投球時の骨盤回旋角度との関連性をみることで検討していきたい。

本研究の限界について述べる。ひとつは、投球フォームの評価をビデオ解析のみで行なっている点である。われわれは3次元動作解析を用いてビデオ解析の信頼性・正確性について検討したが、今後はさらに対象数を増やしてより詳細に検討していく必要がある。また、ピッチング中のキネティクスを測定しておらず、“身体の開き”が起こることでの肘関節にかかる力学的ストレスを検査していない。今後は、3次元動作解析を用い、身体機能と投球での異常運動、そして上肢への力学的ストレスとの関係について検討していきたい。また、本研究ではLSTと障害との関連についても検討しておらず、今後は障害発生との関連についても前向き調査をしていきたいと考えている。

結 語

体幹が早期に回旋するフォームの特徴としてグローブの早期運動開始、アウトステップ、投球側LST低下があげられた。投球時の投球回旋制御には、グローブの使い方と踏み込み足の接地位置、投球側下肢バランス機能が重要である。

文 献

- 1) Lyman S et al : Longitudinal study of elbow and shoulder pain in youth baseball pitchers. *Med Sci Sports Exerc*, 33 : 1803-1810, 2001.
- 2) Fleisig GS et al : Risk of serious injury for young baseball pitchers : a 10-year prospective study. *Am J Sports Med*, 39 : 253-257, 2011.
- 3) Lyman S et al : Effect of pitch type, pitch count, and pitching mechanics on risk of elbow and shoulder pain in youth baseball pitchers. *Am J Sports Med*, 30 : 463-468, 2002.
- 4) Aguinaldo AL et al : Correlation of throwing mechanics with elbow valgus load in adult baseball pitchers. *Am J Sports Med*, 37 : 2043-2048, 2009.

- 5) Davis JT et al : The effect of pitching biomechanics on the upper extremity in youth and adolescent baseball pitchers. *Am J Sports Med*, 37 : 1484-1491, 2009.
- 6) Sabick MB et al : Valgus torque in youth baseball pitchers : A biomechanical study. *J Shoulder Elbow Surg*, 13 : 349-355, 2004.
- 7) Werner SL et al : Relationship between throwing mechanics and elbow valgus in professional baseball pitchers. *J Shoulder Elbow Surg*, 11 : 151-155, 2002.
- 8) 後藤英之ほか : 上腕骨小頭部離断性骨軟骨炎が判明した野球選手の投球フォームの特徴. *整スボ会誌*, 34 : 109-115, 2014.
- 9) 坂田 淳ほか : 投球フォームからみた上腕骨小頭離断性骨軟骨炎の危険因子の検討. *整スボ会誌*, 34 : 173-178, 2014.
- 10) Urbin MA et al : Associations between timing in the baseball pitch and shoulder kinetics, elbow kinetics, and ball speed. *Am J Sports Med*, 41 : 336-342, 2013.
- 11) 坂田 淳ほか : 内側型野球肘患者の疼痛出現相における投球フォームの違いと理学所見について. *整スボ会誌*, 32 : 259-266, 2012.
- 12) Oyama S et al : Improper trunk rotation sequence is associated with increased maximal shoulder external rotation angle and shoulder joint force in high school baseball pitchers. *Am J Sports Med*, Epub ahead of print, 2014.
- 13) 鈴木仁人ほか : スポーツ障害のバイオメカニクス 上肢のスポーツ傷害のバイオメカニクス. *バイオメカニクス研究*, 13 : 218-228, 2010.
- 14) Chaudhari AM et al : Lumbopelvic control and pitching performance of professional baseball pitchers. *J Strength Cond Res*, 25 : 2127-2132, 2011.
- 15) Plisky PJ et al : Star Excursion Balance Test as a predictor of lower extremity injury in high school basketball players. *J Orthop Sports Phys Ther*, 36 : 911-919, 2006.
- 16) Basnett CR et al : Ankle dorsiflexion range of motion influences dynamic balance in individuals with chronic ankle instability. *Int J Sports Phys Ther*, 8 : 121-128, 2013.
- 17) Delahunt E et al : Lower limb kinematics and dynamic postural stability in anterior cruciate ligament-reconstructed female athletes. *J Athl Train*, 48 : 172-185, 2013.
- 18) Herrington L et al : A comparison of Star Excursion Balance Test reach distances between ACL deficient patients and asymptomatic controls. *Knee*, 16 : 149-152, 2009.
- 19) Gribble PA et al : Using the Star Excursion Balance Test to assess dynamic postural-control deficits and outcomes in lower extremity injury : a literature and systematic review. *J Athl Train*, 47 : 339-357, 2012.
- 20) Endo Y et al : Correlation of shoulder and elbow injuries with muscle tightness, core stability, and balance by longitudinal measurements in junior high school baseball players. *J Phys Ther Sci*, 26 : 689-693, 2014.
- 21) English T et al : The effect of pilates exercise on trunk and postural stability and throwing velocity in college baseball pitchers : single subject design. *N Am J Sports Phys Ther*, 2 : 8-21, 2007.
- 22) Sakata J et al : Relationship between the onset of trunk rotation and dynamic body balance during baseball pitching. *ICSET*, 4 : S239, 2013.
- 23) Nissen CW et al : Adolescent baseball pitching technique : a detailed three-dimensional biomechanical analysis. *Med Sci Sports Exerc*, 39 : 1347-1357, 2007.
- 24) Lewis SJ et al : The vasodilator potency of the endothelium-derived relaxing factor, L-S-nitrosocysteine, is impaired in conscious spontaneously hypertensive rats. *Vascul Pharmacol*, 44 : 476-490, 2006.
- 25) Oliver GD et al : Gluteal muscle group activation and its relationship with pelvis and torso kinematics in high-school baseball pitchers. *J Strength Cond Res*, 24 : 3015-3022, 2010.
- 26) Wight J et al : Influence of pelvis rotation styles on baseball pitching mechanics. *Sports Biomech*, 3 : 67-83, 2004.
- 27) Campbell BM et al : Lower extremity muscle activation during baseball pitching. *J Strength Cond Res*, 24 : 964-971, 2010.
- 28) Marsh DW et al : The relationship between balance and pitching error in college baseball pitchers. *J Strength Cond Res*, 18 : 441-446, 2004.

解剖学的2束前十字靭帯再建術と同時に施行した 半月板縫合術の短期臨床成績

Short-Term Clinical Results of Meniscal Repair with Concomitant Anatomic Double-Bundle Anterior Cruciate Ligament Reconstruction

田中 寿典 Kazunori Tanaka
稲垣 有佐 Yusuke Inagaki

小川 宗宏 Munehiro Ogawa
田中 康仁 Yasuhito Tanaka

● Key words

半月板縫合術, 前十字靭帯, スポーツ選手

Meniscal repair : Anterior cruciate ligament : Athlete

●要旨

スポーツで受傷し, 解剖学的2束 ACL 再建術と同時に半月板縫合術を施行した15例15膝の短期臨床成績を検討した. 調査項目は再鏡視時の鏡視所見, スポーツ復帰率, 再手術率, Lysholm score, KT-1000 患健差, IKDC 評価について検討した. 鏡視所見では完全癒合12例, 不完全癒合2例, 癒合不全1例であり, 全例がスポーツ復帰したが, 癒合不全の1例(適応を拡大して縫合した横断裂を含む複合断裂)に再手術(部分切除術)を要した. Lysholm score, KT-1000 患健差は有意に改善し, IKDC 評価は A, B のみであった. 今後, さらなる縫合法の改善や至適な後療法の検討, 長期成績の検討を要するが, 良好な短期成績を認めた.

はじめに

半月板は衝撃吸収, 荷重分散, 膝安定性などの役割を担う重要な膝関節の構造物であり, 前十字靭帯(以下, ACL)損傷にしばしば合併する¹⁾. 半月板切除を施行した中長期成績では, 臨床成績の低下²⁾や関節症性変化の発症頻度が増加^{1,3)}が報告されており, スポーツ選手の選手生命にも影響するとされている⁴⁾. したがって, われわれは可能な限り縫合術を選択している. 今回, 当院における解剖学的2束 ACL 再建術と同時に施行した半月板縫合術の短期臨床成績を検討したので報告する.

症例と方法

2010年1月から2012年4月までにスポーツにより受傷し, 膝屈筋腱を用いた解剖学的2束 ACL 再建術と同時に半月板縫合術を施行し, 術後1年以上経過観察可能であった15例15膝(男性9例, 女性6例)を対象とした. 手術時平均年齢は 25.9 ± 7.1 歳で, 術後平均経過観察期間は 24.1 ± 9.7 ヶ月であった. 受傷時のスポーツ種目を表1に示す.

損傷部位は内側半月板9例(断裂部位は前～後節:1例, 中～後節:4例, 後節:4例, 断裂形態は縦断裂5例, バケツ柄断裂4例), 外側半月板6例(断裂部位は中後節:2例, 後節4例, 断裂形態は縦断裂4例, バケ

表1 損傷時のスポーツ種目

バレーボール	3例
サッカー	3例
柔道	2例
スキー	2例
野球	1例
ラグビー	1例
テニス	1例
バスケットボール	1例
体操	1例

ツ柄断裂1例, 横断裂1例)であった。内外側の半月板損傷を伴った症例はなかった。

縫合法は基本的には FasT-Fix™ (Smith & Nephew) を用いた all-inside 法を用い、断裂部位や断裂の大きさにより、適宜 inside-out 法や outside-in 法を併用した。調査項目は再鏡視時の縫合部の鏡視所見、スポーツ復帰率、再手術率、Lysholm score、KT-1000 患健差、IKDC 評価について検討した。後療法は、原則的には ACL 再建術の通常リハビリメニュー(可動域に関しては、装具にて術後2週間の屈曲30°固定の後、術後3週目から可動域訓練を開始。術後4週目で屈曲90°、術後6週目で屈曲120°を目標とした。荷重に関しては術後1週間の1/2荷重歩行の後、術後2週目からは全荷重歩行を許可した)で行なった。大きな断裂の場合には、荷重に関しては、まず術後1~2週間の免荷を指示し、その後1/2荷重歩行を開始としたが、可動域に関しては、前述と同様のメニューで行なった。

結 果

鏡視所見では完全癒合：12例(80%)、不完全癒合：2例(13.3%)、癒合不全：1例(6.7%)であった。全例、

元のスポーツに復帰(100%)したが、横断裂を伴った1例(症例3)は、辺縁部は癒合していたものの、white zone の断裂は癒合しておらず、再鏡視時に部分切除を施行した(再手術率6.7%)。再損傷による再縫合はなかった。Lysholm score は術前平均 70.3 ± 11.2 から術後平均 96.1 ± 3.8 と有意に改善し、KT-1000 患健差は術前平均 5.4 ± 3.7mm から術後平均 1.0 ± 0.9mm と有意に改善した。IKDC 評価は A : 8 例, B : 7 例, C, D : 0 例であった。

代表症例

症例1 (完全癒合症例)

28歳女性、バレーボールで受傷。ACL再建術時、内側半月板の中～後節にかけてのバケツ柄状断裂を合併していたため all-inside 法で水平縫合を施行した(図1a)。術後12ヵ月時の再鏡視では完全癒合していた(図1b)。

症例2 (不完全癒合症例)

21歳女性、バスケットボールで受傷。ACL再建術時、内側半月板の前～後節にかけてのバケツ柄状断裂を合併していたため all-inside 法で垂直縫合を施行した(図2a)。術後12ヵ月時の再鏡視では meniscotibial side に一部癒合不完全な部分を認めた(図2b)。

症例3 (癒合不全症例)

23歳男性、ラグビーで受傷。ACL再建術時、外側半月板の後節の flap 状断裂に加え、中節に横断裂を合併していた(図3a, b)。Flap 状断裂に対して all-inside 法で垂直縫合を、横断裂に対して3本の水平縫合を施行した(図3c)。ほぼ無症状でスポーツ復帰していたが、大学最後の大会が終了した術後16ヵ月時の再鏡視にて flap 状断裂は癒合を認めたが、横断裂は辺縁部の癒合を

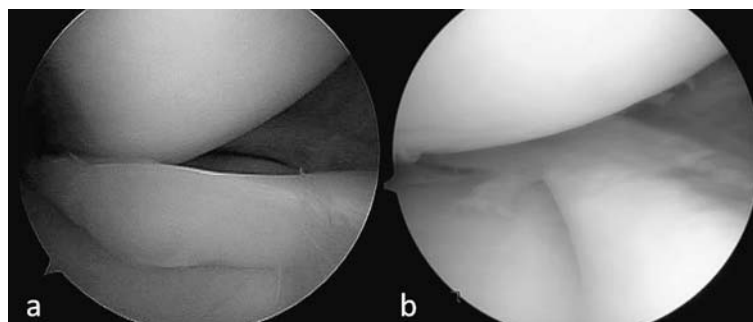


図1 症例1 関節鏡視像
a. 内側半月板, バケツ柄状断裂
b. 術後12ヵ月時

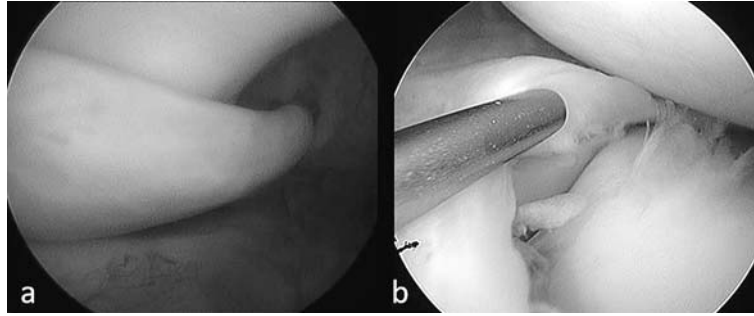


図2 症例2 関節鏡視像
a. 内側半月板, バケツ柄状断裂
b. 術後12ヵ月時

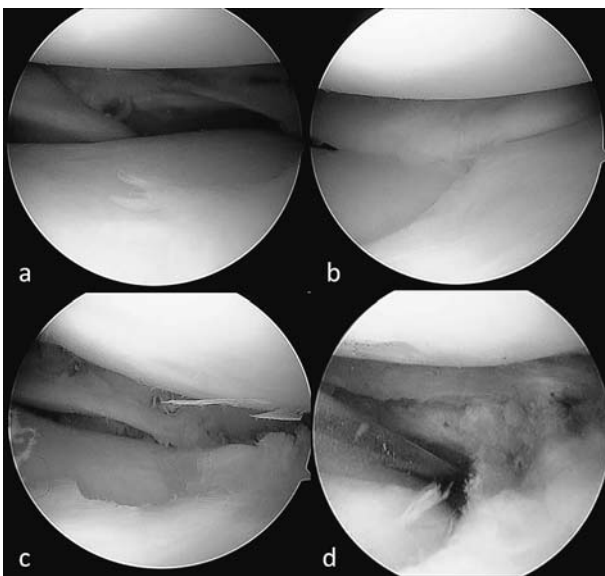


図3 症例3 関節鏡視像
a. 外側半月板後節 flap 状断裂
b. 外側半月板中節 横断裂
c. 縫合後
d. 術後16ヵ月時

認めたものの white zone の癒合不全を認めたため、部分切除を施行した(図3d)。

考 察

本報告において ACL 再建術に伴う半月板損傷の縫合術後の癒合率は、15 例中、完全癒合が 12 例(80%)、不完全癒合が 2 例(13.3%)、癒合不全が 1 例(6.7%)と良好な成績を認めた。しかし広範囲の縦断裂を縫合した 2 症例において不完全癒合を認めた。また、手術適応を拡大し外側半月板の横断裂を含む複合損傷を縫合した 1 症

例において癒合不全を認め、再鏡視時に部分切除術が必要であった。

ACL 再建術に伴う半月板損傷の縫合術後の癒合率としては Buseck ら⁵⁾は術後 1 年時で完全癒合が 80%、不完全癒合が 14%、癒合不全が 6%であったと報告しており、Asahina ら⁶⁾は術後 16ヵ月時で完全癒合が 74%、不完全癒合が 13%、癒合不全が 12%であったと報告している。本報告においてもこの 2つの報告とほぼ同等の癒合率であった。また、Paxton ら⁷⁾は ACL 再建術時と同時施行した半月板縫合術の再手術率について内側半月板に関しては 12.4%、外側半月板に関しては 8%であったと報告している。本報告において再手術率は 6.7% (15 例中 1 例)であった。

大腿骨外顆を乗り越える広範囲に及ぶ不安定な断裂に対する縫合術後の成績として徳永⁸⁾は完全治癒 59.3%、不完全治癒 22.2%、癒合不全 18.5%と報告しており、完全治癒が難しいことが伺える。現在、当科ではこのような広範囲の縦断裂に対しては癒合率の向上をめざして all-inside 法に加え、断裂や部位に応じて inside-out 法や outside-in 法を適宜使い分けて、縫合数も増やし、より強固に縫合するようにしている。

半月板横断裂は一般的に hoop stress を支えられない損傷であり⁹⁾、外側半月板中節における横断裂は popliteus fossa のため血行が乏しく治癒が難しい損傷とされている¹⁰⁻¹²⁾。このため、このような損傷に対してはこれまで切除術が行われてきた。しかし、Wu ら²⁾は切除群において非切除群と比較し臨床症状が多く、有意に IKDC, Lysholm score が低かったと報告しており、Louboutin ら¹⁾や Magnussen ら³⁾は半月板切除群が縫合群、非切除群と比較しレントゲン上の関節症性変化が有意に多く出現したと報告している。これらより現在当科では外側半月板中節の横断裂に対しても半月板の温存をめざし、Nakata ら¹³⁾の報告した新たな縫合法(tie grip

suture) も取り入れ, 適応を拡大し可能な限り縫合をしている.

結 語

ACL 再建術と同時に施行した半月板縫合術の短期臨床成績を検討した. 短期的ではあるが良好な結果を認めた. 今後, 縫合法の改善によるさらなる成績向上をめざし, また, 半月板縫合後の長期成績の検討, 至適な後療法 of 検討についても行なっていきたいと考えている.

文 献

- 1) Louboutin H et al : Osteoarthritis in patients with anterior cruciate ligament rupture : a review of risk factors. *Knee*, 16 : 239-244, 2009.
- 2) Wu WH et al : Effects of meniscal and articular surface status on knee stability, function, and symptoms after anterior cruciate ligament reconstruction : a long-term prospective study. *Am J Sports Med*, 30 : 845-850, 2002.
- 3) Magnussen RA et al : Meniscus status at anterior cruciate ligament reconstruction associated with radiographic signs of osteoarthritis at 5-to 10-year follow-up: a systematic review. *J Knee Surg*, 22 : 347-357, 2009.
- 4) Brophy RH et al : Effect of anterior cruciate ligament reconstruction and meniscectomy on length of career in National Football League athletes: a case control study. *Am J Sports Med*, 37 : 2102-2107, 2009.
- 5) Buseck MS et al : Arthroscopic evaluation of meniscal repairs after anterior cruciate ligament reconstruction and immediate motion. *Am J Sports Med*, 19 : 489-494, 1991.
- 6) Asahina S et al : Intermediate-term results of meniscal repair in anterior cruciate ligament-reconstructed knees. *Am J Sports Med*, 26 : 688-691, 1998.
- 7) Paxton ES et al : Meniscal repair versus partial meniscectomy: a systematic review comparing reoperation rates and clinical outcomes. *Arthroscopy*, 27 : 1275-1288, 2011.
- 8) 徳永真巳ほか : 前十字靭帯損傷に合併した不安定半月板損傷の治療成績—再鏡視による評価—. *膝*, 30 : 92-96, 2005.
- 9) Muriuki MG et al : Changes in tibiofemoral contact mechanics following radial split and vertical tears of the medial meniscus an in vitro investigation of the efficacy of arthroscopic repair. *J Bone Joint Surg Am*, 93 : 1089-1095, 2011.
- 10) Arnoczky SP et al : Microvasculature of the human meniscus. *Am J Sports Med*, 10 : 90-95, 1982.
- 11) DeHaven KE : Decision-making factors in the treatment of meniscus lesions. *Clin Orthop Relat Res*, 252 : 49-54, 1990.
- 12) Newman AP et al : Principles and decision making in meniscal surgery. *Arthroscopy*, 9 : 33-51, 1993.
- 13) Nakata K et al : New technique of arthroscopic meniscus repair in radial tears. In : Doral, MN, ed. *Sports Injuries*. Springer Science + Business Media B. V., Dordrecht : 305-311, 2011.

肩甲胸郭機能からみた 上腕骨小頭離断性骨軟骨炎の危険因子の検討

Risk Factors of The Osteochondritis Dissecans of Capitulum Humerus
— Investigation by Scapulothoracic Function —

坂田 淳 Jun Sakata 鈴木 仁人 Makoto Suzukawa
赤池 敦 Atsushi Akaike 清水 邦明 Kuniaki Shimizu
青木 治人 Haruhito Aoki

● Key words

離断性骨軟骨炎, 危険因子, 肩甲胸郭機能

● 要旨

上腕骨小頭離断性骨軟骨炎の危険因子となる身体機能について、とくに肩甲胸郭機能を中心に検討したので報告する。2012年度メディカルチェックに参加した少年野球選手のうち、上腕骨小頭に異常所見がみられ、測定時疼痛を有していなかった18例(上腕骨小頭異常群)と、測定時あるいは既往として肩・肘痛がなく、上腕骨小頭に異常がみられなかった80例(健常群)を対象とし、身体機能(肩・肘周囲の可動域・筋力・胸椎後弯角)の違いをロジスティック回帰分析を用いて検討した。

上腕骨小頭異常の身体機能の特徴として、胸椎後弯角増大(オッズ比:1.075)と肩甲骨外転筋力低下(オッズ比:0.516)があげられた。

上腕骨小頭の異常には、肩甲胸郭機能の低下がその問題として考えられる。

はじめに

上腕骨小頭離断性骨軟骨炎(以下、OCD)の病因には、骨壊死、遺伝的素因、微小外傷などがあげられる。

多くの前向き研究において、野球肘と肩回旋可動域^{1~3)}、肩後方タイトネス³⁾、肩甲骨機能^{3,4)}との関連が検討されている。一方で、障害部位を上腕骨小頭に限定し、肩甲骨周囲筋筋力や姿勢など、肩甲胸郭機能を含めた身体機能との関連を検討した報告はない。本研究の目的は、OCDの危険因子となりうる身体機能について、

とくに肩甲胸郭機能を中心に、検討することである。

対象と方法

2012年度に少年野球選手347名のメディカルチェックを実施し、うち小学3年生以上の285名を対象とした。

GE社製3D/4D超音波装置(Voluson I)を用い、上腕骨小頭の全域を走査した。上腕骨小頭の異常は、“軟骨下骨の扁平化”、“軟骨下骨の不整”、“軟骨下骨のダブルライン”、“軟骨下骨の途絶”、“転位骨片有り”と定義した(図1A~E)⁵⁾。また、小頭の外側縁から内側縁までを

坂田 淳
〒222-0036 横浜市港北区小机町3302-5
日産スタジアム内
横浜市スポーツ医科学センター
TEL 045-477-5065

横浜市スポーツ医科学センター
Yokohama Sports Medical Center

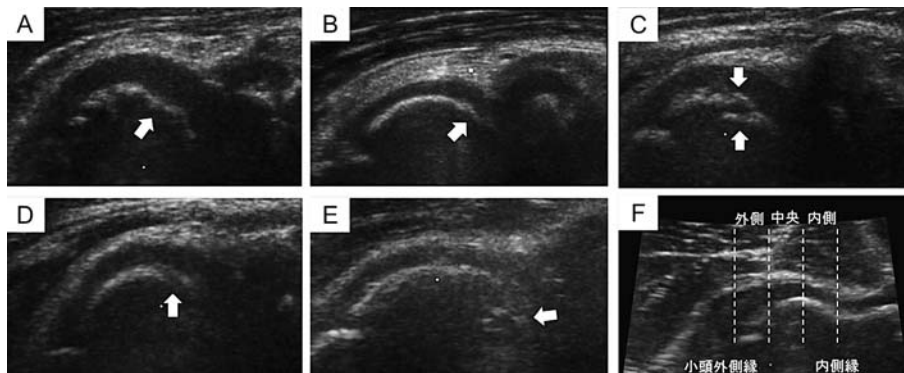


図1 超音波による小頭の異常所見とその位置の評価
 A：軟骨下骨の扁平化：軟骨下骨のラインが一部扁平化しているもの
 B：軟骨下骨の不整：軟骨下骨のラインが一部不明瞭になっているもの
 C：軟骨下骨のダブルライン：軟骨下骨のラインが二重に見えるもの
 D：軟骨下骨の途絶：軟骨下骨のラインが途切れているもの
 E：転位骨片有り：軟骨下骨のラインが途切れ、母床と別に骨片が存在するもの
 F：小頭外側縁から内側縁を3等分し、障害位置を外側・中央・内側に分類
 ※ A～E は長軸，F は単軸での評価

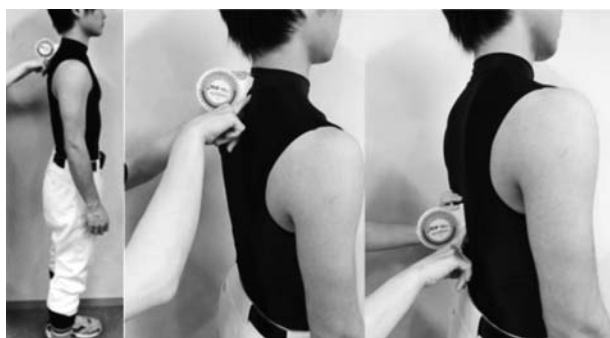

図2 胸椎後弯角の評価
 肢位：静止立位（リラックスした姿勢）
 方法：傾斜計が地面に対して垂直な状態を0°とし、傾斜計の中心を第1胸椎棘突起と第12胸椎棘突起にあてる
 角度：第1胸椎での傾斜角と第12胸椎での傾斜角の合計の数値を胸椎後弯角として計測する
 文献13より一部改変

肘伸展), 肩後方タイトネステスト(以下, PST, 検者内信頼性: 0.91)⁸⁾, 胸椎後弯角(検者内信頼性: 0.94) (図2)⁹⁾を測定した. 可動域およびPST, 胸椎後弯角は5°単位で計測した. 可動域について, 投球側肩内・外旋可動域の和を肩内外旋トータル可動域として算出した. また, 肘伸展・前腕回外・肩内旋可動域と肩後方タイトネステストは非投球側から投球側の数値を引き, 左右差を検討した. 筋力は投球側の値を自体重で除し, 正規化を行った.

両群間の身体機能の違いについて, 尤度比による変数増加法によるロジスティック回帰分析を用い検討した. 従属変数は上腕骨小頭の異常所見の有無, 独立変数は各身体機能とし, 危険率は5%とした. なお, 多重ロジスティック回帰分析を行なう際, 事前に対応のないt検定やMann-WhitneyのU検定を行ない, 身体機能の各項目から有意水準が25%以上の変数を除外し, ロジスティック回帰分析に用いる独立変数を絞り込んだ.

結 果

3等分し, 障害位置を外側・中央・内側に分類した(図1F). 以上, いずれかの異常所見が上腕骨小頭に認められ, 両側罹患例でなく, 測定時肩や肘に症状を有さない者を上腕骨小頭異常群とした. これに対し, 現在および過去に肩・肘痛がなく, 超音波所見にて上腕骨小頭に異常所見のない者を健常群とした.

身体機能の評価として, 肩・肘の可動域(肩90°外転位での肩内旋・外旋, 肘屈曲・伸展, 前腕回外), 肩・肩甲骨・肘筋力(肩内旋・外旋, 肩甲骨内転⁶⁾・外転⁷⁾,

上腕骨小頭異常群は18例, 健常群は80例であった. 異常群のタイプと位置の内訳を示す. 扁平化は1例のみみられ, 位置は中央であった. 不整は4例みられ, 外側が2例, 中央が2例みられた. ダブルラインは4例みられ, 外側が1例, 中央が2例, 外側から中央にかけて広範囲にみられたものが1例であった. 途絶がみられたものは3例であり, 外側が1例, 中央が2例であった. 転位骨片がみられたものは4例であり, 外側が1例, 外側

表1 小頭異常群・健常群の年齢・身長・体重

	健常群	小頭異常群
年齢	10.4±1.2	10.3±1.0
身長 (cm)	147.0±9.9	146.3±8.1
体重 (kg)	39.2±9.9	38.9±9.0

から中央にかけて広範囲にみられたものは3例であった。

異常群と健常群の年齢、身長、体重に差はみられなかった(表1)。2変量解析の結果、両群間で肩甲骨外転筋力($p<0.05$)と胸椎後弯角($p<0.001$)、投球側肩関節外旋可動域($p<0.05$)に差がみられ、その他の項目では有意差はみられなかった(表2)。上腕骨小頭の異常所見の有無と関連する身体機能について、ロジスティック回帰分析の結果、回帰式は $Score = -0.561 + 0.072 \times \text{胸椎後弯角} - 0.661 \times \text{肩甲骨外転筋力}$ となった(表3)。モデル χ^2 検定の結果は $p<0.05$ と有意であり、各変数とも有意($p<0.05$)であった。判別の中率は82.5%であった。オッズ比は胸椎後弯角が1.075、肩甲骨外転筋力が0.516であった。

以上より上腕骨小頭異常の体幹および上肢における身体機能の特徴として、胸椎後弯角の増大と肩甲骨外転筋力の低下があげられた。

考 察

肘関節への外反トルクは肩最大外旋直前に最大となり¹⁰⁾、腕橈関節圧を増大させ¹¹⁾、OCD発症の要因となるといわれている。投球時の肩関節外旋は、肩甲骨上腕関節での外旋に加え、胸椎伸展・肩甲骨後傾の貢献によるところが大きいといわれている¹²⁾。以上より、肘関節に対するストレスを緩衝させるためにも、胸椎伸展・肩甲骨後傾・肩関節外旋は重要な役割を果たす。本研究の結果、上腕骨小頭異常群における胸椎後弯角の増大が観察された。胸椎後弯角の増大は、胸椎伸展を妨げ、肩甲骨を前傾・内旋させ¹³⁾、投球時の肩関節外旋における胸椎や肩甲骨の貢献を減少させる。結果として、肘関節にかかる負担を増大させる可能性がある。

また、小頭異常群では、投球側肩甲骨外転筋力の低下がみられた。肩甲骨外転筋力の主動作筋は前鋸筋であり、拮抗筋である僧帽筋筋力に差がみられなかったことから、前鋸筋の機能低下が起きている可能性が高い。前鋸筋はそのモーメントアームから肩甲骨上方回旋・後傾の主動作筋であるといわれている¹⁴⁾。Miyashitaら¹²⁾によると、肩甲骨は肩最大外旋に先行して後傾する。投球時の前鋸筋の活動は、arm cocking相で最大となると報

表2 小頭異常群・健常群の体幹・上肢における身体機能

	健常群	小頭異常群	p値	t値
肘伸筋力 (N/kg)	2.4 (1.6-4.5)	2.2 (1.2-3.3)	0.215	
肩外旋筋力 (N/kg)	1.2 (0.6-2.0)	1.1 (0.7-1.7)	0.215	
肩内旋筋力 (N/kg)	2.2 (1.3-3.3)	2.1 (0.8-2.7)	0.08	
僧帽筋力 (N/kg)	2.7 (1.3-4.8)	2.6 (1.5-4.6)	0.574	
肩甲骨外転筋力 (N/kg)	4.8 (2.7-6.6)	4.3 (2.8-6.3)	0.016	
胸椎後弯角 (°)	25 (10-50)	30 (10-60)	0.005	
PST差 (°)	0.6±6.0	0.0±4.7	0.635	0.479
前腕回外可動域差 (°)	5.1±6.7	6.5±8.1	0.474	-0.720
肩内外旋トータル可動域 (°)	161.4±13.7	154.1±18.4	0.066	1.863
投球側肩外旋可動域 (°)	115.4±7.7	110.3±14.1	0.038	2.110
肩内旋可動域差 (°)	15.8±12.7	16.8±14.7	0.788	-0.269
肘伸展可動域差 (°)	0.7±2.1	2.4±4.0	0.114	-1.661

Mann-WhitneyのU検定を用いた項目は、中央値(最小値-最大値)、p値を記載
対応のないt検定を用いた項目は、平均値±標準偏差、p値、t値を記載

表3 上腕骨小頭の異常所見と関連する体幹・上肢の身体機能

	偏回帰係数	有意確率	オッズ比	95%信頼区間	
				下限	上限
胸椎後弯角	0.072	0.03	1.075	1.007	1.147
肩甲骨外転筋力	-0.661	0.037	0.516	0.278	0.960
定数	-0.561	0.754	0.571		

モデル χ^2 検定 $p<0.05$
判別の中率 82.5%

告されており¹⁵⁾、前鋸筋は arm cocking 相における肩甲骨後傾に作用していると考えられる。前鋸筋機能の低下はこの働きを減少させる可能性がある。1 変量解析において小頭異常群の肩外旋可動域が有意に低下していたにも関わらず、多変量解析で選択されなかったことは、肩甲上腕関節における外旋可動域の低下よりも、胸郭の伸展や肩甲胸郭関節での後傾制限が上腕骨小頭障害の発生に関与している可能性が示唆される。また、前鋸筋は肩甲骨の安定性にも関与する¹⁶⁾。前鋸筋は本来、arm acceleration 相においても高い筋活動を維持している¹⁵⁾。小頭異常群の前鋸筋機能低下は、リリース付近での肩甲骨の安定性を低下させ、結果として肘関節にかかる負担を増大させる可能性がある。われわれは過去に、上腕骨小頭の異常には、肩最大外旋時よりもむしろ、リリース時のストレスが関与する可能性があることを報告しており⁵⁾、リリースでの肘関節にかかる負担の増大が、小頭障害発生の要因となる可能性がある。

本研究の限界として、前向きな調査ではないことがあげられる。今回の結果が障害の危険因子となりうるのか、それとも障害発生後に起こる機能不全なのかはわかりえない。しかしながら、片側性かつ無症候性の小頭異常群を対象としていることから、小頭異常発生後の疼痛による影響ではないと考えられる。また両群の肘伸展可動域にも差がみられなかったことから、小頭異常出現後の可動域制限による肩甲骨や胸郭の機能不全への影響は少ないと考えられる。今後は、前向きに調査を進め、今回得られた危険因子が OCD 発生に関与するのか、検討していきたい。

また、今回は上腕骨小頭障害のみに着目した検討であり、今回みられた機能不全が肘内側障害などを含めた投球障害共通の問題なのか、小頭障害特有の問題なのかは明らかでない。測定時に内側障害など、肘痛や肩痛があるものは除外しているが、今後は小頭障害のみでなく、内側障害など他の投球障害の前向き調査についても行っていきたい。

文 献

- 1) Garrison JC et al : Shoulder range of motion deficits in baseball players with an ulnar collateral ligament tear. *Am J Sports Med*, 40 : 2597-2603, 2012.
- 2) Shanley E et al : Shoulder range of motion measures as risk factors for shoulder and elbow injuries in high school softball and baseball players. *Am J Sports Med*, 39 : 1997-2006, 2011.
- 3) Tyler TF et al : Risk factors for shoulder and elbow injuries in high school baseball pitchers : the role of preseason strength and range of motion. *Am J Sports Med*, 42 : 1993-1999, 2014.
- 4) Myers JB et al : Scapular dysfunction in high school baseball players sustaining throwing-related upper extremity injury : a prospective study. *J Shoulder Elbow Surg*, 22 : 1154-1159, 2013.
- 5) 坂田 淳ほか : 投球フォームからみた上腕骨小頭離断性骨軟骨炎の危険因子の検討 . 整スポ会誌 , 34 : 173-178, 2014.
- 6) Turner N et al : Establishing normative data on scapulothoracic musculature using handheld dynamometry. *J Sport Rehabil*, 18 : 502-520, 2009.
- 7) Michener LA et al : Scapular muscle tests in subjects with shoulder pain and functional loss : reliability and construct validity. *Phys Ther*, 85 : 1128-1138, 2005.
- 8) Myers JB et al : Reliability, precision, accuracy, and validity of posterior shoulder tightness assessment in overhead athletes. *Am J Sports Med*, 35 : 1922-1930, 2007.
- 9) Lewis JS et al : Subacromial impingement syndrome : the effect of changing posture on shoulder range of movement. *J Orthop Sports Phys Ther*, 35 : 72-87, 2005.
- 10) Fleisig GS et al : Kinetics of baseball pitching with implications about injury mechanisms. *Am J Sports Med*, 23 : 233-239, 1995.
- 11) Mihata T et al : Biomechanical characteristics of osteochondral defects of the humeral capitellum. *Am J Sports Med*, 41 : 1909-1914, 2013.
- 12) Miyashita K et al : Glenohumeral, scapular, and thoracic angles at maximum shoulder external rotation in throwing. *Am J Sports Med*, 38 : 363-368, 2010.
- 13) Finley MA et al : Effect of sitting posture on 3-dimensional scapular kinematics measured by skin-mounted electromagnetic tracking sensors. *Arch Phys Med Rehabil*, 84 : 563-568, 2003.
- 14) Dvir Z et al : The shoulder complex in elevation of the arm : a mechanism approach. *J Biomech*, 11 : 219-225, 1978.
- 15) Digiovine NM et al : An electromyographic analysis of the upper extremity in pitching. *J Shoulder Elbow Surg*, 1 : 15-25, 1992.
- 16) Ludewig PM et al : Relative balance of serratus anterior and upper trapezius muscle activity during push-up exercises. *Am J Sports Med*, 32 : 484-493, 2004.

金属アレルギーのため金属材料を用いずに 前十字靭帯再建術を行なった1例

Anterior Cruciate Ligament Reconstruction Using Non Metal Fixtures due to Metal Allergy : Case Report

大谷 昇¹⁾ Noboru Oya 柳澤 真也¹⁾ Shinya Yanagisawa
齋藤 健一²⁾ Kenichi Saito 清水 雅樹²⁾ Masaki Shimizu
高岸 憲二¹⁾ Kenji Takagishi

● Key words

金属アレルギー, 前十字靭帯, 再建術

Metal allergy : Anterior cruciate ligament : Reconstruction

● 要旨

整形外科領域では骨接合術や人工関節などで金属材料が生体内に挿入されるが、まれに金属アレルギーに関する報告があり診断と治療に難渋することがある。今回われわれは金属アレルギーのため金属材料を用いずに前十字靭帯(ACL)再建術を行なった1例を経験した。

術前の問診から金属アレルギーの既往がありパッチテストにて金属アレルギーと診断した。術後金属アレルギーによる症状は認めず経過は良好であった。金属アレルギー既往のある症例に対して今回の手術手技は有用であったと考えられた。

はじめに

整形外科領域では骨接合術や人工関節などで金属材料が生体内に挿入されるが、まれに金属アレルギーに関する報告があり診断と治療に難渋することがある。今回われわれは金属アレルギーのため金属材料を用いずに前十字靭帯(ACL)再建術を行ない良好な成績が得られた1例を経験したので報告する。

症 例

症例：29歳，女性
主訴：左膝不安定感

現病歴：平成22年3月スキー中に転倒，左膝外反強制され受傷した。近医にて左膝ACL損傷と診断され，手術目的に当院紹介受診となった。

既往歴：金属アレルギーと気管支喘息あり。

理学所見：左膝のROMは伸展0°，屈曲140°であり，Lachman test 陽性，N test 陽性であった。Lysholm scoreは術前31点であった。

画像所見：Telos SE[®](Telos, Marburg, Germany)を用いて130Nの前方ストレスをかけたストレスレントゲンでは患側側差8mmと前方不安定性を認めた。MRIでは大腿骨側でのACL断裂を認めた。

既往歴から金属アレルギーが考えられたため金属パッチテストを行ない塩化コバルト，硫酸ニッケル，四塩化イリジウムが陽性であった(表1)。この結果より金属ア

大谷 昇
〒371-8511 前橋市昭和町3-39-15
群馬大学整形外科
TEL 027-220-8269/FAX 027-220-8275

1) 群馬大学整形外科
Department of Orthopaedic Surgery, Gunma University
2) 慶友整形外科病院
Keiyu Orthopaedic Hospital

表1 金属パッチテスト結果

金属パッチテスト	結果
2%塩化アルミニウム	-
0.2%塩化金酸	-
1%塩化第二スズ	±
2%塩化第二鉄	-
0.5%塩化白金酸	-
1%塩化パラジウム	±
1%三塩化インジウム	-
1%四塩化イリジウム	+
2%塩化亜鉛	-
2%塩化マンガン	-
2%臭化銀	-
2%塩化コバルト	+
0.05%塩化第二水銀	-
0.5%重クロム酸カリウム	-
2%硫酸クロム	-
1%硫酸銅	-
5%硫酸ニッケル	++

International Contact Dermatitis Research Group
 基準 (-:陰性 ±:疑陽性 +:陽性 ++:強陽性)

アレルギーと診断した。金属アレルギーのためハイドロキシアパタイトとポリ-L-乳酸との複合体からなる合成吸収性骨片接合材料(Depuy SUPER-FIXSORB®30)を使用して ACL 再建術を行なった。

手術所見：鏡視所見にて ACL 断裂を認めたが、半月板、軟骨損傷は認められなかった。

本症例での手術方法を①～④の順に説明する。

①骨孔作製：骨孔はすべて outside in 法にて作製した。金属粉の発生を最小限にするようにドリルは可能な限り手回しにて掘削を行なった。作業時には関節内開口部で吸引を同時に行ない金属粉の関節内残留に注意した。

②移植靭帯作製：半腱様筋腱を採取し、両端に太さ 2mm の人工靭帯を用いて 4 重束で φ 8mm の移植靭帯を作製し、脛骨側はポリエステル縫合糸を 1 本かけてお

きポリエステル縫合糸とで初期張力をかけた状態で人工靭帯を post screw に締結できるように準備した(図 1)。

③靭帯固定：大腿骨側、脛骨側ともに 4.5mm SUPER-FIXSORB®30 にワッシャーを併用し、これを post screw として 2 本挿入した。大腿骨側は同 screw 間に loop を作製する方法とし、1 本目で張力を決めて 2 本目は緩み防止として用いた(図 2a)。脛骨側も大腿骨側と同様方法にて、ポリエステル縫合糸で manual max の張力をかけた状態で固定した(図 2b)。

④関節内洗浄：最後に生食 6l にて関節内を洗浄し金属磨耗粉の関節内残留に注意した。再建後の移植靭帯の緊張は良好であった(図 3)。

術後レントゲン像では SUPER-FIXSORB®30 が大腿骨側に 2 本、脛骨側に 2 本、計 4 本挿入されている(図 4a, b)。

術後経過

術後 2 日から持続的他動運動(CPM)開始。術後 2 週間から 1/3 部分荷重、術後 3 週間から 1/2 部分荷重、術後 4 週間から全荷重を開始した。術後 3 ヶ月からジョギングを開始し、術後 10 ヶ月からスポーツ(スキー)復帰した。術後 1 年 3 ヶ月経過時膝関節可動域は伸展 0°, 屈曲 150°, テロス SE では患側側差 2mm, Lysholm score は 90 点に改善を認めた。また MRI(T1 強調像)で移植靭帯は良好に描出されていた(図 5)。経過で金属アレルギーを疑わせるような皮膚所見や臨床症状は認めなかった。

考 察

生体内金属アレルギーはコバルト、クロム、ニッケルなどでの報告が多く、症状としては局所から全身の接触性皮膚炎症状が特徴的である^{1,2)}。皮疹は金属イオンが体液を介して皮膚に到達して誘発濃度に達したときに生

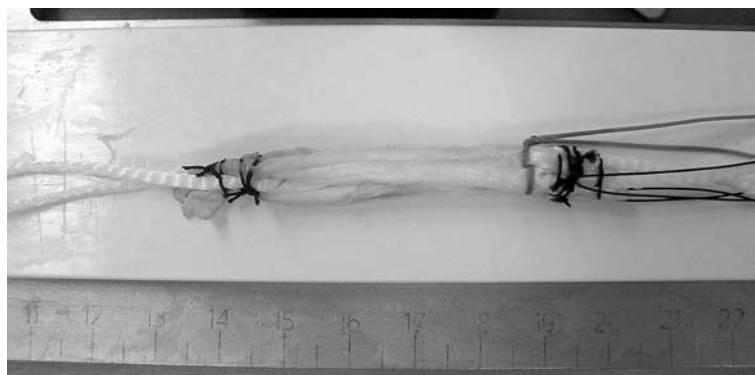
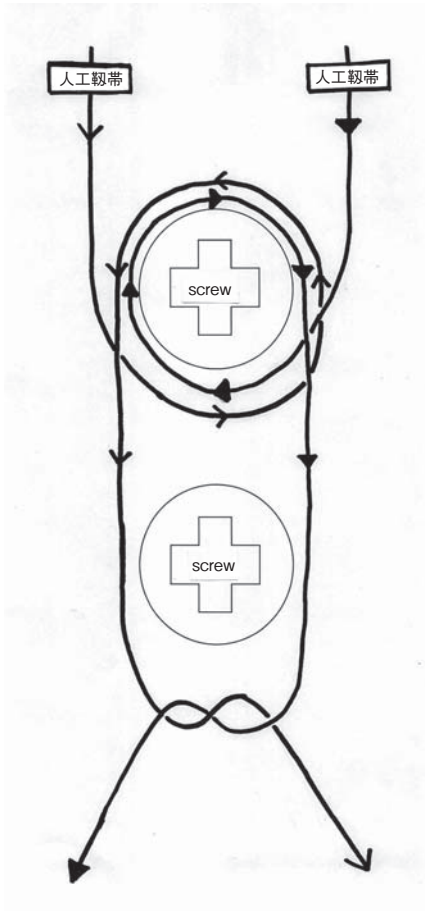
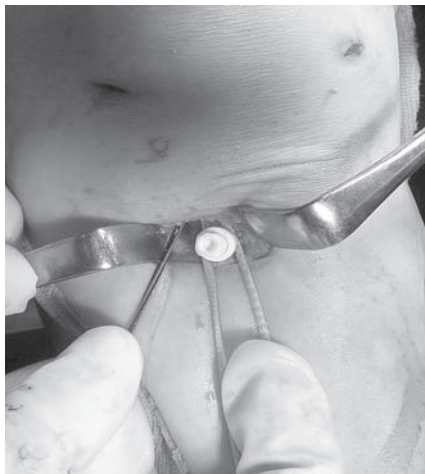

図 1 作製した移植腱



a : loop の作製



b : 脛骨側

図2 靭帯固定

じると考えられている。その発生機序としては金属インプラントから金属イオンが発生して、何らかの形で蛋白担体と結合して抗原性を発揮する遅延型過敏反応と考えられている³⁾。

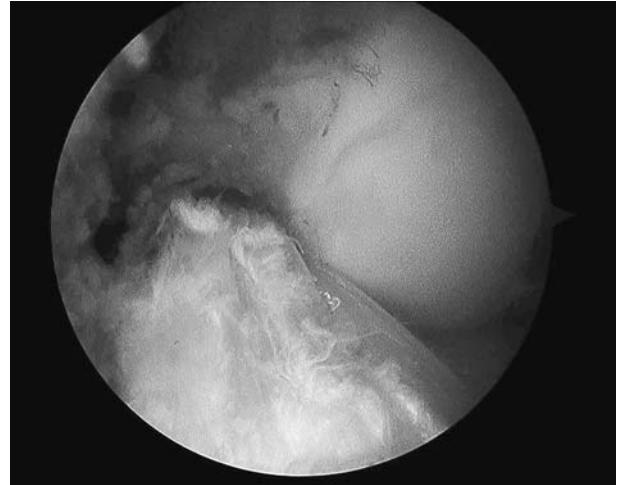
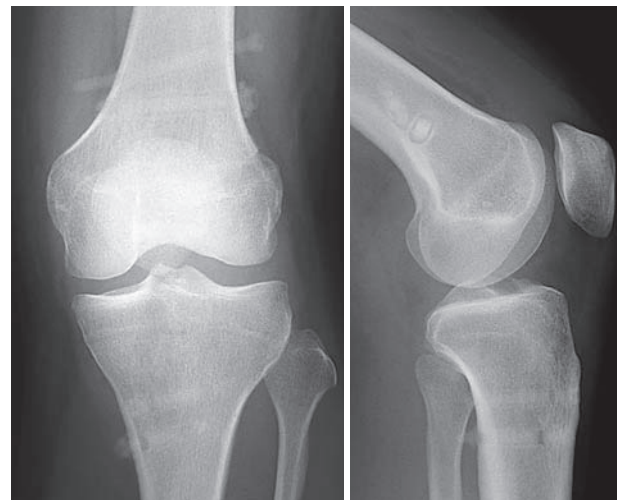


図3 再建 ACL の鏡視像



a : 正面

b : 側面

図4 術後レントゲン像

ACL 再建時に使用するチタン合金にはチタンのほかにアルミニウム、バナジウム、鉄などが含まれているが^{4,5)}、ACL 再建術後の金属アレルギーの報告は少ない。下山ら⁶⁾はエンドボタン、スクリューにより発症し、保存加療で軽快した1例を報告している。花田ら⁵⁾はACL 再建時のエンドボタンのチタン合金での金属アレルギー2例を報告しエンドボタン摘出を行ない症状は改善している。

金属アレルギーを回避するには術前診断、スクリーニングの確立が重要と考えられる。森ら⁷⁾は術前に金属アレルギーの有無を問診することが最も重要であると述べており、金属アレルギーの既往があれば術前にパッチテストを行なう、パッチテスト陽性であれば金属アレルギー

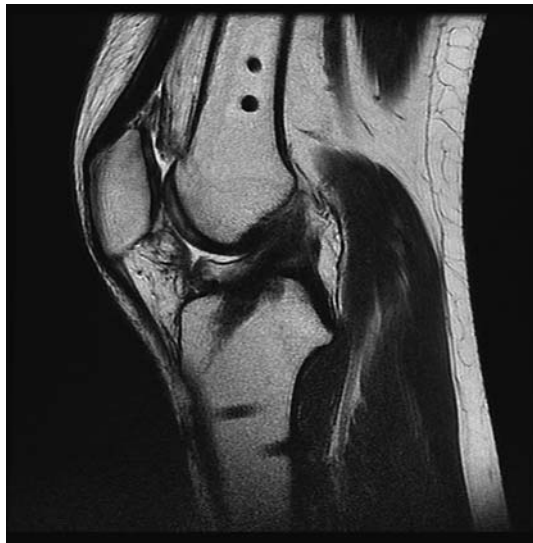

図5 術後MRI (矢状断)

と診断し非金属製インプラントを使用する、と報告している。パッチテストは簡便に行なえる点からも有用な検査であるが、パッチテスト結果が陰性の金属を使用しても術後の金属アレルギーを生じる可能性があることに注意する必要がある⁸⁾。術後の金属アレルギーを完全に回避する方法は、金属材料を用いずに手術を行なうことである。

本症例では問診にて金属アレルギーの既往があり、皮膚科にて術前にパッチテストを行なった。皮膚科でのパッチテストではチタン、バナジウムは含まれていなかったが、イリジウム、コバルト、ニッケルなどで皮膚症状が強陽性となった。使用予定ではない金属だが陽性反応となったことで患者は金属アレルギーに対してさらに不安が強くなった。金属アレルギーの既往をもっている患者は金属材料を使用することに不安や抵抗を感じている。パッチテストの結果だけでは術後に金属アレルギーを起こす可能性が否定できないため、本症例では金属材料を用いずに手術を行なうこととした。

本症例における反省点は、使用予定の金属に対してパッチテストがすべて行えなかったことである。チタン、バナジウムの追加検査を検討したが、患者の不安が強く同意を得ることが難しかった。

本症例での工夫は、骨孔作製する際のドリルやガイドピンはニッケルやクロムを含むステンレス鋼で作られているため作業によって生じる金属摩耗粉が体内に残存しないように注意した。

金属アレルギーを有する患者に対しての吸収材料使用

による ACL 再建例報告はないが、吸収材料使用による ACL 再建において、Emond ら⁹⁾は金属使用群と比較して術後成績に有意差は認められなかったと報告している。

固定方法に関して、手術時吸収性骨片接合材料 interference screw にポリ-L-乳酸 (PLLA) しかなく、PLLA は長期間の置換を要すること¹⁰⁾、吸収性骨片接合材料 interference screw による大腿骨骨孔拡大を考慮して¹¹⁾ post screw を選択した。現在は β TCP 素材を用いた interference screw も本邦で販売され、その臨床成績も報告されており¹²⁾、今後金属アレルギーを有する患者に使用が考慮されるべきと考える。

本症例は吸収性骨片接合材料を post screw として用いることにより良好な結果が得られており金属アレルギー既往のある症例に対して今回の手術手技は有用であったと考えられた。

われわれは金属アレルギーの既往がある場合、可能な限り金属材料を用いずに手術を行なうよう心掛けている。金属材料を用いずに手術することができれば術後の金属アレルギーを完全に回避できるからである。

結 語

金属アレルギーのある症例に対して ACL 再建術を行なった。金属製インプラントは用いずに吸収性骨片接合材料を使用することで術後の金属アレルギーを回避することができた。

文 献

- 1) 鳥濱智明ほか：人工骨頭置換術後に金属アレルギーによる皮膚炎を生じた1例。関東整災外会誌, 30 : 105-108, 1999.
- 2) 岡田恭二ほか：骨接合用金属によるアレルギー症状を呈した脛骨骨折例。整形外科, 36 : 551-556, 1985.
- 3) 有田孝司：金属アレルギーの診断と金属制限の実際。アレルギーの臨床, 21 : 1103-1115, 2000.
- 4) 木村一雄ほか：チタン製内固定材による骨接合術後に発生したと思われる金属アレルギーの一例。整外と災害, 53 : 409-412, 2004.
- 5) 花田弘文ほか：膝前十字靭帯再建後の endobutton による金属アレルギーと思われた2例。整形外科, 58 : 187-191, 2007.
- 6) 下山勝仁ほか：前十字靭帯再建術後に金属アレルギーをきたした1例。整形外科, 56 : 817-820, 2005.
- 7) 森 達哉ほか：金属アレルギー症例に対する整形外

- 科手術療法の検討. 整外と災害, 60 : 312-317, 2011.
- 8) Goto M et al : Hypersensitivity to suture anchors. Case Rep Orthop, 2013 : 932167, 2013.
 - 9) Emond CE et al : A comparison of the results of anterior cruciate ligament reconstruction using bioabsorbable versus metal interference screws : a meta-analysis. J Bone Joint Surg Am, 93 : 572-580, 2011.
 - 10) Barber FA et al : Biology and clinical experience of absorbable materials in ACL fixation. Techniques in Orthopaedics, 14 : 34-42, 1999.
 - 11) Laupattarakasem P et al : Meta-analysis comparing bioabsorbable versus metal interference screw for adverse and clinical outcomes in anterior cruciate ligament reconstruction. Knee Surg Sports Traumatol Arthrosc, 22 : 142-153, 2014.
 - 12) Barber FA et al : Long-term degradation of a poly-lactide co-glycolide/ β -tricalcium phosphate biocomposite interference screw. Arthroscopy, 27 : 637-643, 2011.

大腿二頭筋腱遠位付着部断裂と膝複合靭帯損傷に伴って腓骨神経麻痺をきたした1例

Peroneal Nerve Palsy with Multiple-ligament Knee Injury and Distal Avulsion of Biceps Femoris Tendon-A Case Report

大島 健史 Takeshi Oshima
沼田 仁彬 Hitoaki Numata

中瀬 順介 Junsuke Nakase
土屋 弘行 Hiroyuki Tsuchiya

● Key words

Biceps femoris rupture : Multiple-ligament knee injury : Peroneal nerve palsy

●要旨

症例：22歳男性，柔道選手。背負い投げをうけ，左膝関節を内反過伸展した。膝関節の内反・前方動揺性を認め，前脛骨筋(TA)，長母趾伸筋(EHL)はMMT0であり腓骨神経麻痺を認めた。MRIでは前十字靭帯(ACL)，後外側支持機構(PLC)，大腿二頭筋腱遠位(BF)の連続性が消失していた。受傷1週でBF，PLCの修復，腓骨神経剝離を行なった。受傷後1年7ヵ月でTA，EHLが改善傾向であったため，ACL機能不全に対しACL再建術を行なった。術後経過は良好で，TA，EHLはMMT5，4，知覚も回復し，受傷後2年1ヵ月で競技復帰した。

まとめ：大腿二頭筋腱遠位付着部断裂と膝複合靭帯損傷に伴って腓骨神経麻痺をきたした症例に対し，二期的に手術を行ない良好な成績を得た。

はじめに

後外側支持機構(posterolateral corner 以下，PLC)は外側側副靭帯(以下，LCL)，膝窩筋複合体，弓状靭帯，後外側関節包などの膝関節外側の組織で構成され，後外側回旋安定性に寄与している¹⁾。PLCの破綻を伴う膝複合靭帯損傷では腓骨神経麻痺をきたす危険性が高く，さらに大腿二頭筋腱遠位付着部断裂や腓骨頭の裂離骨折を伴うPLC損傷を認めた場合，その44%に腓骨神経麻痺を認め，その約半数に機能的な回復が認められなかったという報告がある²⁾。今回われわれは，大腿二頭筋腱遠位付着部断裂と膝複合靭帯損傷に伴って腓骨神経麻痺をきたした症例に対し，二期的に手術を行ない良

好な成績が得られたので，若干の文献的考察を加えて報告する。

症 例

症例：22歳，男性，柔道選手。

主訴：左膝痛

既往歴：なし

現病歴：柔道の試合中に背負い投げをうけた際，うまく左足が抜けず畳に引っかかり，左膝関節を内反過伸展するように受傷した。

初診時現症：左膝関節外側に著明な腫脹，圧痛を認めた。左膝関節可動域は屈曲115°，伸展-15°，Lachman test 陽性，external rotational recurvatum test 陽性で内

大島健史
〒920-8641 金沢市宝町13-1
金沢大学附属病院整形外科
TEL 076-265-2374
E-mail shimashima10292000@yahoo.co.jp

金沢大学整形外科
Department of Orthopaedic Surgery, Kanazawa University Hospital

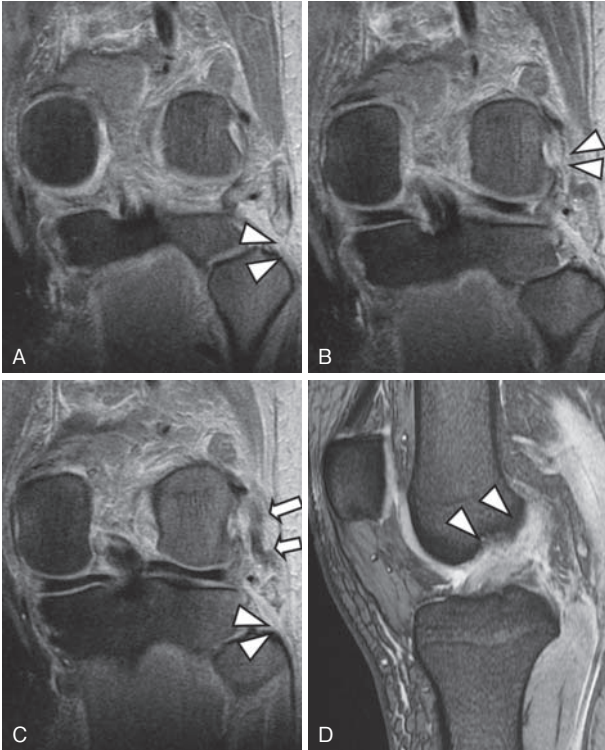


図1 画像所見
 A : MRI T2 冠状断. 大腿二頭筋腱遠位付着部断裂を認めた (矢印頭).
 B : 膝窩筋腱の大腿骨付着部での断裂を認めた (矢印頭).
 C : 外側側副靱帯の腓骨頭付着部での断裂を認めた (矢印頭). 腱実質部 (矢印).
 D : MRI T2 矢状断. 膝前十字靱帯の断裂を認めた (矢印頭).

反動揺性を認めた. posterior drawer test は陰性, dial sign は 30° で陽性, 90° で陰性であった. 左足関節, 母趾の自動背屈運動は不能で, 前脛骨筋 (以下, TA), 長母趾伸筋 (以下, EHL) は徒手筋力テスト (以下, MMT) で 0 であった. 腓骨神経領域に温痛覚の消失も認め, 受傷 5 日後の腓骨神経の神経伝導速度は導出不能であった.

画像所見 : X 線正面像では外側関節裂隙の拡大を認めたが, 明らかな骨折は認めなかった. MRI では前十字靱帯 (以下, ACL), 膝窩筋腱と LCL を含む PLC, 大腿二頭筋腱遠位の連続性が消失していた (図 1).

経過 : 膝複合靱帯損傷 (ACL + PLC), 大腿二頭筋腱遠位付着部断裂, 腓骨神経麻痺と診断し, 受傷より一週間後に PLC に対する処置, 大腿二頭筋腱遠位付着部断裂の修復, 腓骨神経に対する処置を行なった. 腓骨神経は断裂している可能性もあり神経移植に対応可能な状態

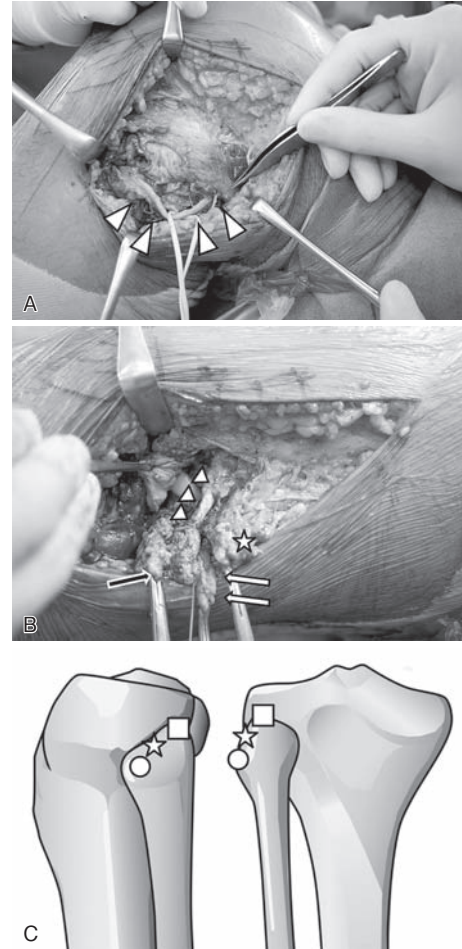


図2 手術所見
 A : 腓骨神経を同定した. 一部扁平化していたものの, 断裂は認めなかった (矢印頭).
 B : 膝窩腓骨靱帯 (白矢印), 外側側副靱帯 (白矢印頭), 大腿二頭筋腱 (星印) は遠位付着部で断裂し, 膝窩筋腱 (黒矢印) は大腿骨付着部で断裂していた.
 C : 膝窩腓骨靱帯 (四角印), 外側側副靱帯 (丸印), 大腿二頭筋腱 (星印) の付着部.

で手術に臨んだ.

膝関節外側に縦皮切をデザインし, 展開した. 膝窩腓骨靱帯 (popliteofiblar ligament 以下, PFL), LCL, 大腿二頭筋腱は遠位付着部で断裂し, 膝窩筋腱は大腿骨付着部から剝離していた. 腓骨神経は一部扁平化していたものの連続性は保たれていた (図 2A, B).

LCL, PFL, 大腿二頭筋腱は図 2C のように腓骨頭に附着しており, 同部位に suture anchor を刺入し, おおのの靱帯・腱を縫着し, 腓骨神経に対しては神経剝離を行なった.

術後 3 週間, 30° 屈曲位でのギプス固定を行ない, 免

荷とした。その後は短下肢装具を使用して部分荷重を開始し、術後10週で全荷重を許可した。経過中に腓骨神経麻痺は徐々に改善し、受傷後3ヵ月目から知覚、8ヵ月目から筋力の回復徴候がみられた。受傷後1年7ヵ月でTA, EHLはおのおのMMT4, 1と下垂足の改善傾向がみられ、膝関節に可動域制限や内反動揺性はなく、活動性が高まってきたため、ACL機能不全に対し半腱様筋腱を用いて解剖学的一束ACL再建術を行なった(図3)。

ACL再建術後の経過は良好で膝関節に可動域制限や不安定性はなく(図4)、受傷から2年3ヵ月で競技復帰

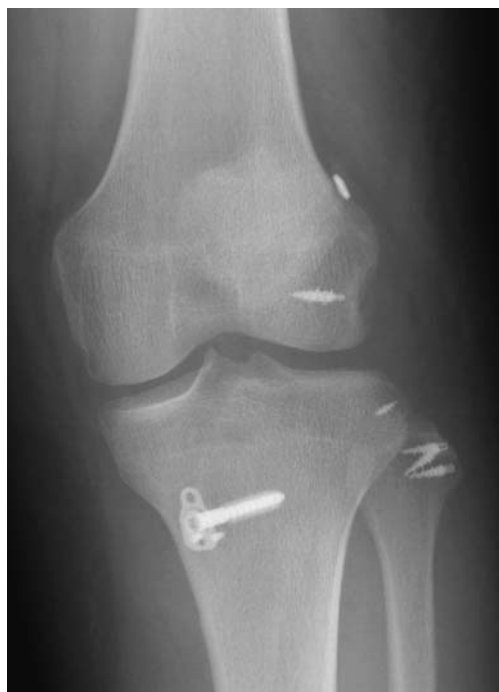

図3 解剖学的一束ACL再建術後のX線正面像
移植腱には同側の半腱様筋腱を使用した。

した。受傷から2年7ヵ月の最終経過観察時にはTA, EHLのMMTはおのおの5, 4に回復し、Lachman test陰性、pivot shift test陰性、dial sign陰性、内反動揺性なく、知覚もほぼ完全に回復した。

考 察

ACL損傷、PLC損傷の受傷機転として、外力による膝関節の内反、過伸展が考えられており³⁾、大腿二頭筋の最も緊張する肢位が股関節屈曲、膝関節内反・過伸展、下腿内旋であると報告されている⁴⁾。本症例は足がひっかかりながら背負い投げをうけたことでこの肢位をとり、さらに耐えようと踏ん張ったため大腿二頭筋の強い遠心性収縮が加わり、大腿二頭筋腱断裂を同時に受傷したと考えられた。総腓骨神経は大腿二頭筋の内側に沿って下行し、腓骨頭のすぐ遠位で腓骨の外側を後方から巻くように前下方へ走行し、外側腓腹皮神経、浅・深腓骨神経に分岐するため可動性が少なく、上述のACL、PLCの膝複合靭帯損傷と同様の受傷機転で腓骨神経麻痺が誘起されやすい⁵⁾。膝複合靭帯損傷は整形外科領域の外傷の0.02%未満であり⁶⁾、Mookらは膝複合靭帯損傷の16~40%に腓骨神経麻痺が合併し、脛骨の外旋、内反運動を制動するPLCの破綻を伴うことが多いと報告している⁷⁾。また、Bottomleyらは大腿二頭筋腱遠位部附着部断裂や腓骨頭の裂離骨折を伴うPLC損傷を認めた患者18例中8例(44%)に腓骨神経麻痺を認めたと報告している²⁾。

本症例はACL損傷、PLC損傷、二頭筋腱断裂に腓骨神経麻痺を伴っており、上述のごとく比較的まれな外傷であったが、スポーツ復帰が可能となり、経過は良好であった。良好な結果が得られた要因はふたつあると考えている。

ひとつは、初回手術を受傷1週間と早期に行ない、神

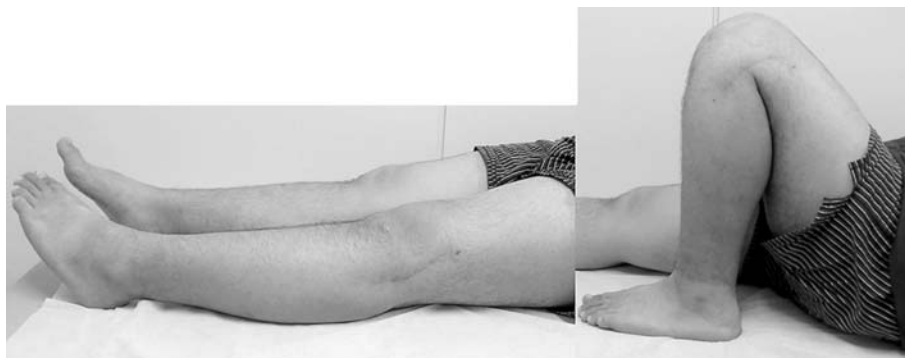

図4 競技復帰時所見(受傷から2年1ヵ月)
可動域制限は認めず、下肢の機能は良好であった。

経の状態を確認し、剥離を行なったことである。腓骨神経麻痺に対する処置としては、腓骨神経が連続している場合は剥離術が推奨されており、断裂している場合は縫合は難しく移植術となる例が多い⁸⁾。Mookらは早期の剥離術が機能を改善させると述べており、早期の処置を推奨している⁷⁾。腓骨神経麻痺の予後としては、Niallらは膝複合靭帯損傷に伴う腓骨神経麻痺 14 例中 3 例 (21%) が完全回復し、4 例 (29%) は部分回復した一方、7 例 (50%) に十分な機能回復が認められず、7 cm 以上挫減、もしくは断裂している場合、十分な機能回復は望めないことが多いと報告している⁹⁾。腓骨神経麻痺の予後を知るためにも早期に神経を確認し、神経の状態に合わせて剥離術や縫合、移植術などを行なうことが必要である。

良好な結果が得られたもうひとつの要因は、初回手術で ACL 再建まで行わずに、二期的に手術を行なったことである。大腿二頭筋腱断裂をきたすと膝屈曲筋力は 30~85% 低下するため^{10,11)}、手術が必要となる例が多く、Panらは受傷 4 ヶ月の陳旧例に対し修復術を行なったところ早期の修復術に比べ、成績が不良であったと報告している¹²⁾。PLC 損傷に対しても陳旧性になってからの手術は、一期的もしくは二期的手術に比べ、成績が不良であると報告されており⁷⁾、大腿二頭筋腱断裂、PLC 損傷に対しては早期の手術介入が必要であると考えられる。また、PLC の種々の構造体の同定には早期手術が有利である¹³⁾。PLC、大腿二頭筋腱断裂に対し修復術を行なった後は、修復部の安静を保つことを目的にギブス固定ならびに免荷を行なうため^{4,11)}、ACL 再建も同時に行なうと線維性癒着による膝関節拘縮をきたす可能性があり、木村はまず PLC に対する修復を行ない、その後 ACL 再建術を行なう二期的手術を推奨している¹⁴⁾。加えて、本症例の場合は腓骨神経麻痺も合併していたため、術後しばらくは ADL が低下した状態が予想され、二期的 ACL 再建術がよりよい術式と考えられた。

われわれの渉猟しえた限りでは膝複合靭帯損傷に伴う腓骨神経麻痺の症例に対してスポーツ復帰にまで言及した報告はない。今症例の経過は腓骨神経麻痺の改善に加え、膝関節の可動域制限・不安定性がなく、柔道に復帰しており、他の報告と比べても良好であると推察される。

文 献

1) LaPrade RF et al : The posterolateral attachments

of the knee : a qualitative and quantitative morphologic analysis of the fibular collateral ligament, popliteus tendon, popliteofibular ligament, and lateral gastrocnemius tendon. *Am J Sports Med*, 31 : 854-860, 2003.

- 2) Bottomley N et al : Displacement of the common peroneal nerve in posterolateral corner injuries of the knee. *J Bone Joint Surg Br*, 87 : 1225-1226, 2005.
- 3) Hayes CW et al : Mechanism-based pattern approach to classification of complex injuries of the knee depicted at MR imaging. *Radiographics*, 20 : 121-134, 2000.
- 4) 中川裕介ほか : 遠位大腿二頭筋腱断裂の一例. *JOSKAS*, 36 : 312-317, 2011.
- 5) Cho D et al : Peroneal nerve injury associated with sports-related knee injury. *Neurosurg Focus*, 31 : E11, 2011.
- 6) Moorman CT et al : Complications of knee dislocations. In : Berry DJ, ed. *Advanced Reconstruction-Knee*. American Academy of Orthopaedic Surgeons, Rosemont : 727-733, 2011.
- 7) Mook WR et al : Nerve injury complicating multiligament knee injury : current concepts and treatment algorithm. *J Am Acad Orthop Surg*, 21 : 343-351, 2013.
- 8) Levy BA et al : Surgical treatment of peroneal nerve palsy after knee dislocation. *Knee Surg Sports Traumatol Arthrosc*, 18 : 1583-1586, 2010.
- 9) Niall DM et al : Palsy of the common peroneal nerve after traumatic dislocation of the knee. *J Bone Joint Surg Br*, 87 : 664-667, 2005.
- 10) David A et al : Tear of the biceps femoris tendon. *Arch Orthop Trauma Surg*, 113 : 351-352, 1994.
- 11) Valente M et al : Isolated rupture of biceps femoris tendon. *Musculoskelet Surg*, 97 : 263-266, 2013.
- 12) Pan KL et al : Delayed repair of rupture of the biceps femoris tendon--a case report. *Med J Malaysia*, 55 : 368-370, 2000.
- 13) 高橋成夫 : 膝複合靭帯損傷に対する治療. *関節外科*, 29 : 712-719, 2010.
- 14) 木村雅史 : 膝スポーツ外傷 I (膝靭帯損傷). In : 木村雅史, ed. *膝を診る目*. 南江堂, 東京 : 123-126, 2010.

等尺性運動中に生じたボディビルダーの 膝蓋腱皮下断裂の1例

Patella Tendon Rupture in A Bodybuilder : A Case Report

井上 敦夫¹⁾ Atsuo Inoue 山添 勝一¹⁾ Shoichi Yamazoe
 金村 齊²⁾ Hitoshi Kanamura 新井 祐志²⁾ Yuji Arai
 久保 俊一²⁾ Toshikazu Kubo

● Key words

膝蓋腱皮下断裂, ボディビルダー, McLaughlin 法
 Patella tendon rupture : Bodybuilder : McLaughlin technique

●要旨

大腿四頭筋の最大筋力測定中に膝蓋腱断裂を生じたボディビルダーの1症例を経験した。患者は、35歳男性、全国トップレベルのボディビルダーである。膝関節屈曲位(70°)に固定した状態で最大伸展筋力を測定していた。突然、疼痛および自動伸展困難を自覚した。膝蓋腱部の圧痛、陥凹を認め、単純X線上、膝蓋骨高位を認めた。膝蓋腱皮下断裂と診断し、McLaughlin法に準じて腱縫合術を施行し、術後経過良好であった。正常な膝蓋腱の断裂が生じるには、体重の17.5倍の負荷が必要であると報告されている。本症例のような過度な筋力を有する患者の場合、等尺性運動で膝蓋腱皮下断裂が生じる危険性があると考えた。

はじめに

スポーツ傷害において、膝蓋腱皮下断裂は、ジャンプの着地時などの介達外力で生じた報告¹⁻⁶⁾が散見されるが、自己の筋力が主因で生じた膝蓋腱皮下断裂の報告はない。今回、最大筋力測定中(等尺性運動)、膝蓋腱断裂を生じたボディビルダーの1症例を経験したので報告する。

症 例

患者：35歳、男性。全国トップレベルのボディビルダー

主訴：右膝関節部痛、膝伸展障害

既往歴：特記事項なし

現病歴：200X年6月、患者は通院していた整骨院でサイバックス様の座位型下肢筋力測定機器を用いて筋力測定を行っていた。右膝関節屈曲70°(筋力測定器具に下腿を固定した状態)で最大伸展筋力測定中に、突然、膝部の疼痛を自覚した。自動伸展困難を自覚し同日救急外来受診した。

身体所見：身長170cm、体重87kgであった。膝蓋腱部の圧痛、陥凹および膝蓋骨の近位方向への転位を認め、膝関節の自動伸展が困難であった。

画像所見：単純X線画像上、Insall-Salvati比(I-S比：脛骨粗面-膝蓋骨下極間距離と膝蓋骨長軸長の比)は、1.66(左膝関節1.00)と膝蓋骨高位を認めたが、骨折は認めなかった(図1)。MRIで膝蓋腱実質部は波状を呈し連続性を失っていた。

井上敦夫
 〒605-0981 京都市東山区本町15-749
 京都第一赤十字病院整形外科
 TEL 075-561-1121/FAX 075-561-6308
 E-mail a-inoue@koto.kpu-m.ac.jp

1) 京都第一赤十字病院整形外科
 Department of Orthopaedic Surgery, Japanese Red Cross Kyoto Daiichi Hospital
 2) 京都府立医科大学大学院医学研究科運動器機能再生外科学(整形外科)
 Department of Orthopaedics, Graduate School of Medical Science, Kyoto Prefectural University of Medicine

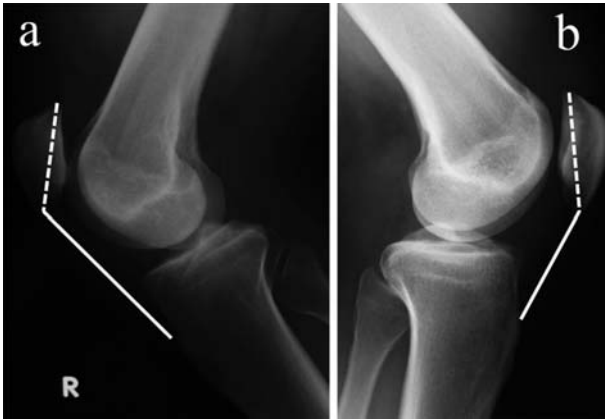

図1 単純X線像
 a: 右側側面像 (患側)
 b: 左側側面像
 実線: 脛骨粗面-膝蓋骨下極間距離
 破線: 膝蓋骨長軸長

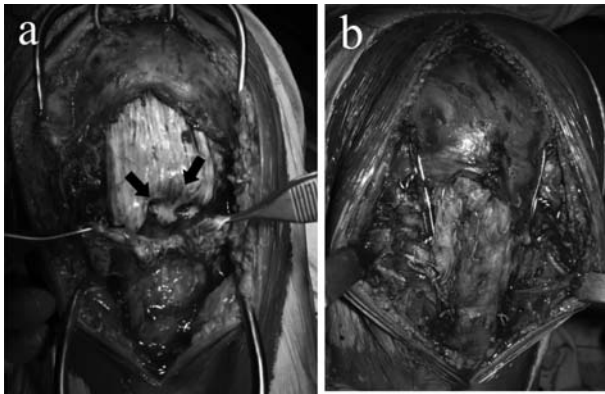


図2 術中所見
 a: 断裂部 (矢印) b: 膝蓋腱縫合後

手術所見: 膝蓋腱皮下断裂と診断し, 受傷7日後に腱縫合術を McLaughlin 法⁷⁾に準じて施行した. 膝蓋腱はモップエンド状に実質部で断裂し, 表層部は膝蓋骨側で, 深層部は脛骨粗面側で離断されていた(図2a). 非吸収糸で表層部を膝蓋骨に, 深層部を脛骨粗面に縫着した. 1.2 mm 軟鋼線2本を膝蓋骨と脛骨粗面に作製した骨孔に通し縫合部を補強した(図2b). 患者は過度に大きな四頭筋筋力を有しており, 術後の膝蓋腱部への張力を考慮し, 軽度膝蓋骨低位(I-S比0.89)で固定した(図3).

術後経過: 術後4週間シリンダーキャスト固定を行ない伸展位での全荷重歩行を許可した. 固定除去後, 自動屈曲, 他動伸展の可動域訓練を開始した. 術後6週から自動伸展を許可し, 術後8週で自動伸展不全は消失した. 大腿周囲径は術後一時的に低下したが, 術後10週から抵抗運動を許可し, 術後34週時点では, 術前(56

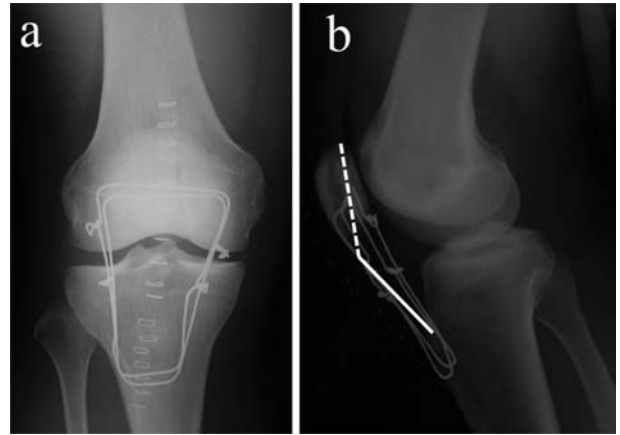


図3 術後単純X線像
 a: 正面像 b: 側面像

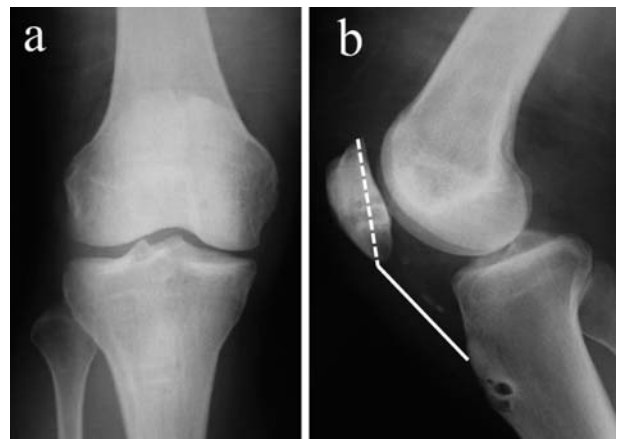

図4 抜釘術後単純X線像
 a: 正面像 b: 側面像

cm)より高値(58 cm)を認めた. 術後14週で軟鋼線は一部破損し, 術後44週で抜釘術を施行した. 術後最終観察時(術後44週)I-S比は1.02(図4)であった. その後競技復帰し, 全国レベルの大会でも優勝し, 経過良好であった.

考 察

介達外力による膝蓋腱皮下断裂は, ジャンプ着地時などスポーツ中に生じた症例¹⁻⁶⁾や, 全身性エリテマトーデス⁸⁾や関節リウマチ⁹⁾などの自己免疫疾患, 慢性腎不全¹⁰⁾などの基礎疾患に伴った腱の脆弱性を基盤とした症例の報告が散見される. 近年では高齢者の転倒でも報告がある¹¹⁾. いずれの報告も転倒やジャンプの着地の際などに膝蓋腱実質部が瞬間的な大腿四頭筋の収縮に耐えきれず断裂に至っているが, 本症例のように自己の筋力の



図5 患者本人 (術後 34 週)

みで断裂に至った報告はない。患者は 500 kg の負荷をかけた状態で大腿四頭筋トレーニングを行なうほどの過度に大きな筋力の持ち主(図5)であった。サイベックス様の筋力測定器具に下腿を固定した状態で等尺性に最大四頭筋筋力を測定したため、膝蓋腱が大腿四頭筋の収縮力に耐え切れず断裂に至ったと考えた。Zernickeらは、健常な膝蓋腱の皮下断裂が生じるには、体重の 17.5 倍の負荷が必要であると報告¹²⁾しており、理論上1,500 kg 以上の負荷が、自動運動で膝蓋腱にかかったことになる。ステロイドの局所注射が膝蓋腱の脆弱性に関与しているとの報告¹³⁾もあるが、患者には、膝蓋腱の外傷歴もなく、ステロイドの局所注射を施行された経験もない。また、日本ボディビル連盟で活躍する選手(ドーピング検査あり)であり、ステロイド剤の内服歴もない。本症例のように過度な筋力を有する場合、健常な膝蓋腱でも皮下断裂が生じることがあり、競技者やトレーナーは等尺性運動の危険性を理解しておく必要があると考えた。

膝蓋腱皮下断裂の治療法に関しては、同部位には強大な負荷が加わるため保存療法では困難と考えられ、一般的に手術療法が選択されている。新鮮例に対しては一次縫合が選択され、断裂膝蓋腱の端々縫合に補強術を併用した治療法が選択されることが多い^{4,5,14)}。軟鋼線を補強に用いた McLaughlin 法に準じた手技の報告が多いが、屈曲伸張の繰り返しによる軟鋼線の折損がほとんどの症例に生じるとの報告¹⁴⁾もあり、抜釘の必要のない自

家腱や人工靭帯を用いた方法も報告されている^{2,8,13)}。本症例では患者は過度な筋力を有していたため、初期強度の強さや、膝蓋骨の位置を調整しやすいなどのメリットを考慮し、2本の軟鋼線を使用した McLaughlin 法を選択した。術後 14 週で軟鋼線の折損を認めたが、経過は良好であった。

文 献

- 1) 西田達也ほか：両側同時に膝蓋腱断裂を起こした 1 例. 整形外科, 58 : 52-55, 2007.
- 2) 本杉直哉ほか：スポーツ活動中における膝蓋腱断裂例の検討. 整形外科, 56 : 1553-1559, 2005.
- 3) 大須賀友晃ほか：スポーツ選手の膝蓋腱断裂に対する 1 次再建術. 東海スポーツ障害研究会会誌, 22 : 59-61, 2004.
- 4) 上野欣一ほか：自家筋力による膝蓋腱皮下断裂の 1 例. 整・災外, 37 : 379-382, 1994.
- 5) 河野卓也ほか：スポーツ活動中に生じた膝蓋靭帯新鮮皮下断裂の 2 例. 整スポ会誌, 10 : 335-339, 1991.
- 6) 前谷二郎ほか：膝蓋靭帯皮下断裂の 2 例. 整外と災外, 38 : 977-981, 1990.
- 7) McLaughlin HL et al : Operative repair of injuries to the quadriceps extensor mechanism. Am J Surg, 91 : 651-653, 1956.
- 8) 竹内美希子ほか：膝蓋靭帯自然断裂を認めた全身性エリテマトーデスの 1 例. 整形外科, 54 : 1567-1570, 2003.
- 9) Peiró A et al : Simultaneous and spontaneous bilateral rupture of the patella tendon in rheumatoid arthritis. A case report. Acta Orthop Scand, 46 : 700-703, 1975.
- 10) Kuo RS et al : Simultaneous rupture of the patella tendons bilaterally : case report and review of the literature. J Trauma, 34 : 458-460, 1993.
- 11) 後藤 剛ほか：高齢者に生じた膝蓋腱断裂の 2 症例. 整外と災外, 56 : 414-417, 2007.
- 12) Zernicke RF et al : Human patellar-tendon rupture. J Bone Joint Surg Am, 59 : 179-183, 1977.
- 13) 兵頭 晃ほか：腎透析患者を除く膝蓋靭帯皮下断裂 4 例の手術経験. 日本災害医学学会会誌, 46 : 496-501, 1998.
- 14) 林 陸ほか：両側膝蓋腱皮下断裂の 1 例. 神奈川整・災誌, 17 : 155-160, 2004.